# எலும்பை அறிந்தால்

## மருத்துவர் ச. குமரவேல்

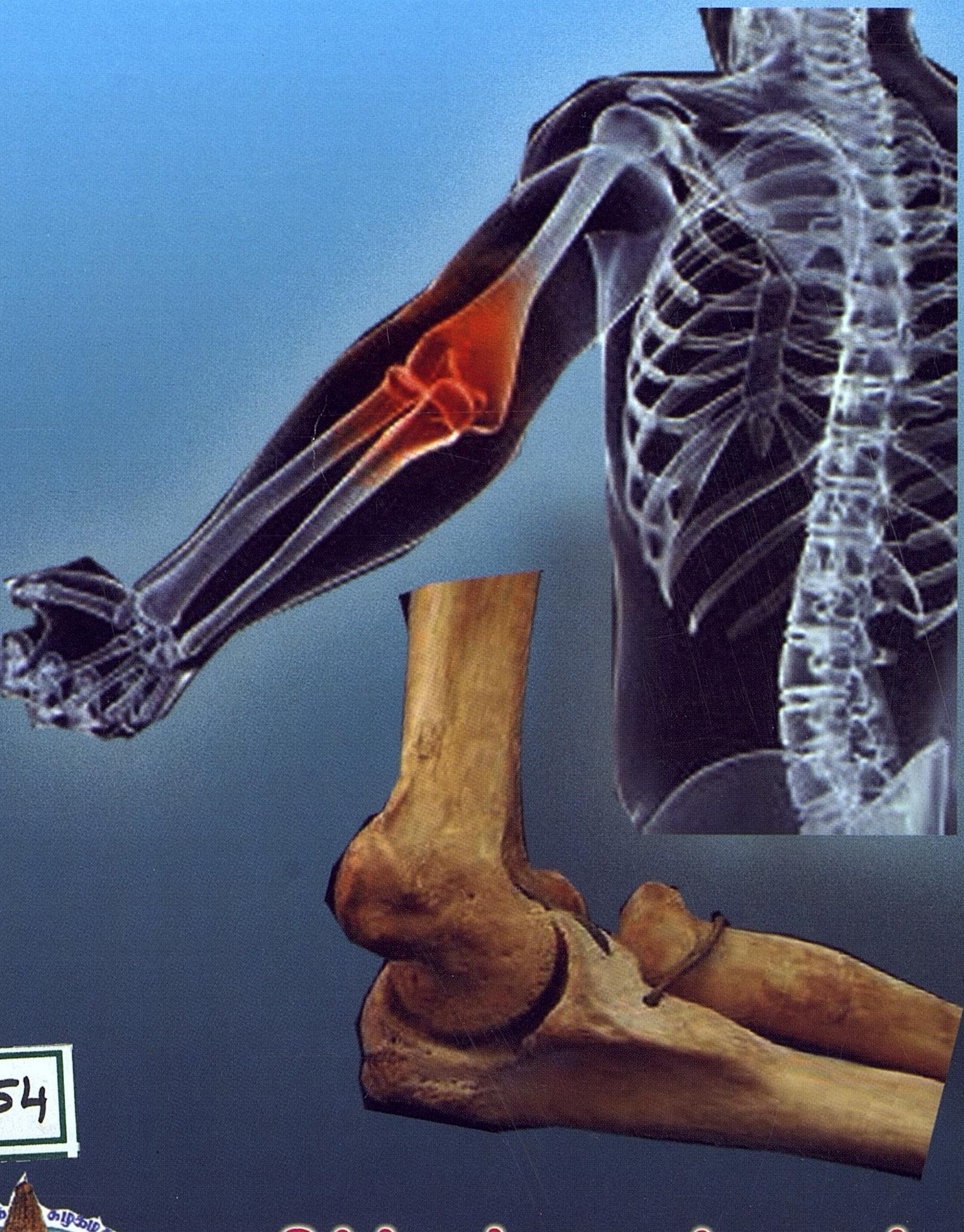

UG 7254

தமிழ்ப் பல்கலைக்கழகம்
தஞ்சாவூர்

# எலும்பை அறிந்தால்

மருத்துவர் ச. குமரவேல்

தமிழ்ப் பல்கலைக்கழகம்
தஞ்சாவூர்

ISBN : 978-81-7090-477-9

தமிழ்ப் பல்கலைக்கழக வெளியீட்டு எண்: 434

| | | |
|---|---|---|
| நூல் | : | எலும்பை அறிந்தால் |
| ஆசிரியர் | : | மருத்துவர் ச. குமரவேல் |
| மொழி | : | தமிழ் |
| பொருள் | : | மருத்துவம் |
| பதிப்பு | : | முதற் பதிப்பு |
| ஆண்டு | : | செப்டம்பர், 2017 (ஆவணி) |
| பக்கம் | : | 248+4 |
| தாள் | : | டி.என்.பி. எல். மேப்லித்தோ 11.6கிலோ |
| அளவு | : | கிரவுண் 1/4 |
| விலை | : | ரூபாய் 360-00 |
| படிகள் | : | 500 |
| வெளியீடு | : | தமிழ்ப் பல்கலைக்கழகம், தஞ்சாவூர் |

**முனைவர் க. பாஸ்கரன்**
துணைவேந்தர்
தமிழ்ப் பல்கலைக்கழகம்
தஞ்சாவூர்

**தொலைபேசி**
அலுவலகம் : 04362-227040
இல்லம் : 04362-226741
நிகரி : 04362-226159

## அணிந்துரை

**'நோயற்ற வாழ்வே குறைவற்ற செல்வம்'**

என்னும் முதுமொழிக்கேற்ப நோய் குறித்த விழிப்புணர்வு வாழ்வின் முதன்மையான கூறாகக் கொள்ளத்தக்கதாகும். மூலிகை மருத்துவம், நாட்டுப்புறம் சார்ந்த மரபு முறை வைத்தியம், சித்த மருத்துவம், சித்த வர்ம வைத்தியம் எனத் தமிழரின் மருத்துவமுறை தொன்மையும், தனித்தன்மையும் வாய்ந்தது ஆகும். மேம்பட்ட அறிவியல் வளர்ச்சியில் மருத்துவ அறிவு புதிய எல்லைகளைத் தொட்டுக் கொண்டுள்ளது. எனினும், அவற்றைப் பாமரரும் அறிந்து கொள்ளும் நோக்கில் பரவிடச் செய்தல் மக்களுக்கான சிறப்பான பணியாகக் கொள்ளத்தக்க ஒன்றெனலாம். அத்தகைய நற்பணிக்குத் துணையாக நிற்பன தாய்மொழியில் ஆக்கம் பெறும் மருத்துவச் செய்திகளாவே அமைய முடியும். பொதுவாக அறிவியல் சிந்தனைகளைத் தமிழில் தரும் நோக்கில் மருத்துவம், மொழியியல் போன்ற பாடப்படிப்பிற்கான நூல்களைத் தமிழுக்குத் தரும் பெரும்பணியில் தமிழ்ப் பல்கலைக்கழகம் பெரும் பங்களிப்பு நல்கியுள்ளமையை இங்கு குறிப்பிடலாம்.

இவ்வகையில் தமிழ்ப் பல்கலைக்கழகம் மருத்துவம் குறித்த நூல்களைத் தமிழில் கொணர்வதை முக்கிய சமுதாயப் பணியாகக் கொண்டுள்ளது.

**'எலும்பை அறிந்தால்'** என்னும் பொருளில் அத்துறையில் திறம்பட்ட மருத்துவர் ச. குமரவேல் அவர்கள் எழுதியுள்ள இந்நூல் எளிய மக்களும் எளிதில் புரிந்து கொள்ளும்வண்ணம் ஆக்கப்பெற்றுள்ளது. மருத்துவர் மக்களோடு அல்லது நோயாளிகளோடு நேரடியாகப் பேசுவது போன்ற ஒரு அணுகுமுறையில் நூலாசிரியர் தமது பட்டறிவின் பயன்பாட்டினைத் தமிழ் மக்களுக்குக் கொடையாக்கிக் கொண்டுள்ளார். எளிய சொற்களில் மக்களின் புரிதல் திறனைக் கருத்திற்கொண்டு விரிவாகவும் தெளிவாகவும் உருவாக்கம் பெற்றுள்ள நூல் அவர் ஆக்கியுள்ள நிலையிலேயே நூலாக்கம் பெற்றுள்ளது. மனித உடம்பைக் கட்டமைக்கின்ற எலும்பு குறித்த செய்திகள் மக்களைச் சென்றடைந்துப் பயன்பெறத் தக்க மருத்துவ நூலாகவும் மருத்துவம் பயில்கின்ற மருத்துவராகப் பணிபுரிகின்றவர்க்கான நூலாகவும் பயன்தரத்தக்க வகையில் பல விளக்கப் படங்களின் உதவியுடன் இந்நூல் ஆக்கப்பெற்றிருப்பது **'எலும்பு'** குறித்த விழிப்புணர்வினை மக்களிடையே உருவாக்கும் என்பதில் ஐயமில்லை. தாமறிந்ததைத் தமிழின் வழியாக அடுத்த தலைமுறைக்கும் பயன்படத்தக்க வகையில் 'எலும்பை அறிந்தால்' எனும் அரிய பொருளில் நூலாக்கித் தந்துள்ள மருத்துவர் அவர்களை மனமாரப் பாராட்டுகிறேன். பல்லாற்றானும் பயனுள்ள இந்நூலை அனைவரும் பெற்றுப் பயன்பெறுவதோடு இவ்வகையிலான பல மருத்துவ நூல்கள் இதுபோன்று மக்களுக்கான பதிப்பாக வெளிவர உதவிட வேண்டும் எனவும் கேட்டுக் கொள்கிறேன்.

க. பாஸ்கரன்

நாள் : 06.09.2017
இடம்: தஞ்சாவூர்.

**Padma Laureate**

**Dr. Mayilvahanan Natarajan M.S.Orth.**

M.S.Orth. M.Ch.Orth. (L'pool) Ph.D. (Orth.Onco.) D.Sc. F.R.C.S. (Eng) D.Sc. (Hon)3

**Orthopaedic Surgeon**

**1st Director**, Institute of Orthopaedics & Traumatology, Govt. General Hospital & Madras Medical College, Chennai

**7th Vice Chancellor**, The Tamil Nadu Dr. M.G.R. Medical University

# முன்னுரை

என் மாணவர் மரு.ச.குமரவேல் எழுதியுள்ள "எலும்பை அறிந்தால்" என்ற இந்த நூலைப் படித்தேன் . பல நூல்களை ஆராய்ந்து அவற்றின் பொருளை எளிமையாக்கி பொதுமக்களுக்கும் மருத்துவ மாணவர்களுக்கும் இவர் படைத்துள்ளார். நம் நாட்டிலேயே பண்டைய காலத்திலேயே சுஷ்ருசா மற்றும் சரகா போன்ற மருத்துவர்கள் நுண்ணிய மருத்துவ முறைகளை கையாண்டுள்ளனர். ஆனால் காலப்போக்கில், இந்த முறைகள் மறைந்துவிட்டன. இந்நூலில் மரு.குமரவேல் உடலின் எலும்புகள் மற்றும் மூட்டுகளின் நோய்களைப் பற்றியும் எலும்புமுறிவுகளைப் பற்றியும் எழுதி அவற்றின் தீர்வுகளைக் குறித்து விவரித்து எழுதியுள்ளார். தொடர்ந்து ஆராய்ச்சி செய்ய விரும்புபவர்களுக்கு ஆராய்ச்சிக்கட்டுரைகளின் தலைப்புகள் இந்த நூலில் கடைசி பகுதியில் வழங்கப்பட்டுள்ளது சிறப்பு.

ஆராய்ச்சியுடன் கூடிய மருத்துவம் மிக இன்றியமையாதது என்று அடிக்கடி நான் கூறுவதுண்டு. அதை அப்படியே தொடர்ந்து செயல்படுத்திய சிலருள் என் மாணவர் குமரவேல் குறிப்பிடத்தகுந்தவர். இந்த நூல் பள்ளிக்கல்வியை தமிழில் பயின்ற மருத்துவ மாணவர்களுக்கும் பொதுமக்களுக்கும் எலும்புகள் மற்றும் மூட்டுகள் பற்றி அறிய உதவும் முதல் எளிய நூலாக இருக்கும்.

மரு.குமரவேல் எழுதியுள்ள இந்த நூல் தற்காலத்துக்கு மட்டுமல்லாது வருங்காலத்துக்கும் பயன் உள்ளது.. நல்ல கருத்துக்களையும் ஆய்ந்தறிந்த உண்மைச் செய்திகளையும் கொண்ட இந்த நூல் பாராட்டுக்குரியது. அவரது ஆசிரியராக இருந்தமைக்கு பெருமைப்படுகிறேன். அவர் மென்மேலும் வெற்றிபெற வாழ்த்துகிறேன்.

*பேராசிரியர்.மரு.மயில்வாகனன் நடராஜன்*

15/3/17

**Address for Communication :** 4, Lakshmi Street, Kilpauk, Chennai - 600 010. INDIA

**E-mail :** drmayilnatarajan@me.com **Website :** www.custommegaprosthesis.in

# எலும்பை அறிந்தால்

முனைவர்.பேரா.மரு.ச.குமரவேல்,M.S(ortho).,DNB.,Ph.D.,

## முகவுரை

இந்த நூல் தமிழில் எழுதப்பட்டது ஏன்? நோயாளிக்குப் புரியும் விதத்தில் மருத்துவர் நோயாளியிடம் பேசினால் நோயின் தன்மையையும் வைத்திய முறையையும் நோயாளி அறியலாம். மருத்துவர் மீது நம்பிக்கை ஏற்படும். மாண்புமிகு நீதிபதி லகோட்டி அவர்கள் வரலாற்றுச் சிறப்புமிக்க ஒரு தீர்ப்பில் (2005) 'பெரும்பாலும் மருத்துவ வழக்கு போடுபவர்கள் நோயின் தன்மை அறிந்தவர்களாக இருப்பதில்லை' என்று கூறியிருக்கிறார்.

பம்மல் கல்யாண சம்பந்தம் படத்தில் திரு. மதன்பாப் அவர்கள் ஏற்ற பாத்திரம் போல் பெரும்பாலான நோயாளிகள் இருப்பதில்லை. அவர்களுக்கும் மனசாட்சி இருக்கிறது. எனவே சில நோய்கள் உயிருக்கு ஆபத்தானது என்றும் அறுவை சிகிச்சையே ஒரு முயற்சிதான் என்று கூறப்பட்ட பின்புலம் அவர்கள் அந்த முயற்சியில் திருப்தி அடையாமல் போவது இல்லை.

எனவேதான், மருத்துவர் முடிந்தவரை நோயாளி அல்லது நோயாளி உடன் இருக்கும் பொறுப்பான நபர்கள் நன்கு புரிந்து கொள்ளும் வண்ணம் நோயின் தன்மையைப் பற்றிக் கூற வேண்டும். ஒரு மருத்துவ மாணவர் தன் தேர்வில் வினா கேட்கும் ஆசிரியருக்கு எப்படி மரியாதையுடன் கவனித்துப் பதில் கூறுவாரோ அதைப்போலவே நோயாளியின் உறவினர் கேட்கும் கேள்விகளுக்குக் கவனித்துப் பதில் கூற வேண்டும்.

ஒரு நோயாளி மருத்துவரைச் சந்திக்கும்போது அவரது மனதில் பெருத்த சந்தேகம் எழும். என் நோயை இந்த மருத்துவர் கண்டுபிடித்துவிட்டாரா? சரியான மருந்துகள் எழுதியுள்ளாரா? இதே போல் வேறு நோய்கள் வருமா? மருத்துவர் கூறிய (Test) பரிசோதனைகள் தேவையா? என்றெல்லாம் அவரது மனம் குழம்பும். அப்படி நேர்கையில் நோயில் தன்மையைப்பற்றியும் அதன் பன்முகத் தன்மையைக்குறித்தும் எழுதப்பட்ட இந்நூல் அவர்களுக்குப் பயனளிக்கும் என்றே நம்புகிறேன்.

**'எலும்பை அறிந்தால்'** என்ற இந்தப் புத்தகம் எப்படி அமைக்கப்பட்டுள்ளது? How the Book is Organised? முதலில் தண்டுவட எலும்பின் அமைப்பு, முதுகின் வலி, நோயாளியிடம் கேட்டறியும் வகைகள், முதுகுத் தண்டு உடற்பயிற்சி Spinal-excercise முள்ளெலும்பில் ஏற்படும் காசநோய், முள்ளெலும்புகளின் முறிவு, படுக்கைப் புண் ஏற்படக் காரணம், முதுகுத் தண்டு பற்றிய தவறான சிந்தனைகள் பற்றி எழுதப்பட்டுள்ளது. இரண்டாவது மூட்டு அழற்சி, மூட்டுத் தேய்மானம் பற்றி எழுதப்பட்டுள்ளது. பிறகு எலும்புச் சத்து குறைபாடுகள் பிறகு எலும்பு முறிவுகள்,பயங்கள் போன்றவை விவரிக்கப்பட்டுள்ளன.

இந்த நூலைப் படித்துவிட்டால் கை கால்கள் மற்றும் தண்டுவட எலும்பு பற்றி அனைத்தும் அறிந்து விடலாம் என்று பொருள் அல்ல. இவை அனைத்தையும் விரிவாக விவரித்து ஒரே புத்தகத்தில் எழுதுவது முடியாது. கை கால்கள் மற்றும் தண்டுவட எலும்பு பற்றி என்னால் முடிந்தவரை தொகுத்து வழங்கி உள்ளேன். எலும்பு மற்றும் மூட்டு நலம் பற்றி அறிய விரும்பும் பொதுமக்களுக்கு இது ஒரு நல்ல தொடக்கமாக இருக்கும். எனக்கு உதவியாக இருந்த ஆராய்ச்சிக் கட்டுரைகளின் ஆசிரியர்களின் பெயர்களையும் ஆங்காங்கே கொடுத்துள்ளேன். புத்தகத்தைத் தொடர்ந்து ஆராய்வதற்கும் படிப்பதற்கும் ஆராய்ச்சியாளர்களின் முழு படைப்புகளின் தலைப்புகளைப் பின் இணைப்பில் கொடுத்துள்ளேன்.

யாருக்கு இது பயன் உள்ளதாக இருக்கும்?

பொது மக்கள் மற்றும் நோயாளர்கள் மருத்துவ மாணவர்கள் குறிப்பாக பள்ளியில் தமிழின் வழியாகப் படித்த மாணவ, மாணவிகளுக்கு பயன் உள்ளதாக இருக்கும் எனக் கருதுகிறேன். மருத்துவர்களுக்குத் துணையாக உள்ள மற்ற சார்புப் பணியாளர் மற்றும் செவிலியர்களுக்கும் இது பயன் உள்ளதாக இருக்கும் என நம்புகிறேன். எலும்பு அமைப்பு, மூட்டின் அசைவு பற்றி பற்றி அறிந்து அவற்றைக் காத்துக் கொள்வோம். நலமாய் வாழ எலும்பு அமைப்பு மற்றும் மூட்டு நலம் பற்றி அறிந்து கொள்வோம்.

"வளமுரைக்கின் வாய்மடுக்கும் தெள்ளுற்ற தமிழமுதின் தீஞ்சுவையைச் சமயக் கணக்கர் மதிவழி கூறாமல் உலகியல் கூறி பொருளிது என்று விளக்குகிறது என்று கல்லாடாமும் கருதுகிற" வள்ளுவரிலிருந்து பாரதியார் வரை எனக்கு அறிமுகப்படுத்திய, என் சிறுவயதிலிருந்து எனக்குத் தமிழை ஊட்டிய எனது முதல் தமிழ் ஆசான் என் தந்தை திரு கோ. சண்முகசுந்தரம் அவர்களுக்கு இந்நூலை அர்ப்பணிக்கிறேன்.

எனக்கு ஆராய்ச்சிக் கட்டுரைகள் எழுத ஊக்குவித்து என்றும் உறுதுணையாக இருந்து வழிகாட்டியாக விளங்கும் எனது ஆசான் பத்மஸ்ரீ பேராசிரியர் மருத்துவர் மயில்வாகணன் நடராசன் அவர்களுக்கு என் நெஞ்சார்ந்த நன்றிகள்.

இந்நூல் விரைந்து வெளிவரக் காரணமாக இருந்த மாண்பமைத் தமிழ்ப் பல்கலைக்கழகத் துணைவேந்தர் முனைவர் க. பாஸ்கரன் அவர்களுக்கு என் இதயங்கனித் நன்றி. தமிழில் மருத்துவ நூல்கள் பல வரவேண்டுமென்னும் அவரது எண்ண ஓட்டமே எனது நூலுக்கு முன்னுரிமை அளித்துள்ளது. இந்நூல் வெளியீட்டுக்கு உதவிய பதிவாளர் முனைவர் ச. முத்துக்குமார் மற்றும் பதிப்புத்துறை இயக்குநர் முனைவர் க. இரவீந்திரன் ஆகியோரும் நன்றிக்குரியோராவர்.

மேலும், என் தமிழை வளர்த்திட்ட தமிழாசிரியர்கள் திரு. முத்தியாலு, புனித யாகப்பர் மேனிலைப் பள்ளி பாலக்குறிச்சி, திரு. செல்வம், புனித ஜான் வெஸ்ட்ரி மேனிலைப்பள்ளி, திருச்சி திருமதி வியாகுலமேரி புனித வளனார் மேனிலைப்பள்ளி ,திருப்பூர் ஆகிய அனைவருக்கும் நன்றிகள் பல. மருத்துவப் பட்டப்படிப்பில் இருந்து பட்டமேற்படிப்பு வரை நான் படித்திட்ட அரசு மருத்துவக் கல்லூரி ஆசிரியர்கள் அனைவருக்கும் நன்றி.

எனக்கு உறுதுணையாக இருந்து வழிகாட்டிய நேஷனல் பார்மா மருத்துவமனையின் நிறுவனர் திரு ஹாஜி. கமால்பாட்சா ஐயா அவர்களுக்கு எனது நன்றிகள் பல.

எனக்கு உறுதுணையாக நிற்கும் பேராசிரியர் மருத்துவர் க. முஜிபுர் ரகுமான் மற்றும் பேராசிரியர் மருத்துவர் க. முகமது அலி அவர்களுக்கும் திரு.S. சிவக்குமார் அவர்களுக்கும் நன்றிகள்.

எனக்கு உறுதுணையாக இருக்கும் பேராசிரியர் மருத்துவர் மு. குலாம்மொஹைதின் மற்றும் பேராசிரியர் மருத்துவர் ஆ. பாரதி அவர்களுக்கும் நன்றிகள். எனது மாணவர்கள் அனைவருக்கும் என் நன்றிகள். இந்த நூலுக்கு பெரிதும் உதவியாக இருந்த தஞ்சை ரவி, தட்டச்சில் உதவிய செல்வி புவனா மற்றும் திரு வி. திருப்பதி ஆகியோருக்கு என் மனமார்ந்த நன்றி.

எனக்கு தொடர்ந்து படிக்க ஆர்வமூட்டிய என் தாய் திருமதி ஜெயலெட்சுமி அவர்களுக்கும் என்னுடன் தொடர்ந்து பயணிக்கும் என்னை ஊக்குவிக்கும் என் மனைவி திருமதி மருத்துவர் ச. மங்களேஸ்வரி அவர்களுக்கும் என் வாழ்வின் பொருளான என் மகன் செல்வன் கு. விஸ்வநாதனுக்கும் எனது நன்றிகள்.

'நவில்தோறும் நூல் நயம் போல' இந்நூலைப் பதிப்பித்த பின் உண்டாகும் ஐயங்களை எனது மின்னஞ்லுக்கு (drskumaravel@gmail.com) அனுப்ப வேண்டுகிறேன். இன்னும் முனைவர் பட்டம் பெற்ற பின்புதான் ''கல்விக் கரையில'' என்பதை உணர்கிறேன். எனக்கு கல்வியளித்த மக்கள் அனைவருக்கும் திரும்பிச் செய்ய எண்ணம் கொண்டு இதை எழுதியுள்ளேன். இது எனது முதல் முயற்சி. எனவே, பிழைகள் இருப்பின் பொறுத்துக் கொள்ள வேண்டுகிறேன். பிழைகளை என்னிடம் தெரிவியுங்கள் திருத்திக் கொள்கிறேன்.

இந்நூல் வெளிவர உதவிய பதிப்புத்துறையினர், அச்சகப் பணியாளர்கள் மற்றும் மேலட்டைப் படம் வடிவமைப்பு செய்த திரு ச. பாலகிருஷ்ணன் அவர்களுக்கும் தமிழ்ப் பல்கலைக்கழகத்தினருக்கும் என் நன்றி.

-----

# பொருளடக்கம்


| | உள்ளே | |
|---|---|---|
| 1 | எலும்பு என்றால் என்ன? மூட்டு என்றால் என்ன? | 6 |
| 2 | தண்டுவட எலும்பின் அமைப்பு | 8 |
| 3 | தண்டுவட இடைசவ்வு | 20 |
| 4 | முள்ளெலும்புகளின் அசாதாரணமான வளைவுகள் | 28 |
| 5 | தண்டுவடத்தில் வலி உண்டாக்கும் பகுதி எது ? | 32 |
| 6 | முதுகின் வலி | 36 |
| 7 | முள்ளெலும்பின் ஜவ்வு பிதுங்கிவதன் சிகிச்சைகள் | 43 |
| 8 | முள்ளெலும்பில் ஏற்படும் காசநோய் | 49 |
| 9 | முள்ளெலும்புகளின் முறிவுகள் | 57 |
| 10 | முழங்கால் மூட்டு அழற்சி- மூட்டு தேய்மானம் - மூட்டு வலி | 65 |
| 11 | வடலில் சில பகுதிகளில் மட்டும் வலி ஏற்படுத்தும் நோய்கள் | 70 |
| 12 | இரத்தஓட்டம் பாதித்ததால் ஏற்பட்ட எலும்பு செல் இறப்பு | 75 |
| 13 | எலும்பில் ஏற்படும் கிருமித்தொற்று. | 83 |
| 14 | மூளை வளர்ச்சி இல்லாத குழந்தைகள் பற்றிய தொகுப்பு | 88 |
| 15 | குழந்தைகளுக்கு ஏற்படும் பொதுவான சில நோய்களைப் பற்றிய செய்திகள் | 93 |
| 16 | உயிரூட்டம் 'டி' யின் பயன்கள் | 103 |
| 17 | எலும்பு - உருவாதல் | 112 |
| 18 | எலும்பு -தாதுக்கள் அளவை சரியான அளவில் வைத்துக்கொள்ள செயல்படும் பலவிதமான காரணிகள்(factors) | 113 |
| 19 | அன்றாட வாழ்வின் எலும்பை வலுப்படுத்தும் வழிமுறைகள் | 115 |
| 20 | எலும்பு பாதுகாப்புக்கு உணவு | 118 |
| 21 | எலும்பு சிதைவை தடுக்க மொத்த உணவும் எவ்வாறு இருத்தல் வேண்டும்? | 126 |
| 22 | கால்சியம் - வைட்டமின் டி - உட்கொள்ளுதல் பற்றிய தவறான எண்ணங்கள் | 131 |
| 23. | காயங்கள் மற்றும்எலும்பு முறிவுகள்- ஒரு அறிமுகம் | 141 |
| 24 | காயம்பட்ட எலும்பு முறிந்துள்ள இடத்துக்கு தேவையான மருத்துவ பரிசோதனைகள் | 151 |
| 25 | எலும்பு முறிந்துள்ள இடத்துக்கு தேவையான மற்ற பரிசோதனைகள் | 154 |
| 26 | எலும்பு முறிவு சிகிச்சையில் தற்காலத்திலுள்ள நவீன சிகிச்சை முறைகள் - மற்றும் எலும்பு முறிவு சிகிச்சையில் முன்னேற்றம் | 160 |
| 27 | அறுவையில் எலும்பைப் பார்க்கும் முறைகள் | 177 |
| 28 | அறுவை சிகிச்சையின் - வலி | 182 |
| 29 | மூட்டை சிதைக்கும் எலும்பு முறிவுகளால் ஏற்படும் இடுப்பு மூட்டு அழற்சி | 183 |
| 30 | மூட்டு மற்றும் மூட்டுசவ்வுகளில் நிகழும்காயங்கள் | 186 |
| 31 | அறிவியல்முறை அல்லாத சிகிச்சைகள் | 191 |
| 32 | கால் மற்றும் கை அகற்றும் அறுவை | 197 |
| 33 | உடற்பயிற்சிகள் | 204 |
| 34 | பொதுவான கேள்விகள் | 210 |
| 35 | தொடர்ந்து ஆராய்வதற்கும் படிப்பதற்கும் ஆராய்ச்சியாளர்களின் முழுபடைப்புகளின் தலைப்புகள் | 247 |

# 1. எலும்பு என்றால் என்ன? மூட்டு என்றால் என்ன?

சின்னத்திரையில் ஒரு சேனலில் ஒரு நடனப் போட்டி நடந்தது.அதில் ஒரு சிறுவன் சுழன்று சுழன்று ஆடினார்.அவருக்கு எலும்பு என்று ஒன்றுஉள்ளதா என்று ஆச்சரியப்பட்டனர் பார்வையாளர். ஆனால், உண்மையில் அவரது எலும்புகளின் வலிமையால் தான் அவரால் தசைகளின் சக்தியைத் திரட்டி ஆடமுடிந்தது என்றால் உங்களால் நம்ப முடிகின்றதா?

மூட்டை அசைக்கும் தசை நார்கள் கிளம்பும் இடமாகவும், கால்களில் அவை சேரும் இடமாகவும் எலும்புகள் உள்ளன.இரு எலும்புகள் இணையும் இடம்தான் மூட்டு எனப்படும்.ஈராயிரம் வருடங்களுக்கு முன்னரே எலும்புகளின் சிறப்பை அறிந்துதான், தமிழ்ப்பெருந்தகை தெய்வப்புலவர் திருவள்ளுவர்,

*"அன்பிலார் எல்லாம் தமக்குரியர் அன்புடையார்*
*என்பும் உரியர் பிறர்க்கு"*என்று குறள்எழுதினார்.

**எலும்புகளின் உள் அமைப்பு**

எலும்பு தேய்மானம் என்றாலும், எலும்பு வலுவிழத்தல் என்றாலும் ஒன்றா? ஒரு பொருளின் மேற்பரப்பின் மேல்படும் மற்ற விசயங்கள்அந்த பரப்பில் ஏற்படும் மாற்றங்களைத் தேய்மானம் என்று அழைக்கலாம். ஆனால் அந்த பொருளின் உள்ளே ஏற்படும் மாற்றங்களை தேய்மானம் என்று அழைக்க முடியாது.உ.ம். ஒரு செங்கல்லில் மேற்பகுதி மட்டும் காலத்தினால் சிதைந்தால் அது தேய்மானம் என்று அழைக்கலாம்.

ஆனால் அந்த செங்கல்லின் உள்ளே ஏற்படும் மாற்றங்கள் தேய்மானம் என்று அழைக்க முடியாது. அதை வலுவிழத்தல் என்று அழைத்தல்தான் முறை.அதைப்போலவே ஒரு எலும்பின் மேற்பரப்பின் மேல் உரசுவதால் மற்றும் காலத்தினால் சிதைந்தால் ஏற்படும் மாற்றங்களை எல்லாம் தேய்மானம் என்றுஅழைக்கலாம்.ஆனால் அந்த எலும்பின் உள்ளே ஏற்படும் மாற்றங்களைத் தேய்மானம் என்று அழைக்க முடியாது.அதை வலுவிழத்தல் என்று அழைத்தல்தான் முறை. இதைத் தான் (வலுவிழத்தல்) ஆஸ்டியோபொரொசிஸ் என்று ஆங்கிலத்தில் கூறுவர். மேற்பரப்பின் தேய்மானத்தை ஒச்டியார்த்ரிடிஸ் என்றுஆங்கிலத்தில் கூறுவர். இரண்டும் வலி ஏற்படுத்தும் என்றாலும், சிகிச்சை முறைகள் வேறுவேறு.

எலும்புகளுக்கு உள்ளே ஹவெர்சியன்ஏற்பாடு(சிஸ்டம்)எனப்படும் சிறு குழாய்களில் இரத்தம் பாய்ந்து சென்று எலும்பு செல்களுக்கு உணவு மற்றும் உயிர்வளி (oxygen)வழங்குகின்றது. இந்த குழாய்களை சுற்றி எலும்பு திசுக்களை உருவாக்கும் ஒச்டியோப்லாச்ட் (osteoblast) எனும் செல்கள்உள்ளன. அவை மேட்ரிக்ஃஷ் Matrix எனும் புரத பொருளையும் அதில் கால்சியத்தையும் சேர்க்கின்றன.

அந்த எலும்பு (stress) அழுத்தத்திற்கு உட்படுத்தும்போது அதை எதிர்த்து நிற்கும் விதமாக "(உல்ஃப் விதி) புதிய எலும்பு படிகின்றது. பின் மறுமாற்றம் (remodelling)நிகழ்கின்றது. எலும்பை சீர்படுத்தும் விதமாக, ஒச்டியோக்லாச்ட் (osteoclast) எனும் செல்கள்உள்ளன. அவை தேவையற்ற மேட்ரிக்ஸ்(Matrix) எனும் புரத பொருளையும் அதில் கால்சியத்தையும் எலும்பில் இருந்து எடுத்து விடுகின்றது. இந்த osteoclast- சிலை செதுக்கும் ஒரு உளியைப் போல் (Cutting cones) செயல்படுகின்றன.

**வெறும் உடலின் வடிவமைப்பும் அசைவும்தான் எலும்புகளின் வேலையா?**

இரத்தத்திற்கு தேவையான கால்சியம், பாசுபரசு (calcium ,phosphorous store house), ion exchange (அயனிகளின் பரிமாற்றம்),Blood Cell Formation (இரத்த செல்களின் உருவாக்கம்) போன்றவை எலும்புகளின் மற்ற வேலைகள் ஆகும்

**மூட்டுகளின் உள் அமைப்பு என்ன? மூட்டுகள் எதனால் ஆனவை? மூட்டுகள் எப்படி அசைக்கின்றன?**

மேலேகூறப்பட்ட அமைப்பு மூட்டுஎனப்படும். இரு எலும்புகள் இடையே ஒரு இடைவெளியுடன் தசைகளின் உந்துதலால் மூட்டு அசையும் வாய்ப்பு உள்ளது. ஆனால் நோயினால் மூட்டின் இரு எலும்புகளும் ஒன்றுக்கொன்று இணைந்து விட்டால் அவை அசையும் வாய்ப்பு இல்லை.இது ஆங்கிலோசிஸ் (ankylosis)எனஅழைக்கப்படும்.

இரு எலும்புகளில், உறுதியான (Stable) இடத்தில் இருக்கும் ஒரு எலும்பில் இருந்து கிளம்பும் தசை நார், அது சென்று ஒட்டும் அடுத்த எலும்பை பிடித்து இழுக்கின்றது.இதனால் (in relation to one bone the other bone moves) ஒரு எலும்பின் அடிப்படைஉறுதியில் அடுத்த எலும்பு அசைகின்றது. இந்த அசைவை மூட்டு அசைவு என்று வெளிப்புறத்தில் நாம் உணர்கின்றோம்.உ.ம். நிற்கும் போது கால் உறுதியில் உடம்பு அசைகின்றது. படுத்து இருக்கும்போது உடம்பின் உறுதியில் கால் அசைகின்றது.

## 2.தண்டுவட எலும்பின் அமைப்பு

மனித உடலின் பின்புறம் உள்ள முக்கிய எலும்பு அமைப்பு தண்டுவட அமைப்பு (அ) முள் எலும்பு.இது ஒரு மனிதர் நிற்கும்போதும் நடக்கும்போதும் உடலை சமநிலையிலும் நேராகவும் வைத்திருக்க உதவும் அமைப்பாகும். இதில் (7+12+5+5+4 =33) எலும்புகள் உள்ளன. இவை ஒன்றன் மீது ஒன்றாக அடுக்கப்பட்ட தொடர் சங்கிலி போன்று விளங்குவன. இடத்திற்கு தகுந்தாற்போல் முன்பின்னோ, பக்க வாட்டிலோ வளையவும், பக்கவாட்டில் திரும்பவும் முடியும் வகையில் இவை அமைந்திருக்கின்றன. தண்டுவடத்தின் மேல்பகுதியில் மூளை உள்ளது தண்டு வட எலும்புகள் உறுதியாக இருப்பதால் தான் அது மிக மென்மையான தண்டுவடத்தை பாதுகாத்து வைக்க முடிகின்றது. எனவேதான் தண்டு எலும்பு அடிபட்டுவிடும்போது அதன் உள்ளே இருக்கும் தண்டுவடம் கசங்கி அடிபட்டு விடுகின்றது. தண்டு எலும்புகள் இடையே உள்ள ஜவ்வுகள், 25 (எண்ணிக்கையில்) உள்ளன. இவை தண்டு எலும்புகளின் அதிர்வுகளைக் குறைத்து அவை விரைவில் தேய்மானம் ஆகாமல் பார்த்துக்கொள்ளும்படி அமைக்கப்பட்டுள்ளன. இவ்வெலும்புகள் ஒன்றுடன் ஒன்று சேர்ந்து இணைத்து இருக்கும்படியாக உள்ள நிலையிலும் பக்கவாட்டில் நகர்ந்து விடாமல் இருக்கும் விதமாகவும் முள் எலும்புகளின் (facetal joints) முகம் போன்ற அமைப்புகள் செயலாற்றுகின்றன.

சுருக்கமாக தண்டு வட எலும்புகள் உடலின் பின்புறம் ஒரு முட்டு கொடுத்து தாங்கும் தூண் போன்று அமையும். இது தான் பின் பகுதியில் உள்ள குழாய் போன்ற அமைப்பில் உள்ளே முதுகு தண்டு வடத்தை பாதுகாத்து வைத்திருக்கின்றது. இந்த தண்டுவடக்குழாய் சற்றேறக்குறைய 2 அடி நீளம் இருக்கும். இந்த குழாய்க்கு தண்டுவடக்கால்வாய்(spinal canal) என்று பெயர்.

இதன் பகுதிகள் கீழ்க்கண்டவாறு

| | பகுதி | ஆங்கில பெயர் | முள் எலும்புகளின் எண்ணிக்கை | வளைவு |
|---|---|---|---|---|
| 1 | கழுத்து | Cervical | 7 | முன் பக்க |
| 2 | நெஞ்சு | Thoracic | 12 | பின் பக்க |
| 3 | வயிறு | Lumbar | 5 | முன் பக்க |
| 4 | புட்டம்/ இடுப்பு | Sacral | 5 | பின் பக்க |
| 5 | வால் | Coccyx | 4 | பின் பக்க |

கழுத்துப்பகுதியில் முன்பக்க வளைவு - lordosis (லார்டோசிஸ்) 7 முள் எலும்புகள்

நெஞ்சுப் பகுதியில் பின்பக்க வளைவு - kyphosis (கைபோசிஸ்) 12 முள் எலும்புகள்

வயிற்றுப் பகுதியில் முன்பக்க வளைவு lordosis (லார்டோசிஸ்) 5 முள் எலும்புகள்

புட்டபகுதியில் பின்பக்க வளைவு -kyphosis ((கைபோசிஸ்) 5+4 =9 முள் எலும்புகள்

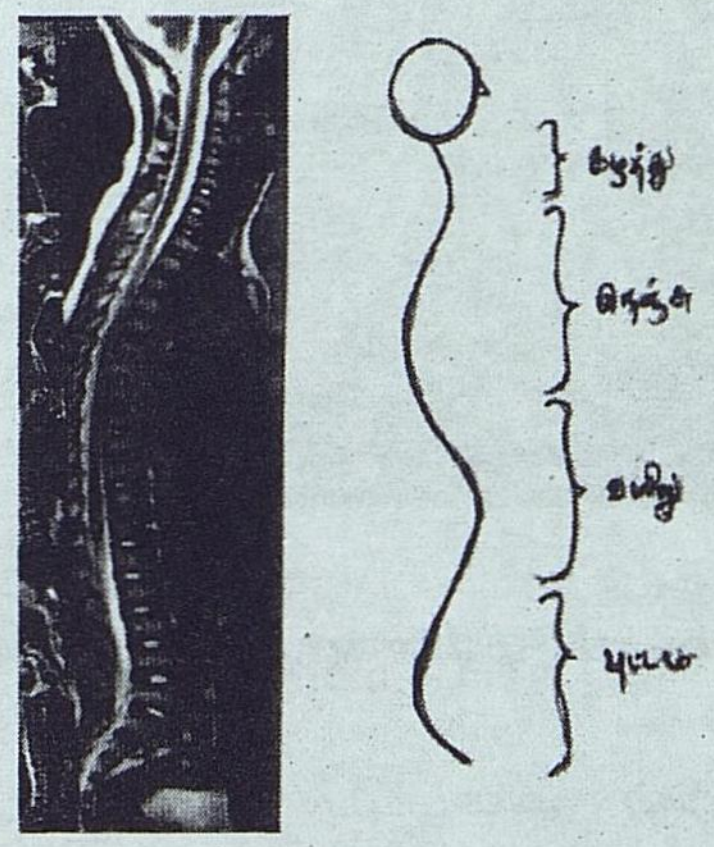


- முதுகெலும்பின் முன் பின் வளைவுகள்

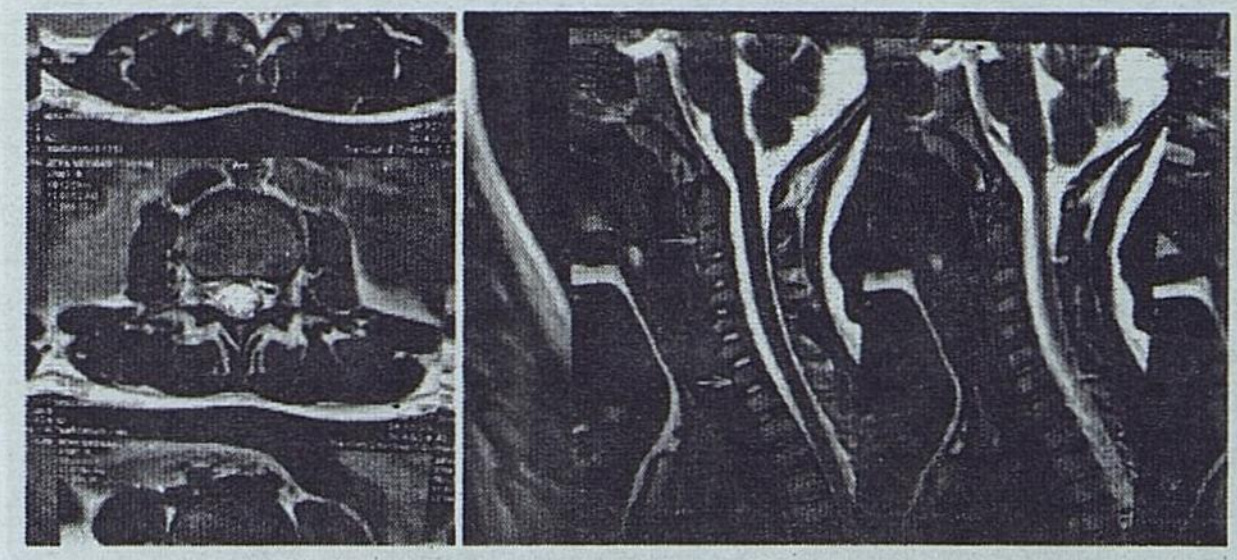

*படத்தில் கழுத்துப்பகுதியில் முள்ளெலும்புகள் 7- - மற்றும் முள்ளெலும்பு-இடைச்சவ்வுகள் மற்றும் கழுத்துப்பகுதி முன்பக்க வளைவு **lordosis (லார்டோசில்)** தெரிகின்றது படத்தில் தெரிகின்றது*

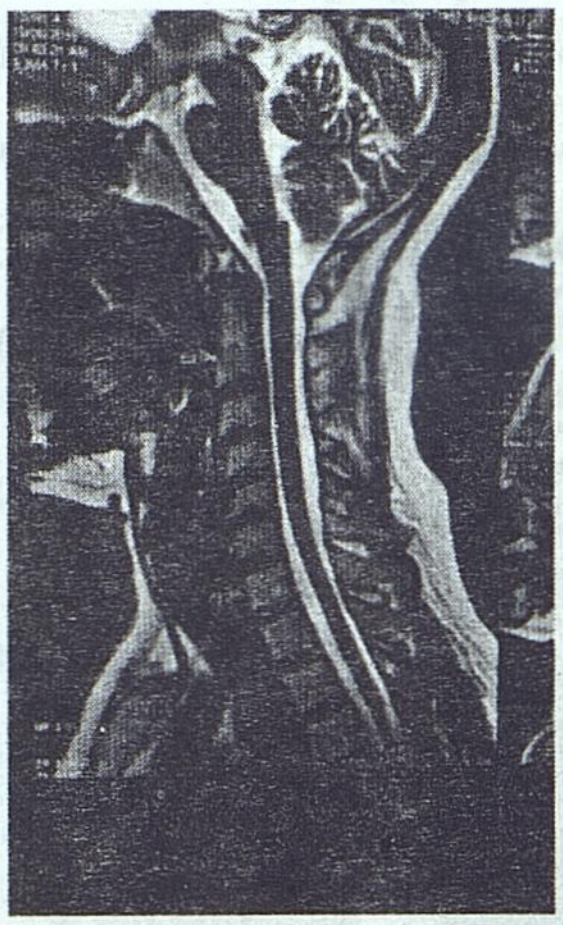

படத்தில் கழுத்துப்பகுதி தண்டுவடம் மூளைக்கு மிக அருகில் உள்ளது தெரிகின்றது

ஓர் தனி - முள் எலும்பின் அமைப்பு பகிர்வுனால் விவரிக்கப்பட்டுள்ளது. ஆயினும் அதன் அமைப்பு கீழ்கண்ட கோட்டோவியத்தில் புரிந்துகொள்ளலாம்.



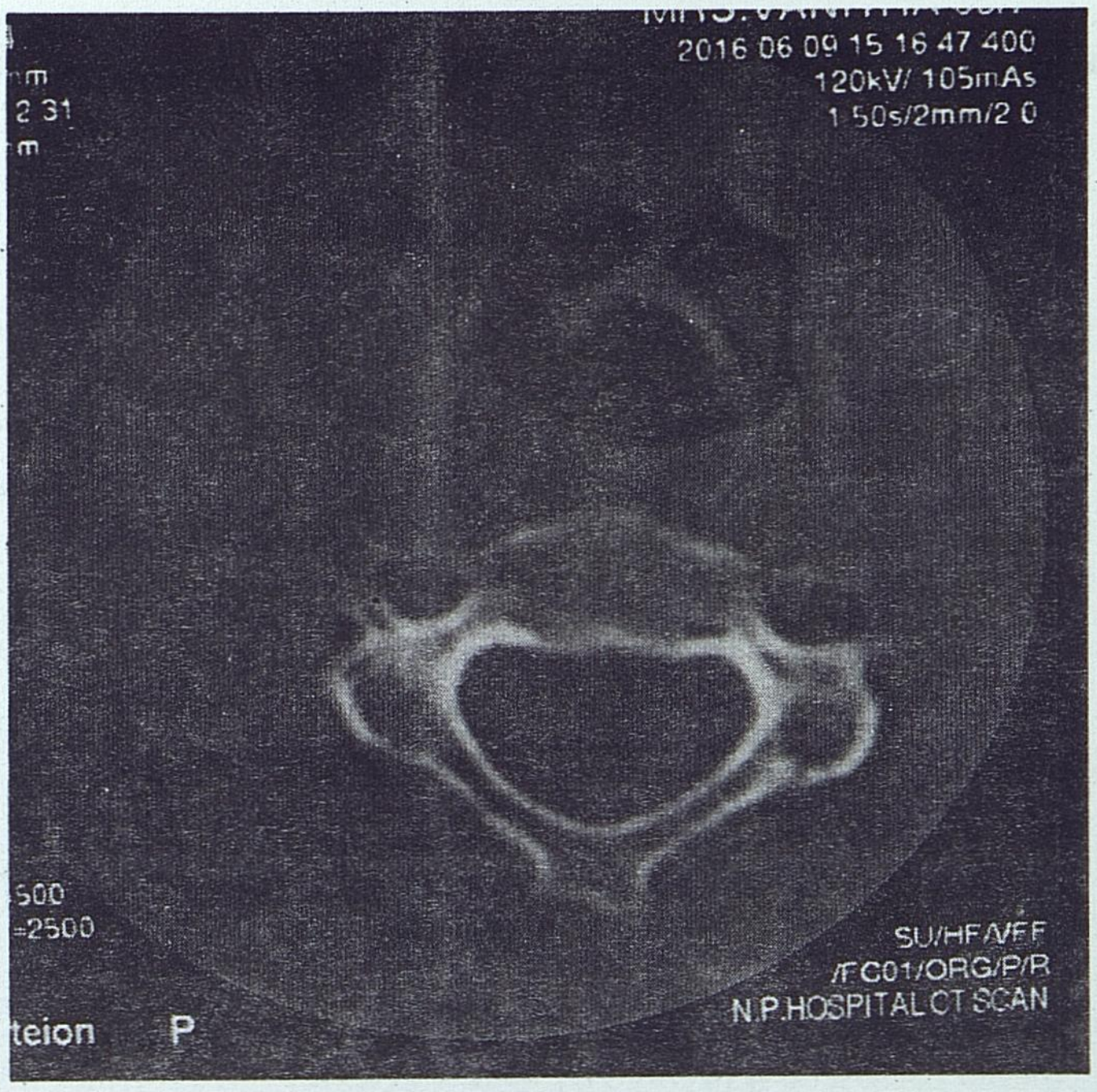


கழுத்துப்பகுதி தண்டு எழும்பில் இரத்தக்குழாய் செல்லும் ஓட்டை

பாசிமணி மாலையில் தொடுக்கப்பட்ட மணிகள் போல், முள் எலும்புகள் ஒன்றன்பின் ஒன்றாக அசையும் அமைப்பு கொண்டவை;கழுத்துப்பகுதி மற்றும் வயிற்றுப் பகுதி முள் எலும்புகள் முன்புற மற்றும் பின்புற அசைவுகளை கொண்டவை;நெஞ்சுப்பகுதி முள் எலும்புகள் பக்கவாட்டு அசைவுகளைமட்டும்தான்செய்ய முடியும். கழுத்து மற்றும் வயிற்றில் முள்ளெலும்புகள் முன்பின் அசையும். நெஞ்சுப்பகுதி முள்ளெலும்புகளில் விலா எலும்புகள் இருப்பதால் பக்க வாட்டில் திருப்புதல் மட்டும்தான்அசைவுகளாக உள்ளன.

முள்ளெலும்புகளின் வளைவுகளால் உயர இருந்து விழும் போது பெரும்பாலும் நெஞ்சுப்பகுதிதான் அப்படியே மடங்கி விடுகின்றது. எனவே அந்த முள்ளெலும்பு முன்பகுதி(உடல் பகுதி) அமுங்கி விடுகின்றது. சில சமயங்களில் அந்த இடத்தில் இருந்து எலும்பு உடைந்து நரம்பு மண்டலத்தைத் தண்டுவடத்தை அழுத்தும்போது கால் அசைவு குறைந்தும் உணர்வின்திறன் குறைந்து விடுகின்றது.

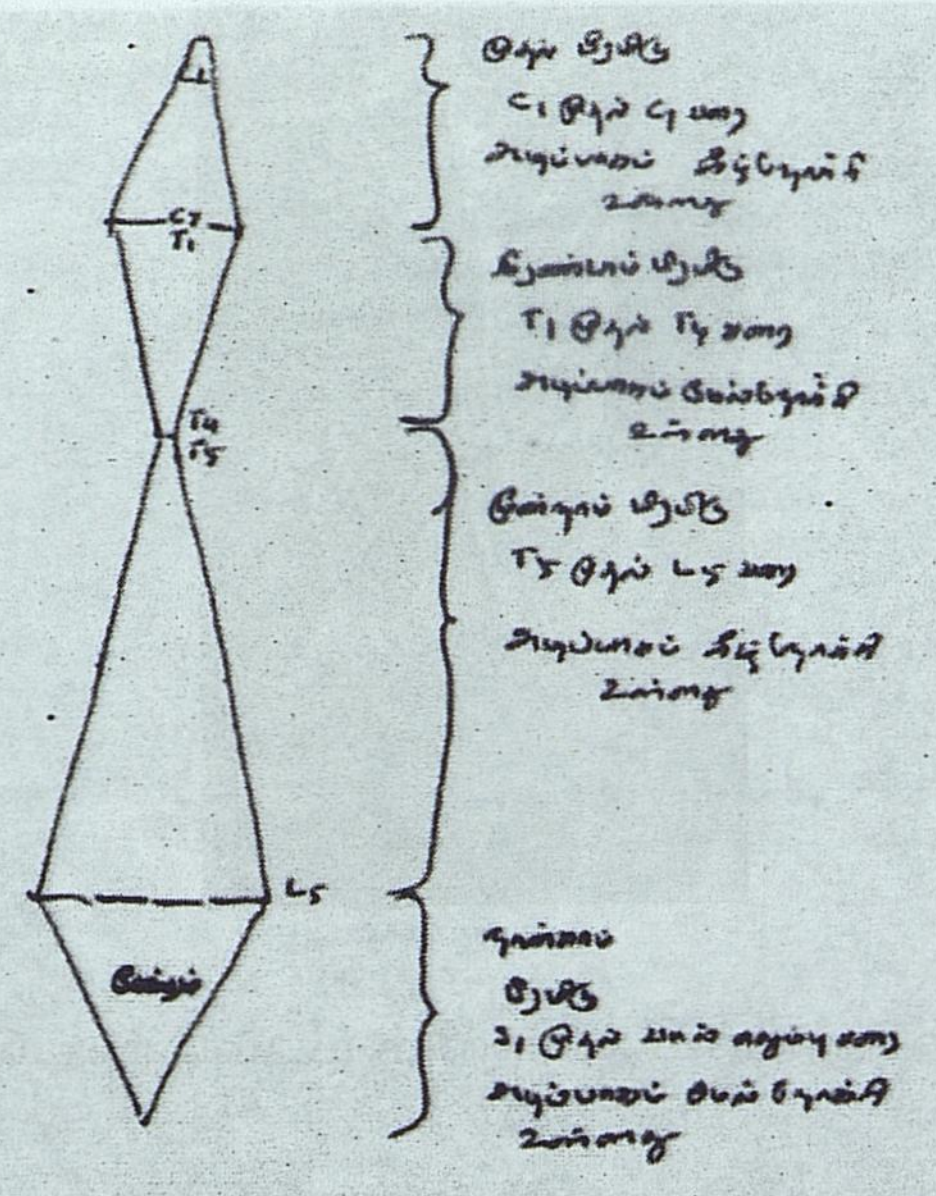

முள்ளெலும்பில் பிரமிடு போன்ற அமைப்புகள்

முன்பக்கத்தில் இருந்து பார்த்தால், இது சில முக்கோணங்களை உடைய அமைப்பு போல இருக்கும். இவை பிரமிடு போன்ற அமைப்புகளாக உள்ளன.

இவைகளை படத்தில் பார்க்கலாம்.

முதல் பிரமிடு

C2 இல் இருந்து C7 இவை உள்ளது-அடிப்பாகம் கிழ் நோக்கி உள்ளது

இரண்டாம் பிரமிடு -T1 இல் இருந்து T4 வரை உள்ளது- அடிப்பாகம் மேல் நோக்கி உள்ளது.

மூன்றாம் பிரமிடு- T5 ல் இருந்து L5 வரை உள்ளது - இதன் அடிப்பாகம் கீழ்நோக்கி உள்ளது (இது பெரியகோவில் கோபுரம் போல் உள்ளது)

நான்காம் பிரமிடு-S1 ல் இருந்து வால் எலும்பின் நுனி வரை உள்ளது.இதன் அடிப்பாகம் மேலே நோக்கி உள்ளது. T4/5 இல் உள்ள குறுகலாக பகுதியில் வரும் வெளிப்புற சக்திகள்(Forces) மற்றும் உந்து சக்திகளை வாங்கி கீழே உள்ள தடிமான தண்டு எலும்புகளுக்கு கொடுக்கும் வேலையை இந்த பகுதியில் உள்ள விலா எலும்புகள் (ribs) மற்றும் முன்புற ஸ்டெர்ணம் (Sternum) செய்கின்றது.பின்புறம் பார்க்கும் போது தண்டு எலும்பின் பின் பகுதியான முள் - கழுத்துப்பகுதியில் பின்புறமாகவும் மேல்

நெஞ்சுப்பகுதியில் கீழ்புறமாகவும் ,கீழே உள்ள மற்ற முள் எலும்புகளின் பின்நோக்கியும் உள்ளன.

முதுகு முள்ளின் திசை மேலிருந்து கீழாக

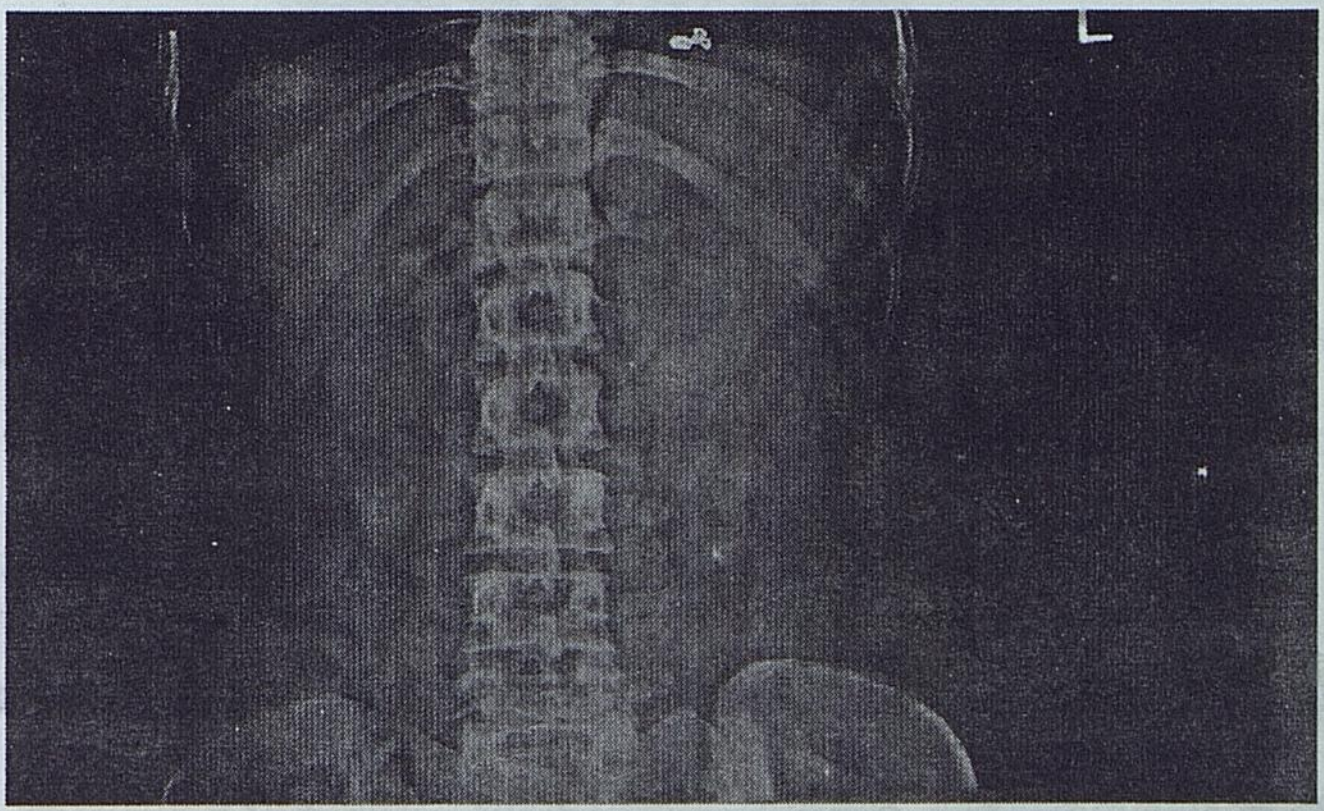

சிலருக்கு பிறப்பிலிருந்து 12 ஆம் விலா எலும்பு இருக்காது (No 12th rib)

# தண்டு எலும்பின் முன் பின் வளைவுகள்



வளைவுகள் பிறந்தவுடன் - தவழும் போது / நிற்கும் போது

குழந்தை பிறக்கும் போது ஆங்கிலம் எழுத்து 'சி' போன்ற ஒரே ஒரு வளைவுதான் இருக்கும். அது பின்நோக்கி வளைந்து இருக்கும்( kyphosis). பின் மூன்றாம் மாதத்தில் குழந்தை குப்புற படுத்து தலை தூக்கிப்பார்க்கும்போது கழுத்துப் பகுதி முன் நோக்கி வளையும் ( LORDOSIS). பின் குழந்தை எழுத்து நடக்கையில் வயிற்றுப்பகுதி முன்நோக்கி வளையும்.இப்போது அந்த உடலின்(Centre of gravity) ஈர்ப்பு விசை மையம் புட்ட இடுப்பு எலும்பு Sacrum எலும்புக்கு முன் கொண்டு வரப் படுகின்றது.

முள்எலும்பின் பக்க வாட்டு வளைவுகள் எப்போதுமே நோயைக் குறிக்கும். சில சமயங்க்ளில் நெஞ்சுப்பகுதி முள் எலும்புகள் வலது கைப்பழக்கம் உள்ளவர்களுக்கும் வலப்புறமாகவும், இடதுகை பழக்கம் உள்ளவர்களுக்கு இடது புறமாகவும் வளைத்திருக்கும்.

- முள் எலும்பின் இடையில்பிதுங்கி உள்ள சவ்வுகள்.Intervertebral L4 /L5 discs prolapse

நார் குருத்தெலும்பு வகையில் உள்ள ஜவ்வுகள் இரு முள்ளெலும்புகளுக்கு இடையே இருக்கும். மேலும் இவை C2 விடம் இருந்து C1 வைதவிர மற்ற முள்ளெலும்புகளுக்கு இடையே இருக்கும். தட்டையாக இருக்கும். இவைகளின் புறப்பகுதிகள் இரத்த ஓட்டத்துடன் இருக்கும் மற்றும் இவைகளின் உள்ளிருக்கும் மெதுவான(soft) அமைப்பான 'Nucleus pulposus ஐ பாதுகாத்து வைக்கின்றன . இந்த முள்ளெலும்புகளின் இடைச்சவ்வுகள் தண்டுவடத்தின் மொத்தநீளத்தில் ஐந்தில் ஒரு பங்கு இருக்கும். (60 cm /5- cm =12 cm ) ஏற்கெனவே கூறிய புற சவ்வு வெளிப்புறத்தில் கொலாஜன் நார்களாலும் உட்புறம் நார் குருத்தெலும்பினாலும் ஆனது.இதன் நடுவே "பபில்கம்" போன்ற மெதுவாக அமைப்பு உள்ளது. இதுதான் நடுவில் உள்ள கருவில்உள்ளதண்டுவட செல்கள் இருக்கும் இடம். இதன் நீர் தக்க வைக்கும் திறன், இதன் மென்தன்மையை தக்க வைக்கின்றது.இதனால் ஒரு நபர் நடக்கும் போதும் ஒடிக் குதிக்கும்போதும் வரும் அதிர்வுகளை முள்ளெலும்புகள் தாங்க முடிகிறது.ஒருநாளில் கூட காலையில் இருக்கும் முன் எலும்பின் உயரம் மாலையில்

இருப்பதில்லை. இதன் காரணம் நீர் குறைவதால் தான், வயது ஆக ஆக இந்த மெதுவான அமைப்பான 'Nucleus pulposus இல் உள்ள நீர்சத்து குறைந்து அதன் வளைந்து நிமிரும் திறன் குறையும்.

ஒவ்வொரு தண்டுவட எலும்பிலும் முன்புறம் பீன்ஸ் விதை போன்ற ஒரு அமைப்பும் அதன் பின்புறம் நரம்பு மண்டலத்தைக் காக்கும் வளைவு போன்ற அமைப்பும் இருக்கும்.அந்த வள்வுகள் நடுவே, ஒரு தண்டுவட துளை இருக்கும்.ஒன்றின் மீது ஒன்றாக அடுக்கப்படும் போது, இந்த துளைகள் நீண்டு ஒரு குழாய் போன்ற அமைப்பாக மாறிவிடும்.அந்த குழாய்க்குள் தான் தண்டுவடம் மற்றும் அதன் உறைகளும் பாதுகாப்பாக இருக்கும். ஒவ்வொரு தண்டுவட எலும்பின் இடையே இருபுறமும் தண்டுவட நரம்புகள் வெளியேறி விடுகின்றன. தண்டுவட எலும்பின் உடல் என்பது ஒரு 'உருளை' போன்ற அமைப்புடையது. அது மேற்புறமும் கீழ்புறமும் தட்டையாக இருக்கும். இதன் வெளிப்புறம் சொர சொரப்பாக இருக்கும். இதில்தான் annulus fibrosis எனும் நார் அமைப்பு ஒட்டி இருக்கின்றது.

தண்டுவட எலும்பின் பின்புறத்தில் ஒரு வளைவான பகுதி arch உள்ளது.அது இரு காம்புகள் (pedicle) மூலம் தண்டுவட எலும்பின் 'உடல்' பகுதியில் ஒட்டிக் கொண்டிருக்கும். அவை (காம்புகள் -pedicle)தடித்து உருண்டு,உடல்பகுதியின் மிக அருகில் இருக்கும்.இவை தண்டுவட எலும்பின் மேல் பரப்பின் அருகே இருக்கும். இரு பெடிகளில்களின்(காம்புகளின்) இடையேதான் நரம்புகள் வெளியேறுகின்றன. தட்டு போன்ற அமைப்பு lamina காம்பிலிருந்து முள்வரை இருக்கும். இது தவிர பின்புறத்தில் இரண்டு முள் எலும்புகளையும் இணைக்கும் மேற்புற மற்றும் கீழ் புற மூட்டுகள் உள்ளன. (facetal jointஇவை நெஞ்சுப்பகுதி முள் எலும்புகளின் குறுக்குவாட்டு அமைப்புகளில் விலா எலும்புகளின் தடம் இருக்கும். இதற்கு costal facet. என்று பெயர்.

தண்டுவடத்தின் அமைப்பு -தண்டுவடத்தின் குறுக்குவாட்டுத்தோற்றம் கீழே கொடுக்கப்பட்டுள்ளது. இதில் வெளிப்பகுதி வெள்ளைபகுதி என்றும் உட்பகுதி சாம்பல் நிறப்பகுதி எனவும் அழைக்கப்படும். வெள்ளைப்பகுதியில் உடலின் கீழ் இருந்து மேலே உணர்வு கொண்டுசெல்லும் நரம்புகள் இருக்கிறன.

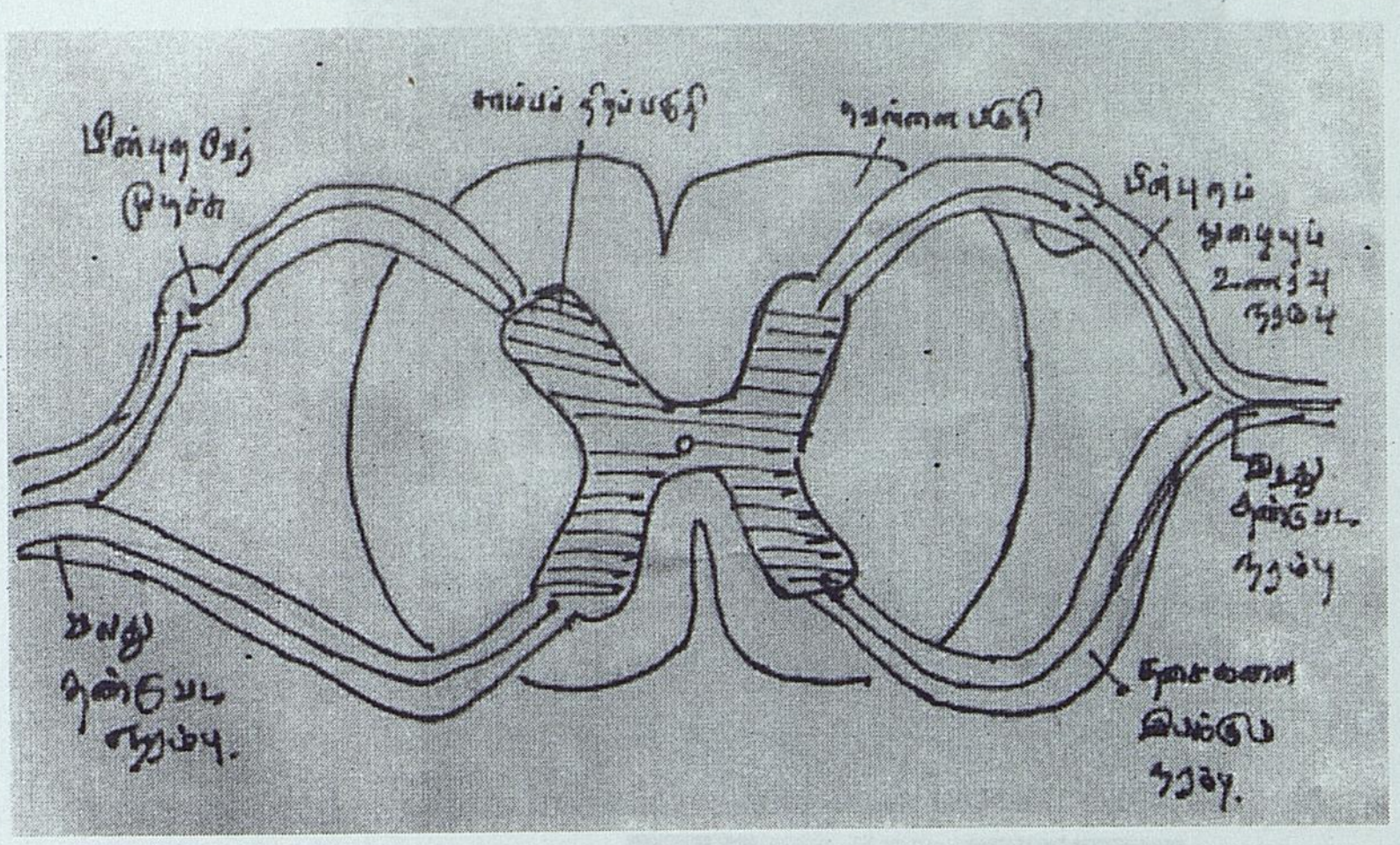

தண்டு வடத்தின் குறுக்குவாட்டு தோற்றம்

தண்டுவடத்தில் உட்புறம் சாம்பல் நிற பகுதி (Grey matter) உள்ளது. இதைச் சுற்றி வெள்ளைப்பகுதி உள்ளது. உட்புற சாம்பல் நிற பகுதியானது நரம்புமண்டலத்தின் அலகுகளான (units)நியூரான்களினால் ஆனது. வெள்ளைப்பகுதி மையலின் என்னும் கொழுப்புப் பொருளினால் ஆனது. குறுக்குவாட்டில் பார்த்தால் சாம்பல் நிற பகுதியானது,முன்புறமும் பின் புறமும் கொம்பு போன்ற அமைப்புகளுடன் இருக்கும். உடலின் பகுதிகளில் இருந்து உணர்வுகள் கொண்டுவரும் நரம்புகள் பின்புற கொம்பு போன்ற அமைப்பு -தசைகளுக்கு உத்திரவிடும் முன்புற கொம்பு போன்ற அமைப்பு.

அதைப்போலவே சாம்பல் நிறப்பகுதி(Grey horn) இருபுறமும் முன்னும் பின்னும் கொம்பு போன்ற அமைப்புடன் இருக்கும். பின்புற சாம்பல் நிறக்கொம்புகளின் மூலம் (Grey horn) உடலில் இருந்து வரும் உணர்வுகள் தண்டுவடத்தை அடைகின்றது. பிறகு தண்டுவடத்தின் வெள்ளைப்பகுதியில் மேலேறி மூளையை அடைகின்றது. இந்த முன்புற கொம்பு பகுதியில்தான் பெருமூளையின் முன்பக்கத்தில் இருந்து வரும் நியூரான்கள் வந்து முன்புற சாம்பல் நிற கொம்புகளில் முடிந்து இரண்டாம் நிலைநியூரான்கள் தொடரும். இந்த இரண்டாம்நிலை நியூரான்கள் தசை நார்களை இயங்கவைக்கும்ஆணைகளைக் கொடுக்கும் (Motor) நியூரான்கள் உள்ளன.

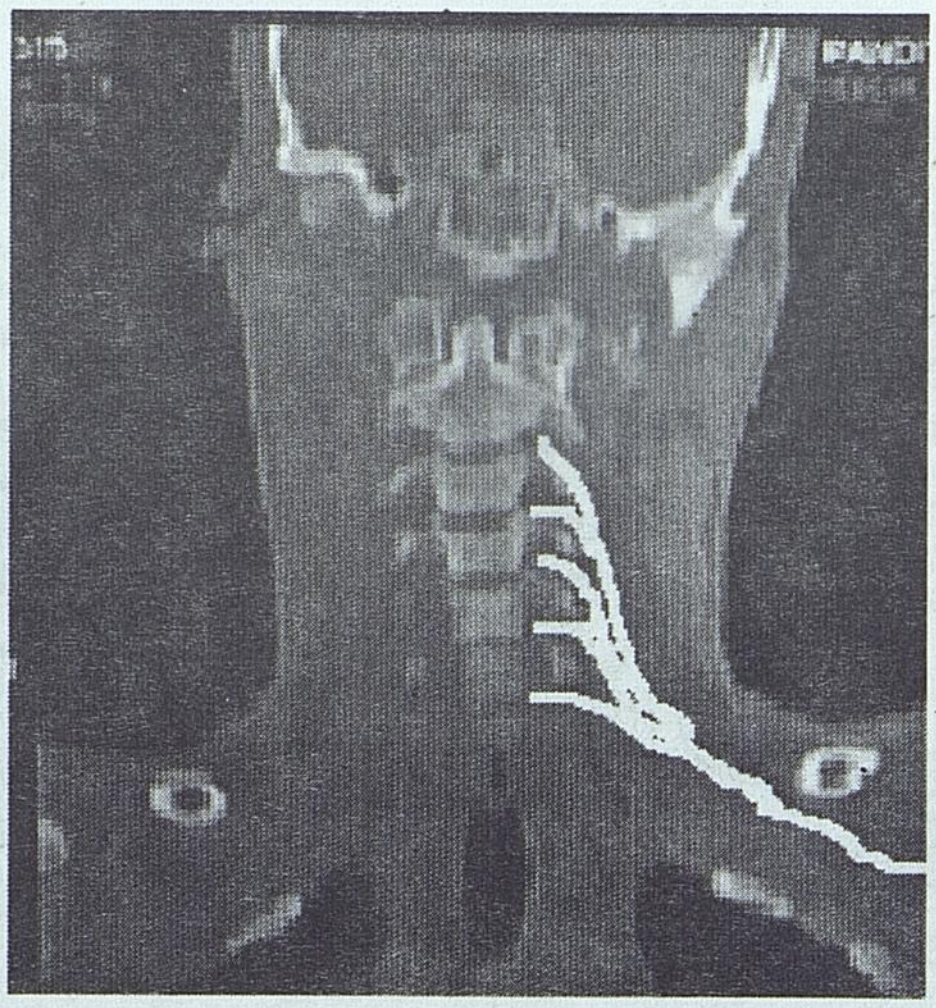

கழுத்து முள் எலும்பில் பக்கவாட்டில் நரம்புகளின் பாதை மஞ்சள் நிறத்தில் காட்டப்பட்டு உள்ளது

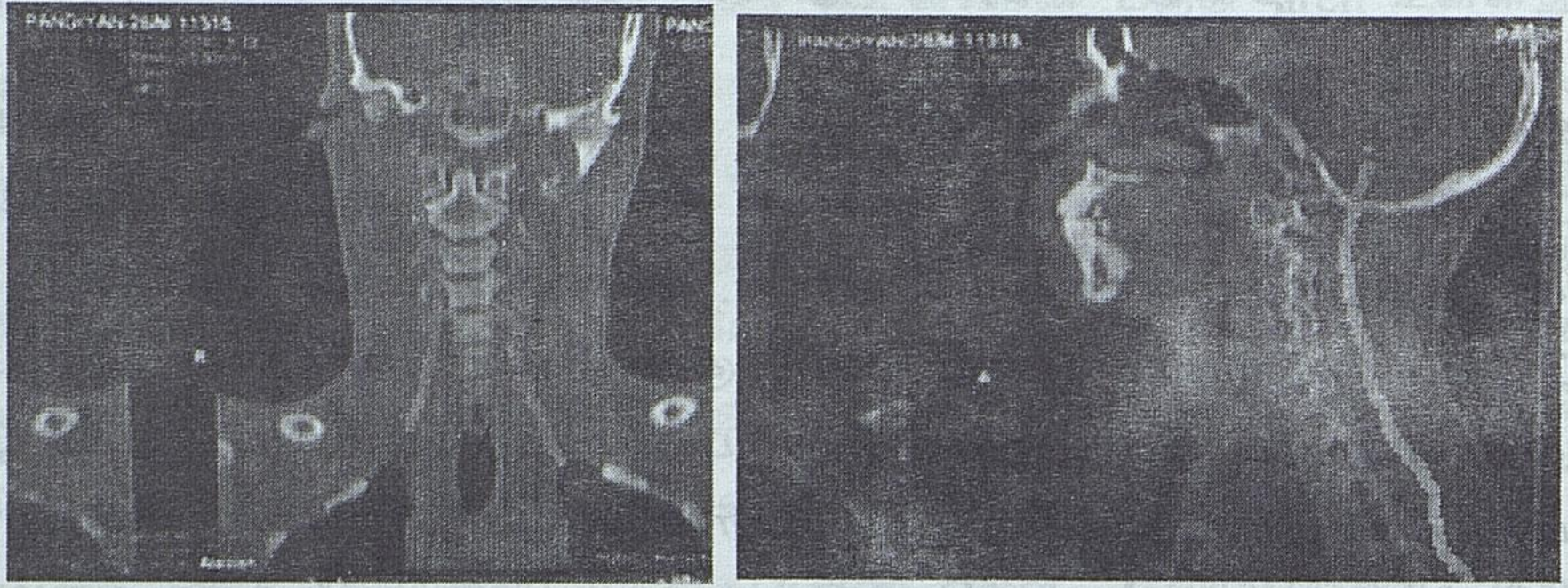

கழுத்து முள் எலும்பின் பக்கவாட்டில் உள்ள ஓட்டையில்
இரத்தகுழாய் செல்லும் பாதை சிவப்பு நிறத்தில் காட்டப்பட்டு உள்ளது

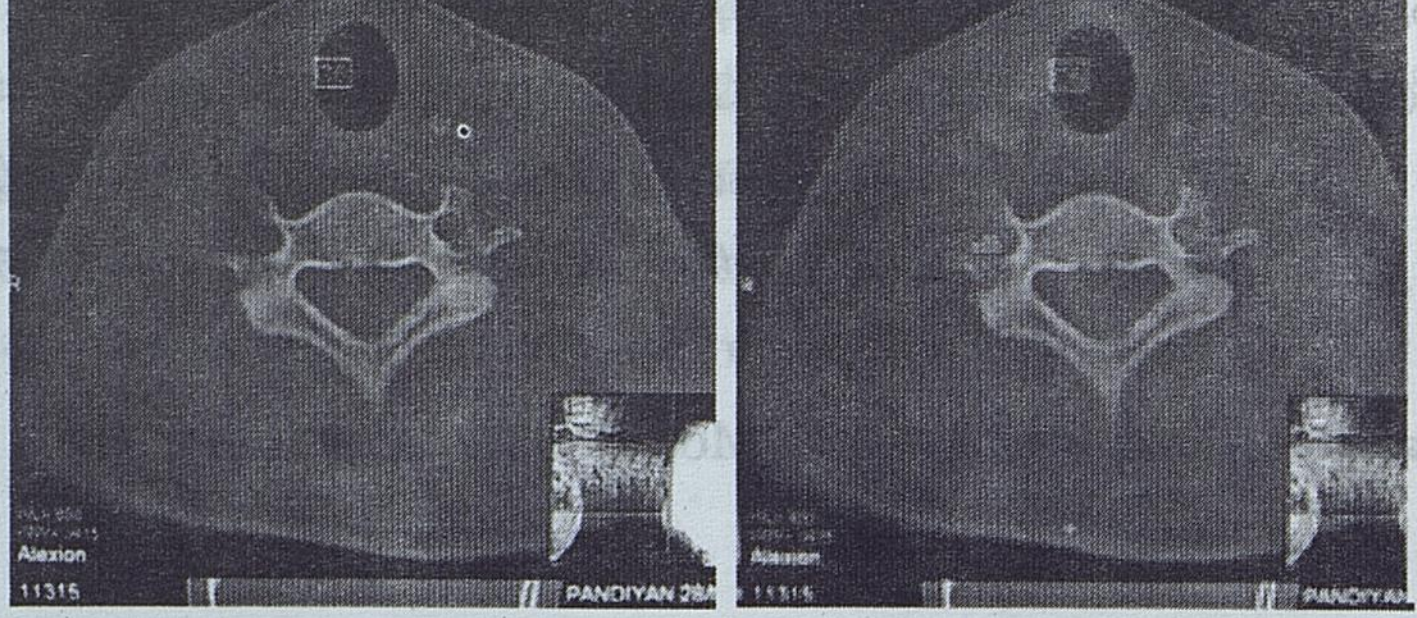

கழுத்து முள் எலும்பின் பக்கவாட்டில் உள்ள ஓட்டையில்
இரத்தகுழாய் செல்லும் பாதை சிவப்பு நிறத்தில் காட்டப்பட்டு உள்ளது.

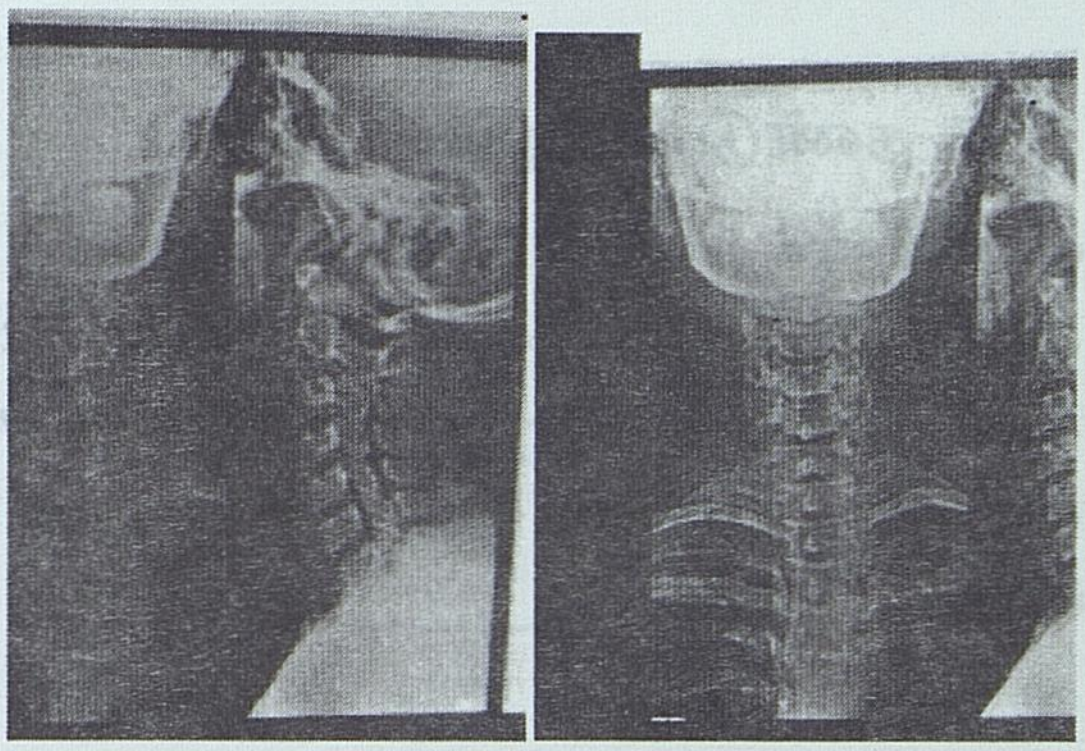

• கழுத்து எலும்பு சிறிதளவு வளைந்துள்ளது.

• கழுத்து எலும்பு சிறிதளவு வளைந்துள்ளது.

## 3. தண்டுவட இடைசவ்வு

**தண்டுவட இடைசவ்வுகளின் உள் சவ்வு ( Nucleus pulposus)**

இரு .வகையாக படத்தில் காட்டியபடி-1. பிதுங்கவும் 2. வெடித்து வெளியே வரவும் வாய்ப்புள்ளது.பிதுங்கினால் முதுகு வலி ஏற்பட வாய்ப்புள்ளது. வெடித்து வெளியே வந்தால் நரம்புகளை அழுத்தி கால்பாகம் மரத்து ,தொடை தசைகள் வலுவிழக்க வாய்ப்பு உள்ளது.

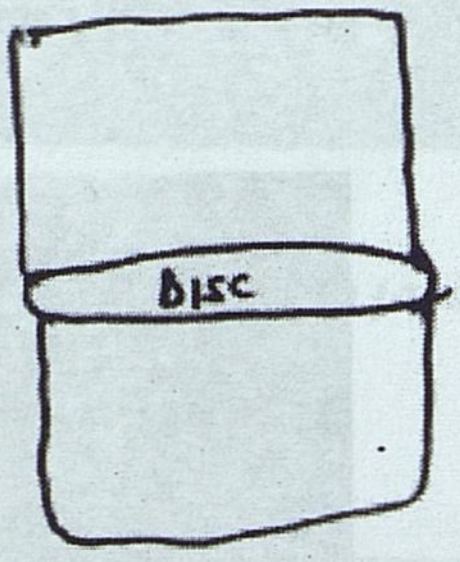


சாதாரணமாக உள்ள சவ்வு.

சற்று புடைத்த தண்டுவட சவ்வு.

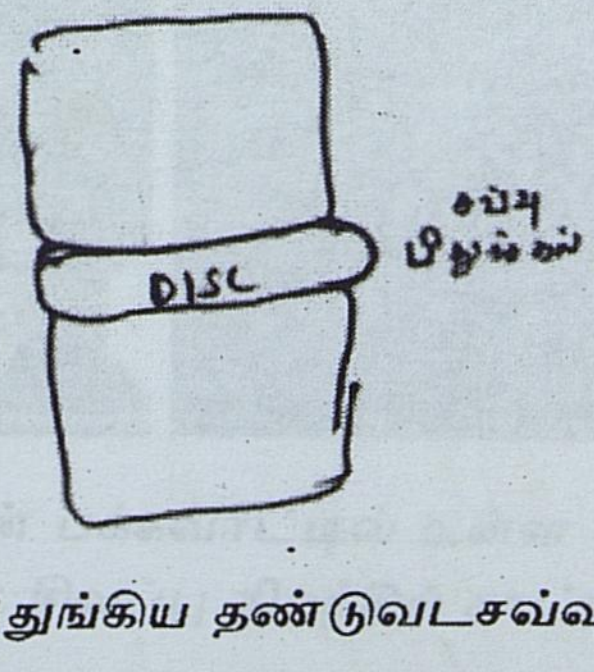


பிதுங்கிய தண்டுவடசவ்வு.

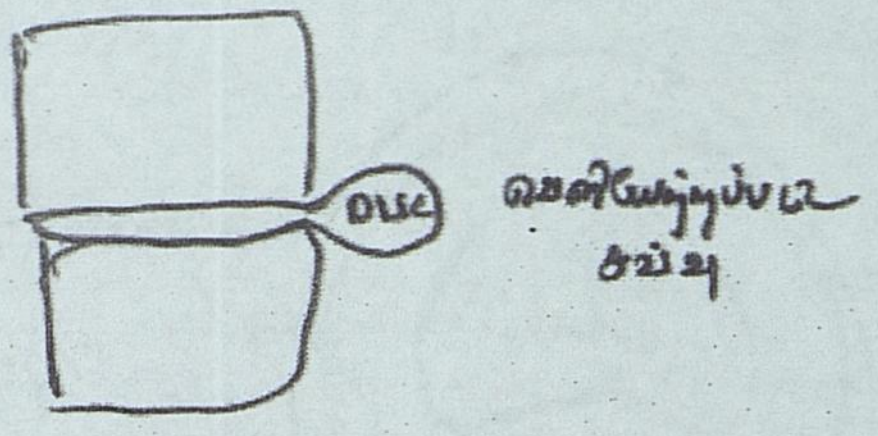


வெளியேற்றப்பட்ட தண்டுவடசவ்வு.

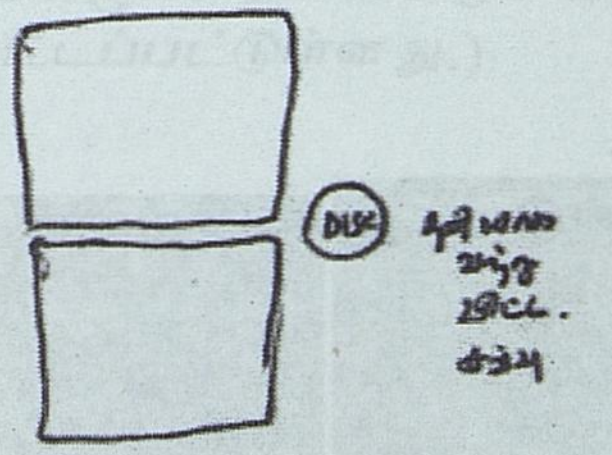

தனியாக வந்துவிட்ட தண்டுவடசவ்வு.

பிதுங்கும் போது தண்டு வட எலும்புகளின்பின்புறம் நடுவில் உள்ள நீள் வாட்டு ஜவ்வு அல்லது லிகமெண்ட் (posterior longitudinal ligament) பிதுங்குவதைத் தடுக்கும்.ஆனால் அதன் பக்கவாட்டில் ஜவ்வு-பிதுக்கம் நரம்புகளை அழுத்தி காலை துவளச் செய்யும்.

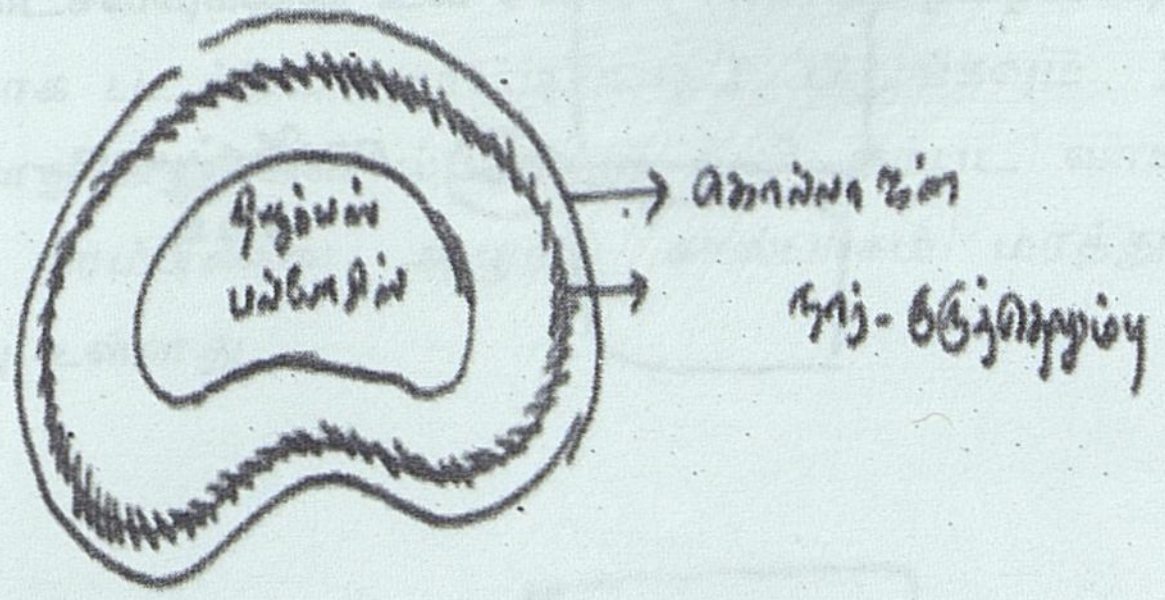

**தண்டுவட இடை சவ்வின் அமைப்பு:**

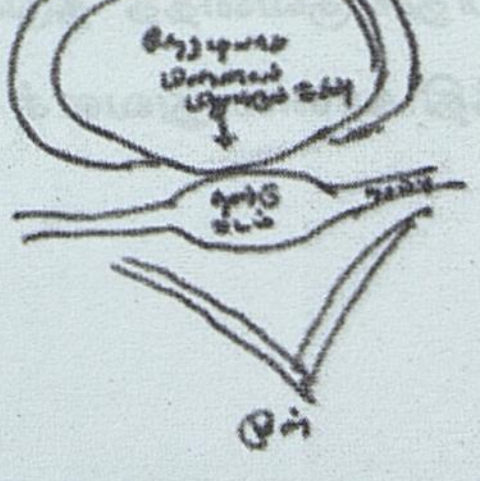 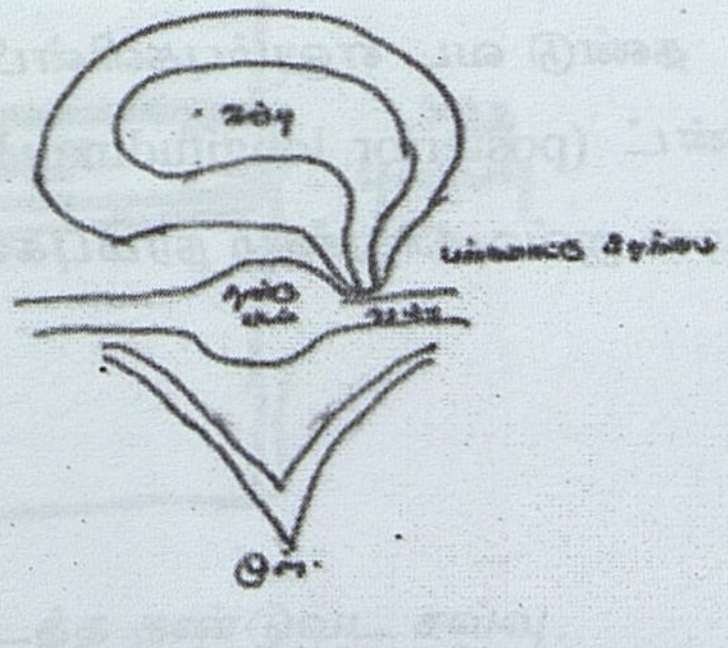

**பிதுங்கிய தண்டுவட இடை சவ்வு எவ்வாறு அழுத்துகின்றது என்பதை காட்டும் படம்**

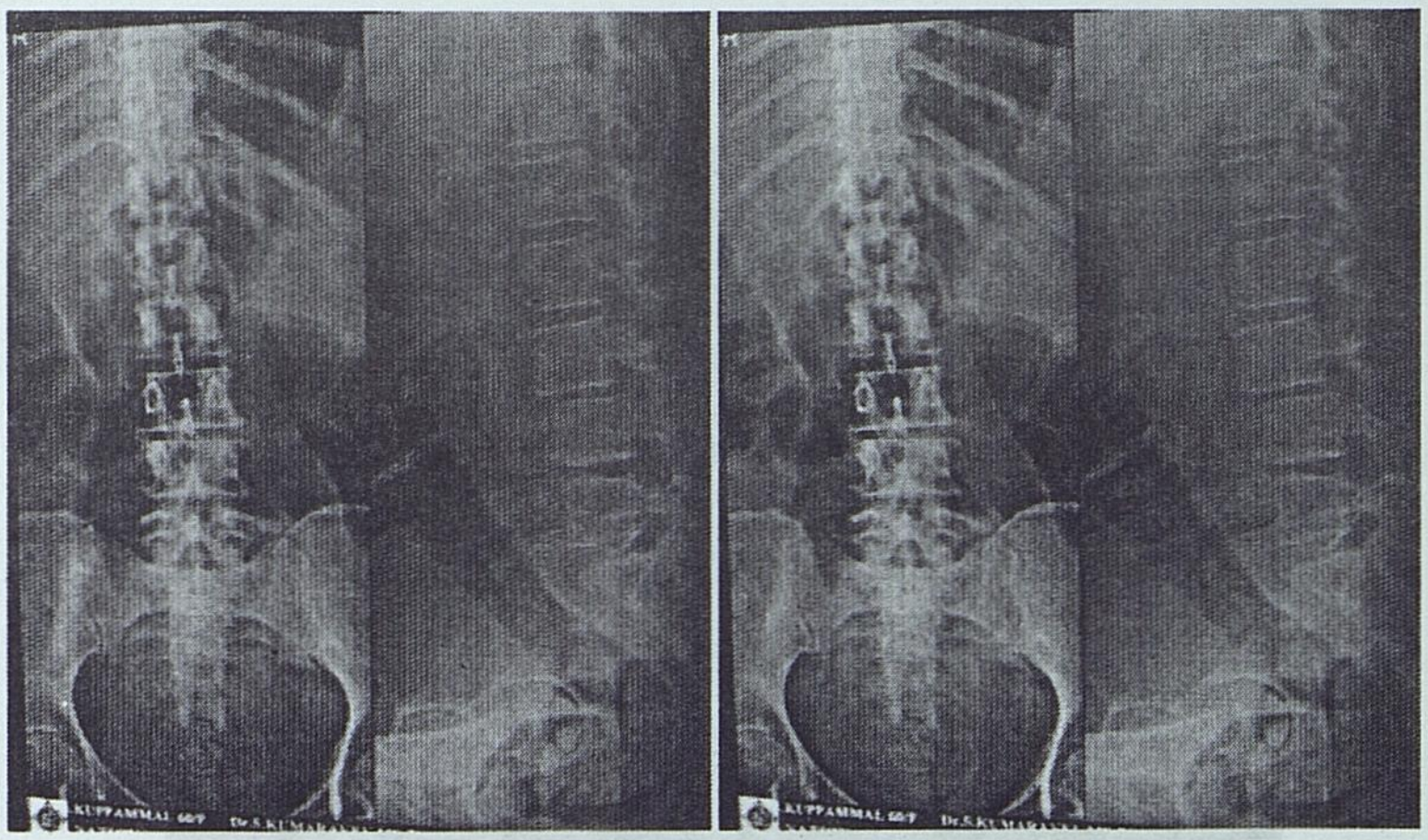

முள் எலும்பின் முன்பின் விலகுவதைக் காட்டும் படம்.(கோடு இட்டுக் காட்டப்பட்டுள்ளது.)

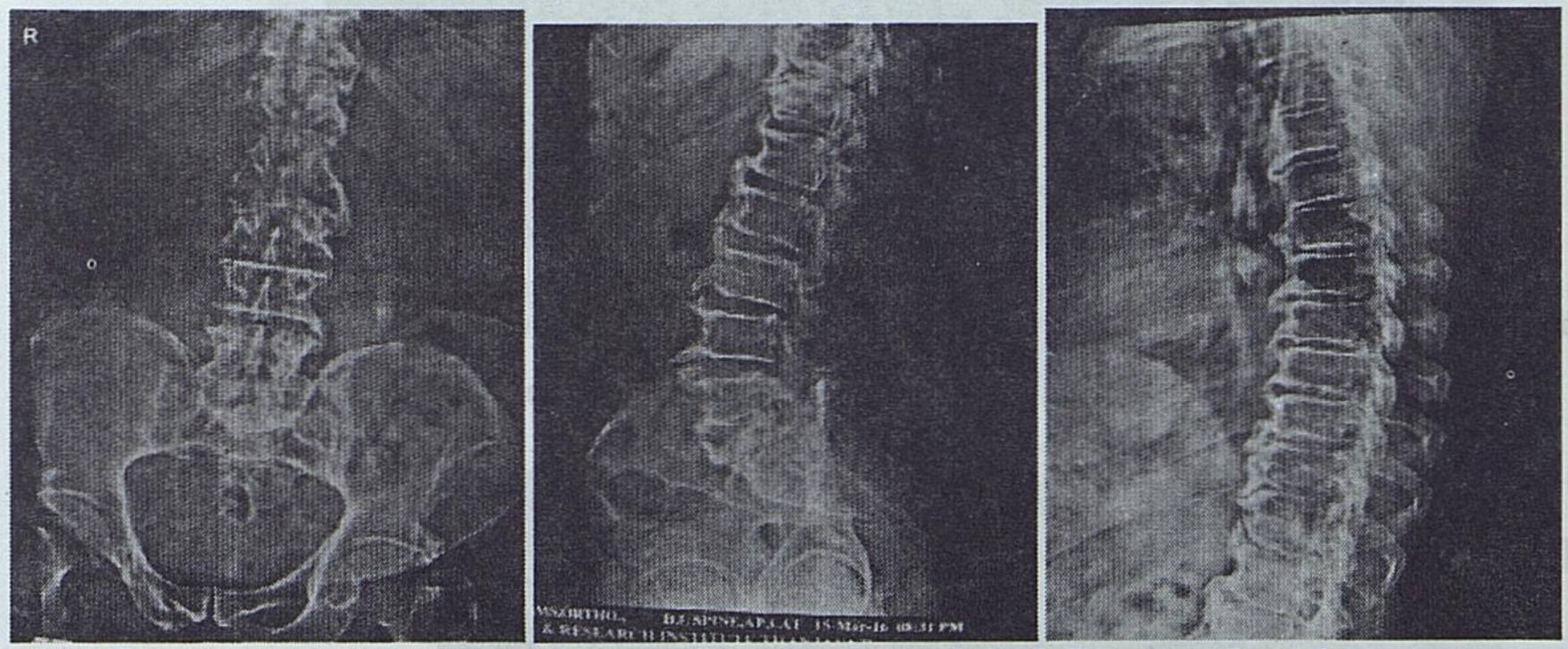

முள்ளெலும்புகள் தேய்ந்து ஒன்றுடன் ஒன்று இணைந்துள்ளன.

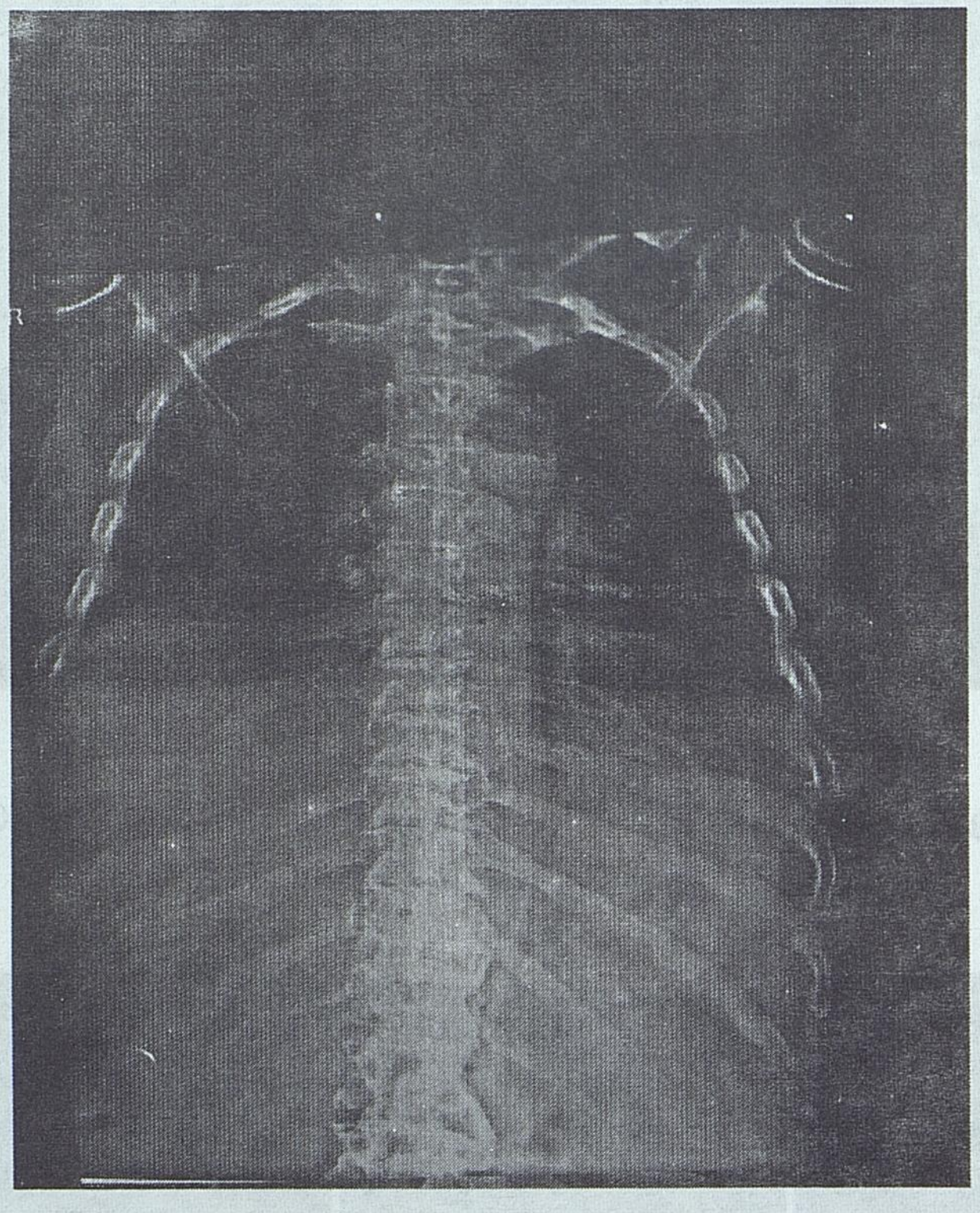

மூங்கில் போல கணுக்கணுவாக முள்ளெலும்புகள் சேர்ந்துள்ளன.
(In certain cases the spine gets fused\like anylosing spondylitis)

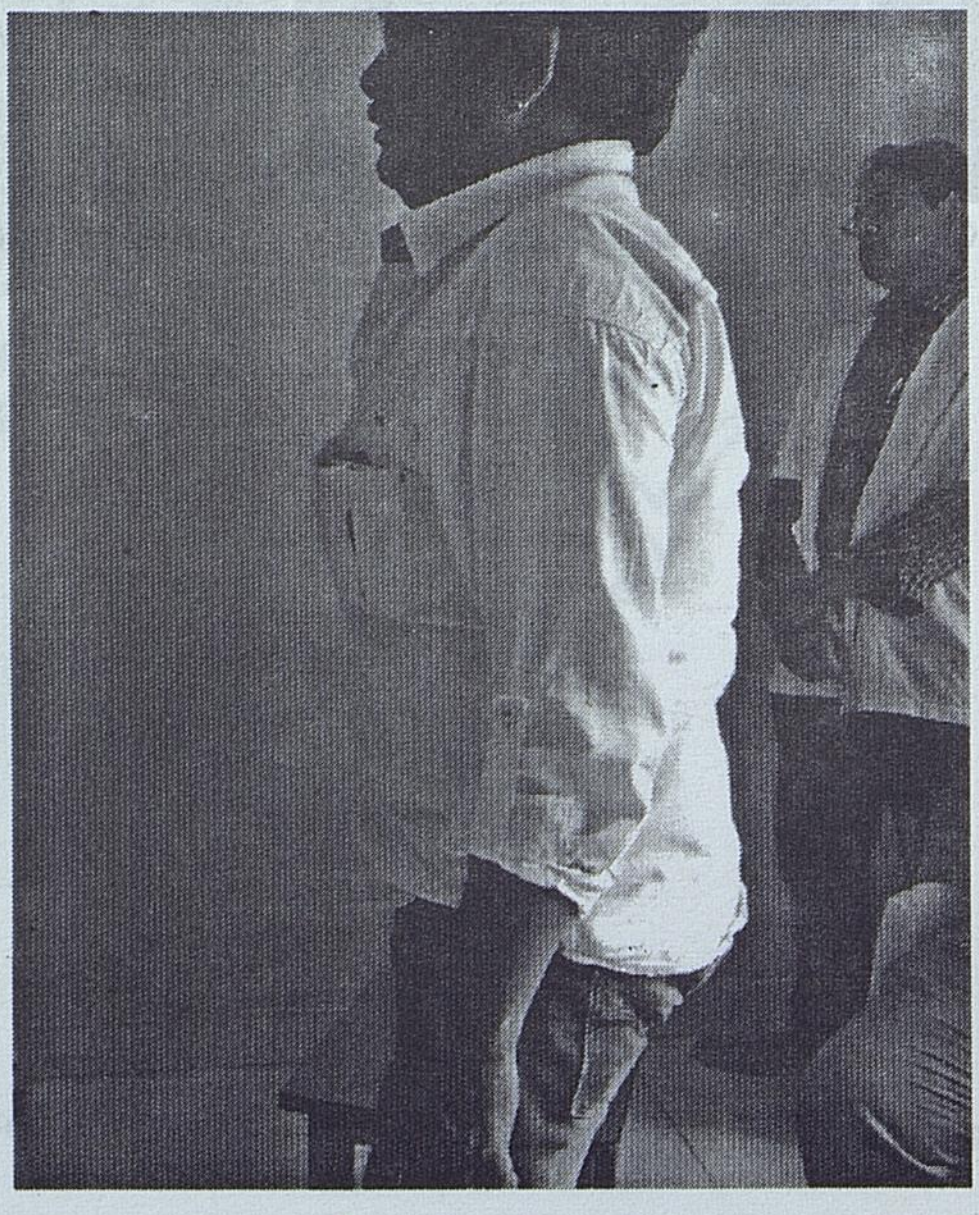

முதுகு ஜவ்வு பிதுங்குவதால் எழுந்து நிற்கையில் முதுகு பிடித்துக்கொண்டுநிற்க முடியாமை "மூச்சு பிடிப்பு"

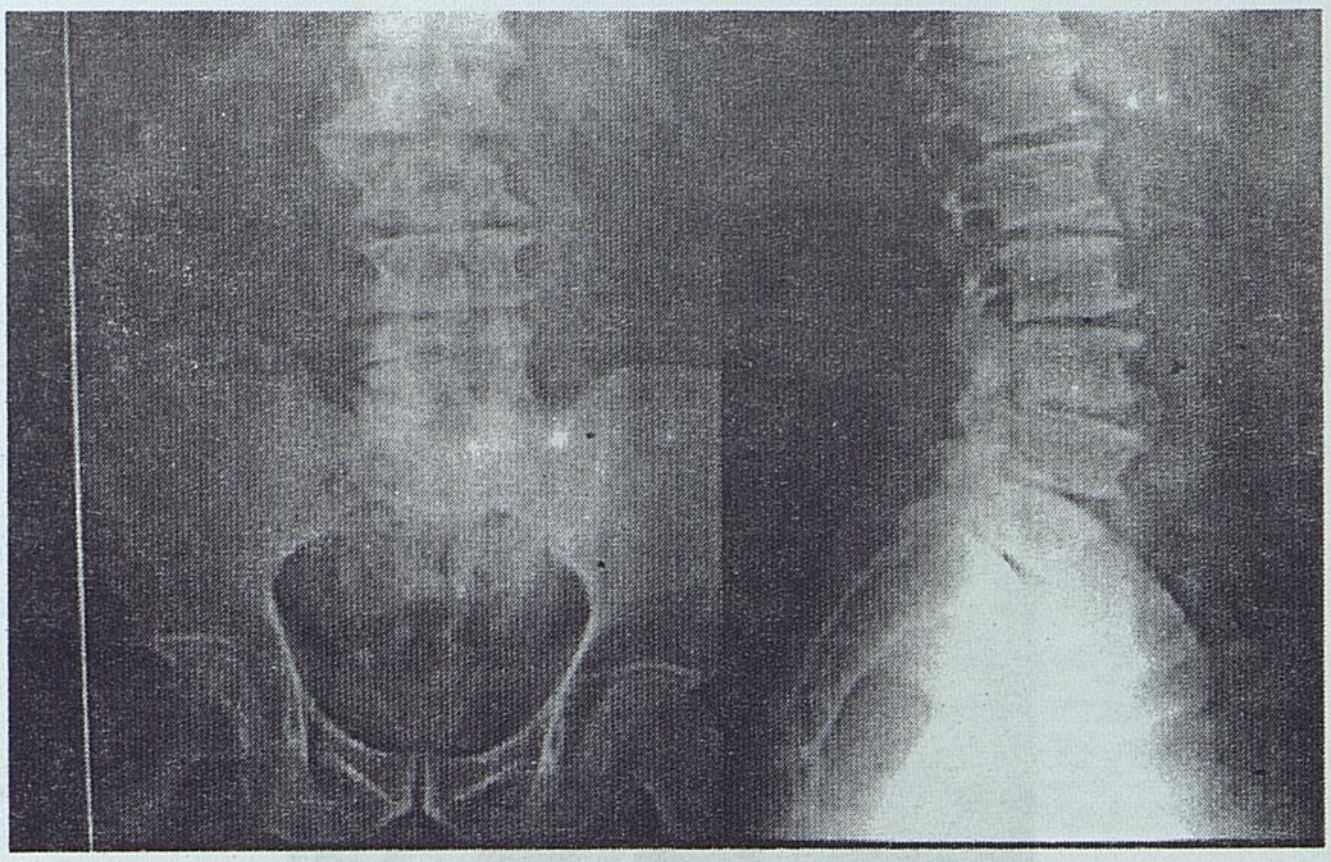

முள்ளெலும்புகள் தேய்ந்துள்ளன.

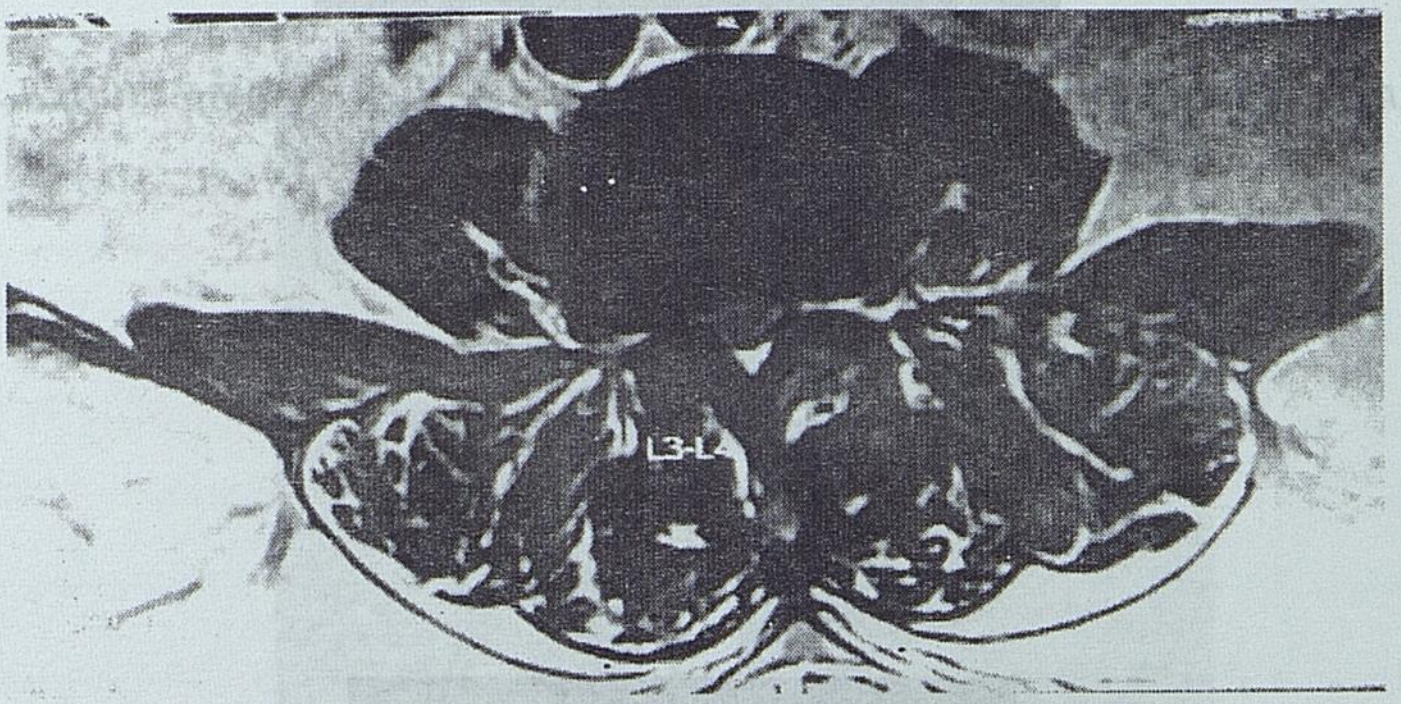


எம்.ஆர்.ஐ யில் L3/L4 இடையே உள்ள ஐவ்வு பிதுங்கி உள்ளது.

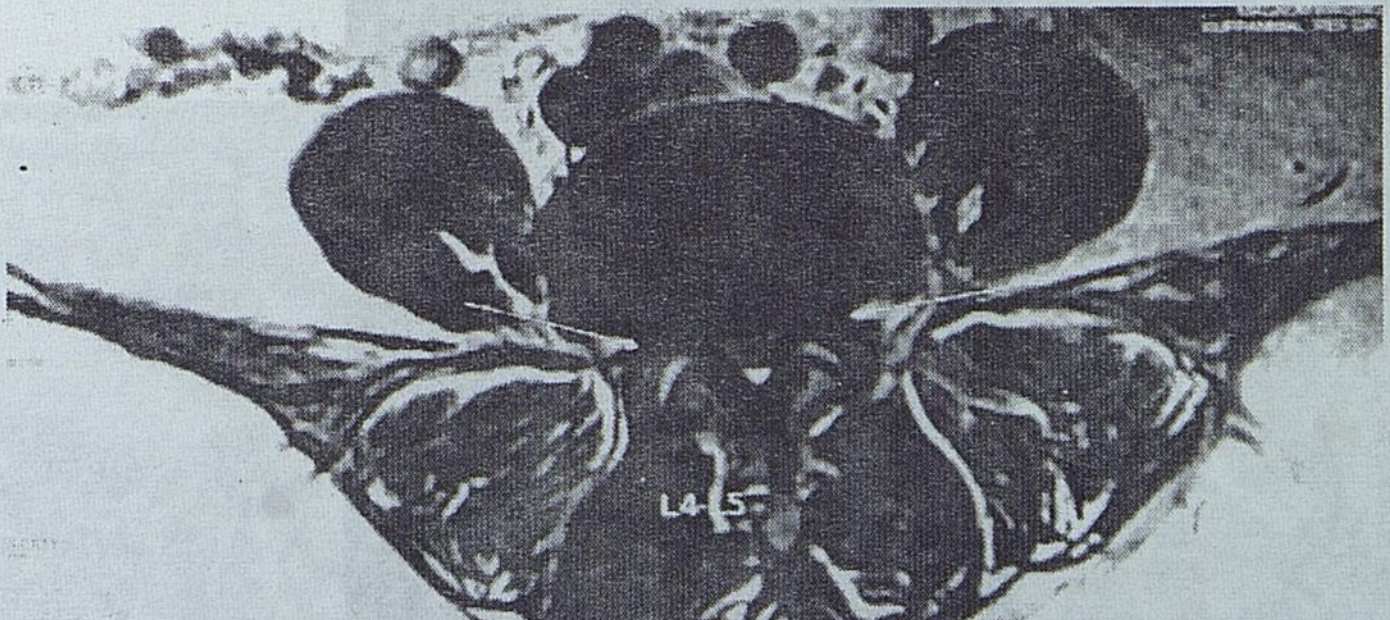


எம்.ஆர்.ஐ யில் L4/L5 இடையே உள்ள ஐவ்வு பிதுங்கி உள்ளது.

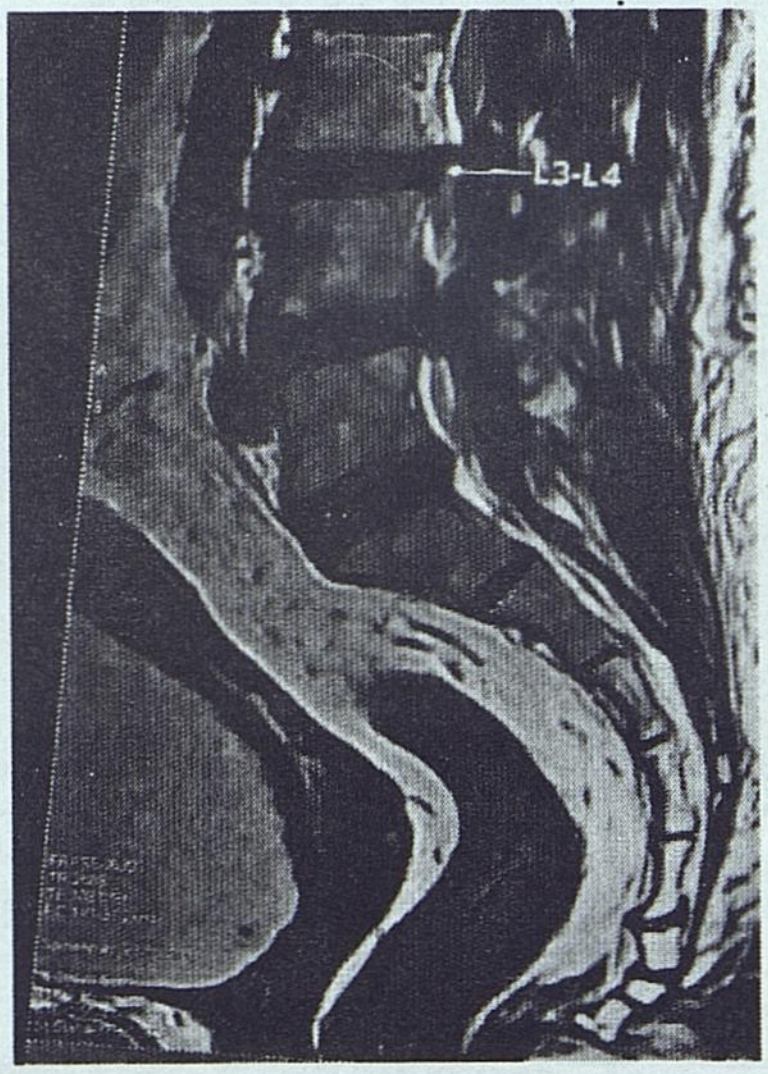


மேற்படி இடங்களின் குறுக்குவாட்டு தோற்றம் நரம்பு அழுத்தப்பட்ட இடம் அம்பு குறியீட்டு காட்டப்பட்டுள்ளது.

மிக மெல்லிய அளவில் L5-S1 ஜவ்வுகள் பிதுங்கி உள்ளன.

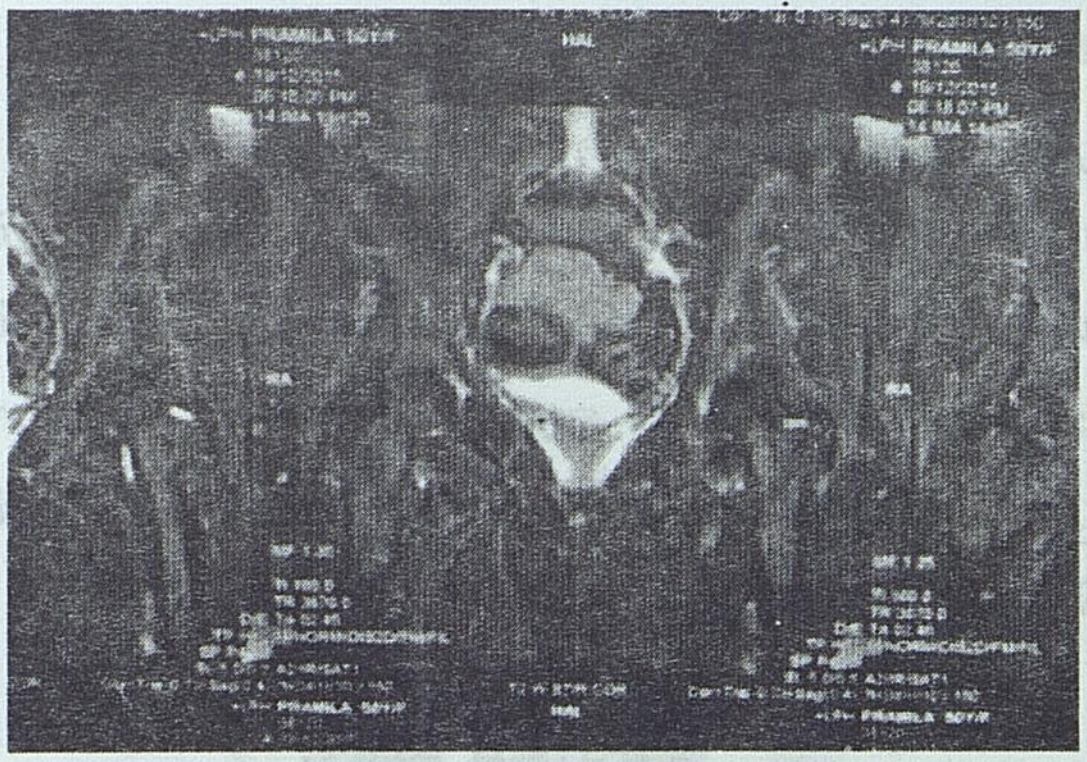

இடுப்பு எலும்புகள் MRI இல் தெரியும் விதம்: நடுவில் வெள்ளையாக தெரிவது சிறுநீர்ப்பை:

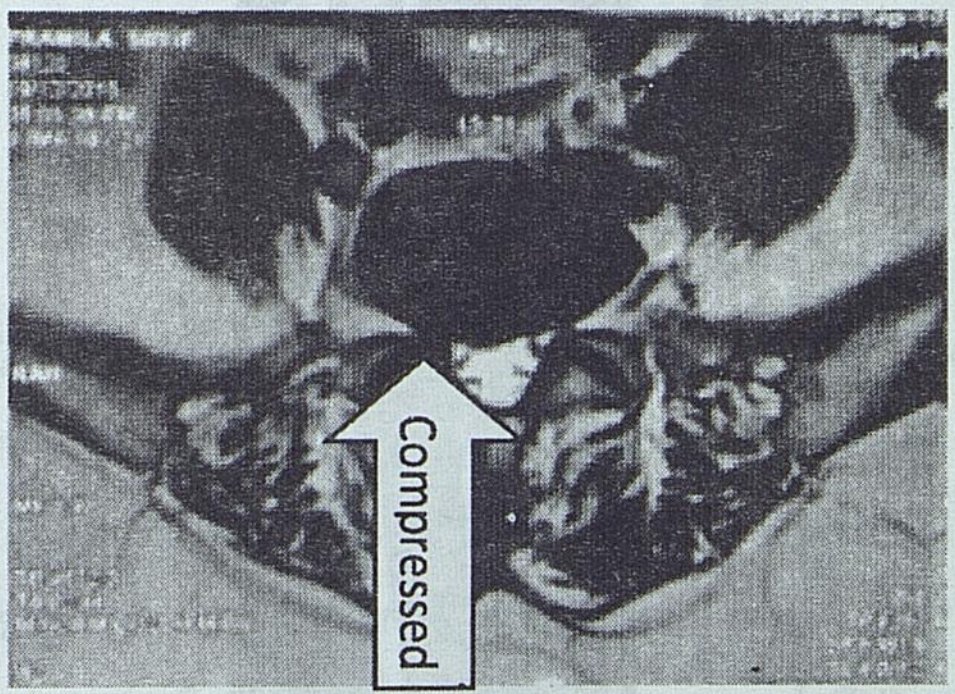


பிதுங்கி உள்ள ஜவ்வு நரம்பை அழுத்துவதை காண்பிக்கும் படம்.

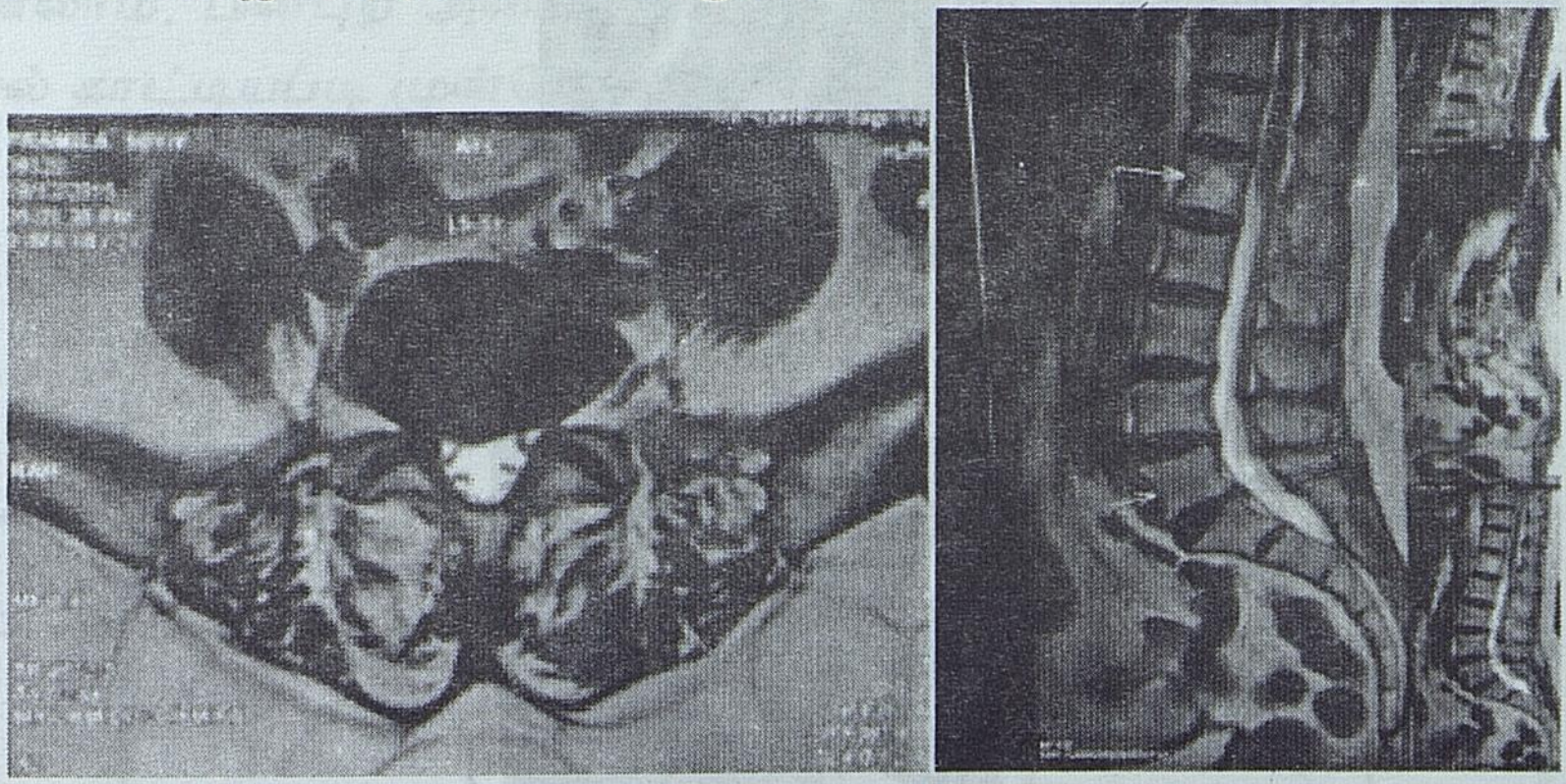

வயிற்றுப் பகுதி தண்டு வட ஜவ்வு பிதுங்குவதன் பக்கவாட்டு மற்றும் நீள்வாட்டு படங்கள்.

# 4. முள்ளெலும்புகளின் அசாதாரணமான வளைவுகள்

**முன்புற வளைவுகள்-/கைபோசிஸ்-**

டி. பி./காசநோய் எலும்பில் ஏற்பட்டால், முள்ளெலும்புகளின் இடையே உள்ளநடு சவ்வுகளில் சீழ் பிடித்து அதன் அருகில் உள்ள எலும்புகள் சிதைந்து -முன்புறம் அமுங்கிப்போய் (Collapse) கைபோசிஸ் ஏனும் கோணல் உருவாகும். இதைப்போலவே உயரத்தில்இருந்து விழும்போது தண்டு எலும்புஅமுங்கியும் முன்புறம் வளையும் இதில் **ஜவ்வுகளில் அமைப்பில் பாதிப்பு இருக்கலாம்.**



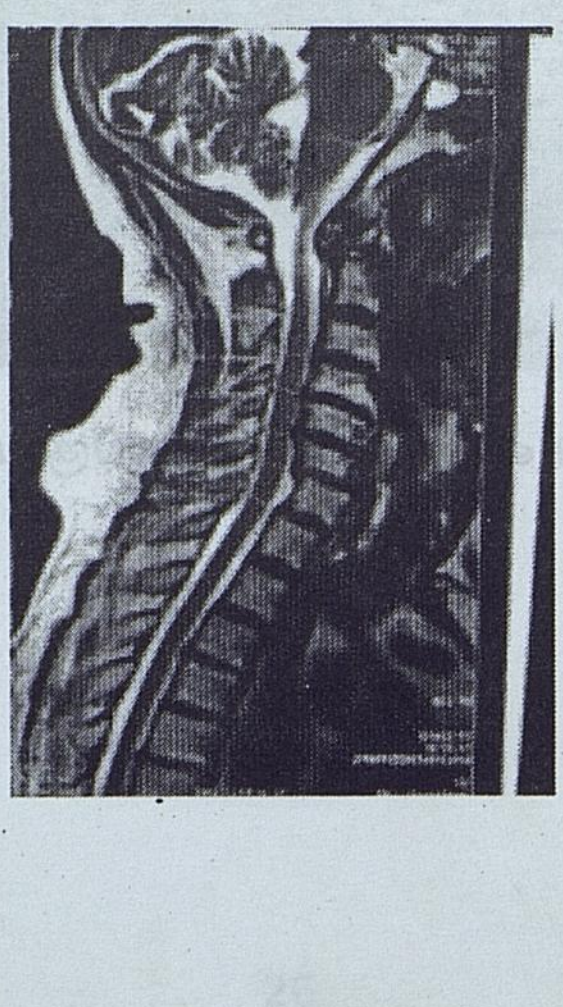

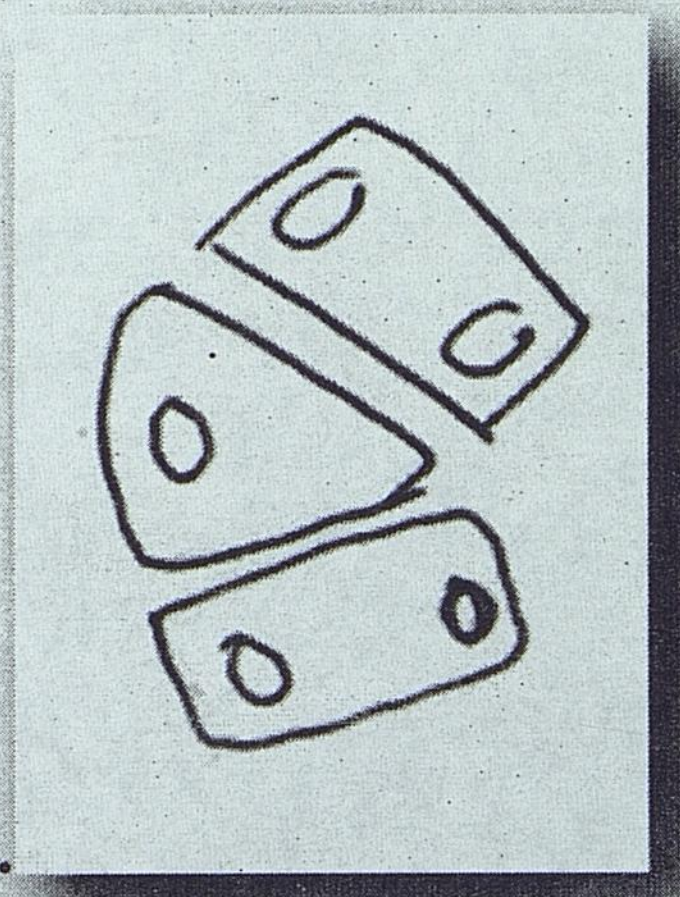

*ஒருபுறம் மட்டும் வளரும் முள்ளெலும்பு*

பக்கவாட்டு வளைவுகள்congenital scoliosisபிறப்பில் இருபுறம் சீராகாத தண்டுவட எலும்புகளில் உருவானது. சில சமயங்களில் பின்புற அமைப்புகள் விட்டுப் போவதால் மேல் உள்ள தண்டு எலும்பு முன்புறம் நகர வாய்ப்பு உள்ளது. இது spondylolisthesis எனப்படும். தனி ஒரு தண்டுவட எலும்பின் பாகங்கள் கீழே உள்ள படத்தில் காணலாம். பின்புற அமைப்பு தொடர்பற்று இருக்கும் பட்சத்தில் மேலுள்ள எலும்பு படத்தில் காட்டியபடி முன்னே விலகிச்சென்றுவிடும்.

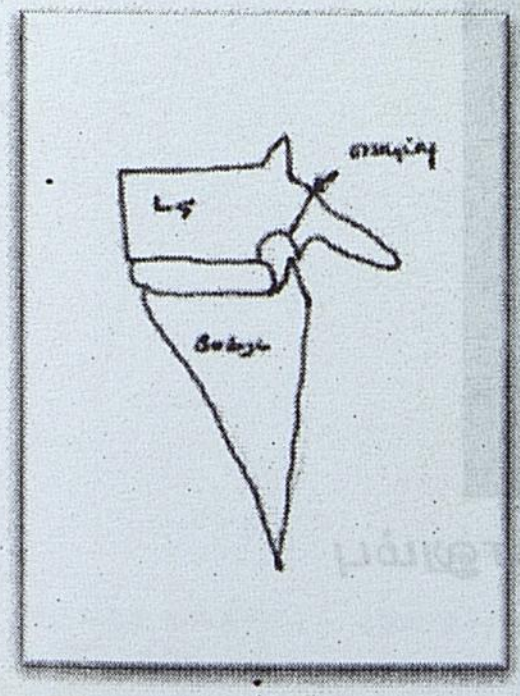

தனி ஒரு தண்டுவட எலும்பின் பாகங்கள்

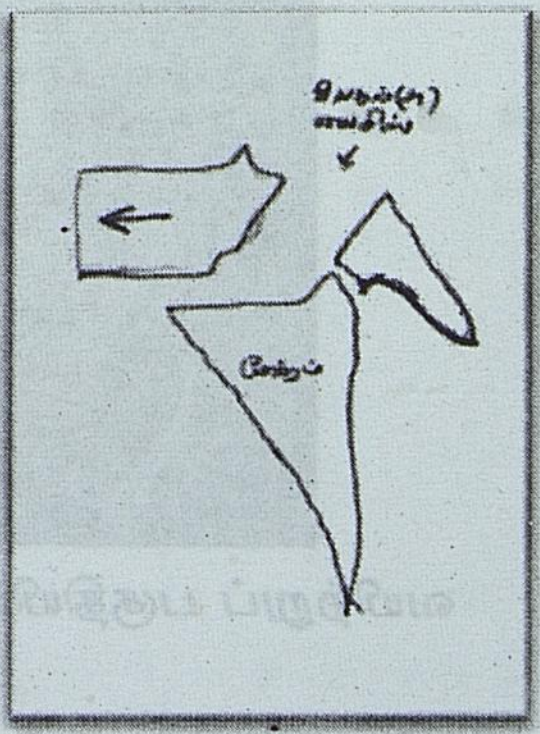

முன்புறம் நகரும்தண்டுவட எலும்பு

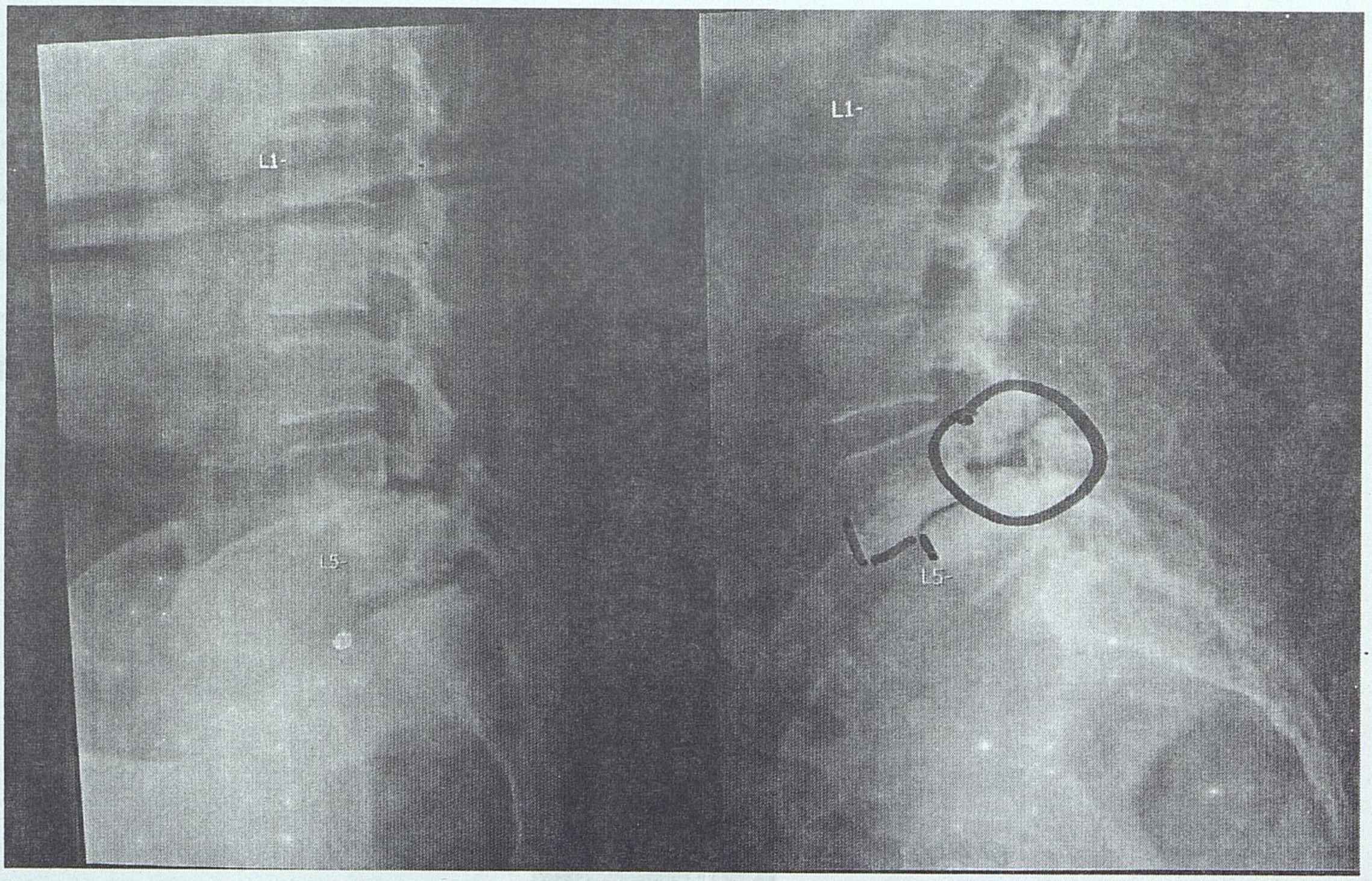


வயிற்றுப் பகுதியில் முன்புறம் நகரும் 4 ஆம் தண்டுவட எலும்பு

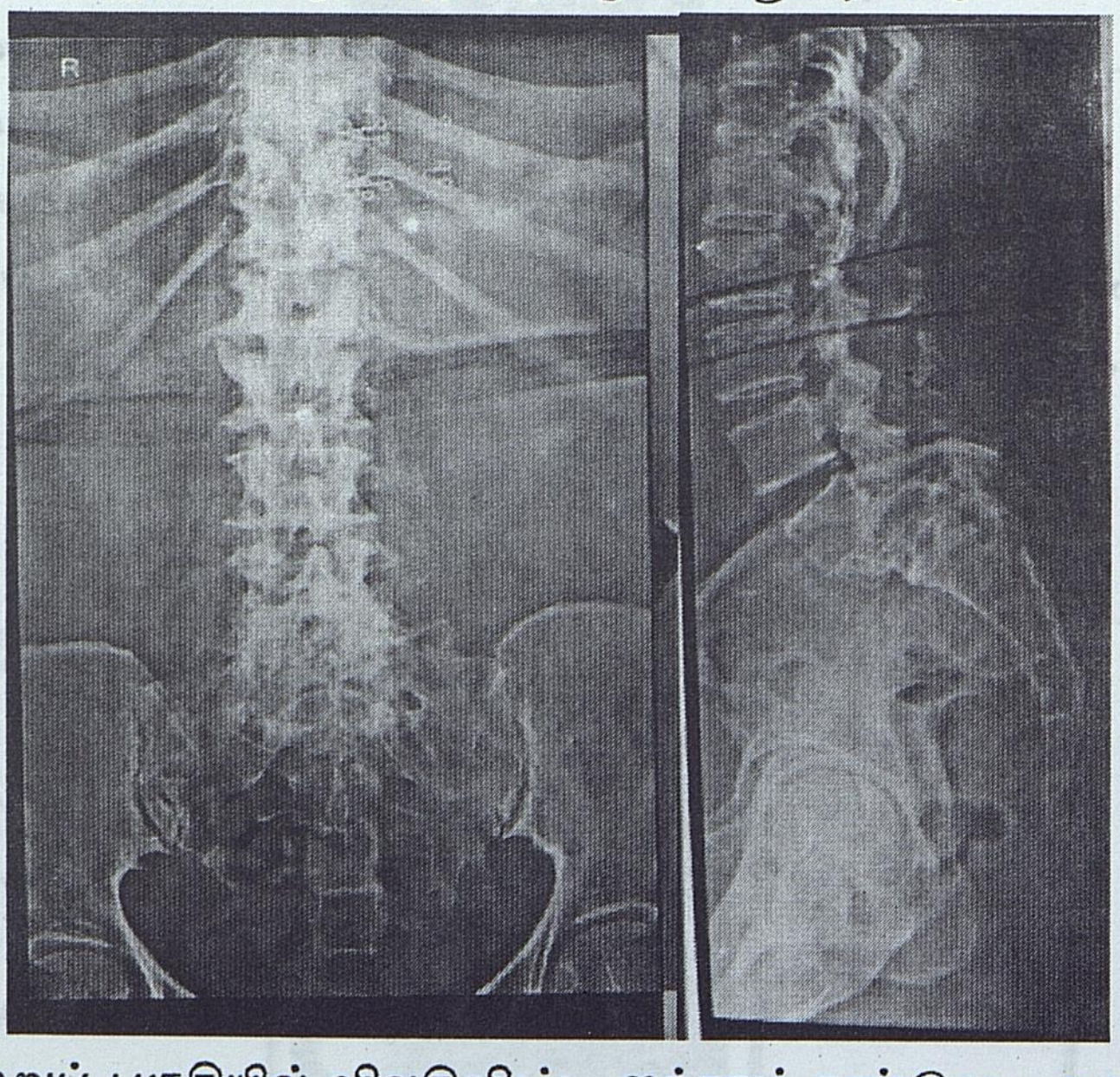


வயிற்றுப் பகுதியில் விலகிவிட்ட ஐந்தாம் தண்டுவட எலும்பு

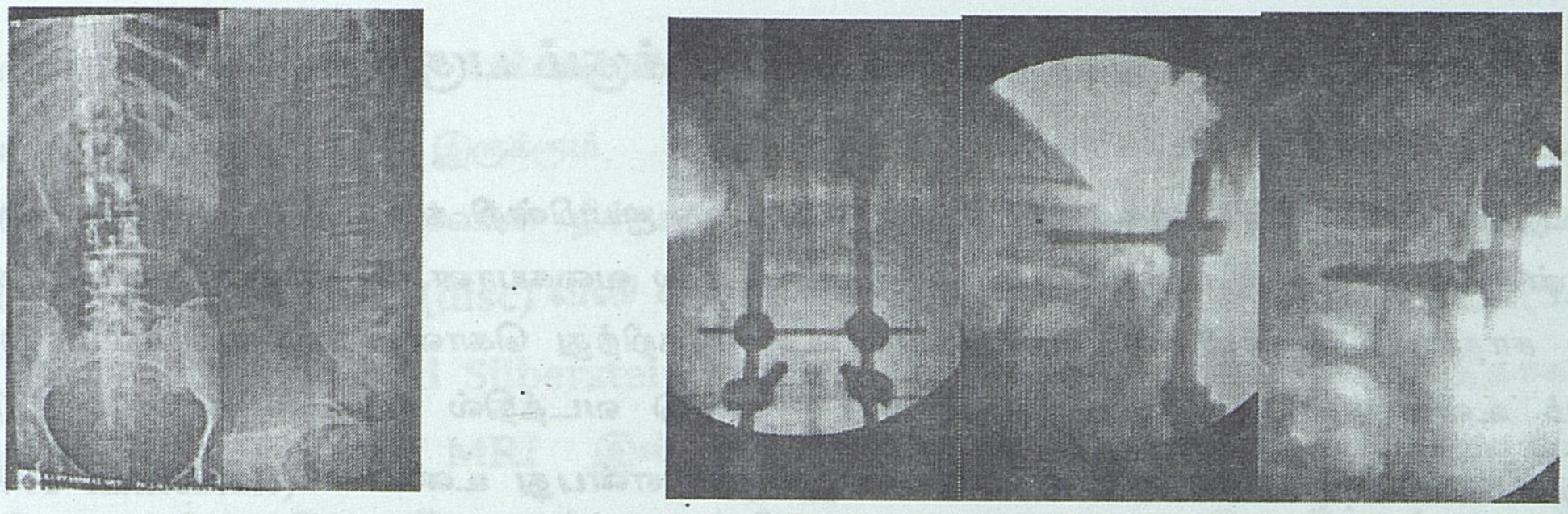

தண்டுவடத்தை அசையாமல் உறுதியாக்கும் கம்பி மற்றும் கருவிகள் (PEDICLE SCREWS).

# 5.தண்டுவடத்தில் வலி உண்டாக்கும் பகுதி எது ?

தண்டுவடத்தில் வலி உண்டாக்கும் பகுதி எது என்பதை ஐயமின்றி கண்டறிய வழி இது வரை இல்லை என்பதே உண்மை. மற்றும் தண்டு வடத்தில் பல வகையான சிக்கலான அமைப்புகள் உள்ளதால் சாதாரண கதிர்வீச்சின் படங்களில் உணர்ந்தறிந்து கொள்ள கடினமாகவும் இந்த தண்டுவடம் உள்ளது. Le- Breton et al 1993) தண்டு வடத்தில் ஒரு இடத்தில் ஏற்படும் வலியானது பலகாரணிகளால் வலி ஏற்படவும் இயலும் என்பது உண்மை (Haldeman 1977). உதாரணத்துக்கு வலி இருக்கும் ஒரே இடத்தில் தண்டு வட எலும்பின் இடை சவ்வுபிதுங்கியும் தண்டு வட எலும்பின் பின் பகுதி மூட்டுகள் தேய்ந்தும் தண்டு வடத்தின் மீதுள்ள மென் அமைப்புகள் வீங்கியும் இருக்கலாம்.மேலும் தண்டுவட உள்சவ்வு எனும் disc நேர் பின்னால் பிதுங்குமானால் அது அந்த இடத்தில் மட்டும் வலி ஏற்படுத்தும் எலும்புகளில் வலி பரவாது.

ஆனால் பின்புறம் பக்கவாட்டில் பிதுங்கும் ஜவ்வினால் காலுக்கு செல்லும் நரம்புகள் அழுத்தப்பட்டு கால்களுக்கு வலி பரவும். ஒரு குறிப்பிட்ட வலி ஏற்படுத்தும் தண்டு எலும்பின் அமைப்பை ஆராய எந்தப் பரிசோதனை சிறந்தது என்று இப்போது பார்ப்போம்.




*பின்புறம் பக்கவாட்டில் பிதுங்கும் ஜவ்வு*

வலி இருக்கும் தண்டு வட எலும்பின் பகுதியில் - முதல் மற்றும் மிக எளிய பரிசோதனை தண்டு எலும்பின் நேர் மற்றும் பக்கவாட்டு கதிர்ப்படங்கள் எடுப்பது **(Henderson 1994)** மேலும் தண்டுவடத்தை நேராக நின்றும் **(Giles and Taylor 1981)** பின்

முன்புறமும் பின்புறமும், பக்கவாட்டிலும் வளைத்தும் (Jackson 1977)கதிர்படங்கள் எடுப்பதுஉபயோகமாக இருக்கும். MRI எனும் காந்த அலை அதிர்வு படங்கள் முள்ளெலும்பு இடை சவ்வின் நீர் சத்து மற்றும் அதன் அமைப்புகளை மட்டும் தான் காட்டும். அதனால்தான் (disc) வலி ஏற்படுகின்றது என்று கூறிவிட முடியாது.(Schellhas etal 1996) ( Buirski and Silberstein 1993). சிலசமயங்களில் குறிப்பிடத்தக்க அளவு சவ்வுகள் பிதுங்குவது MRI இல் தெரியாமலும் போகலாம். மேலும் இந்த முள்ளெலும்பின் இடையே உள்ள சவ்வின் அமைப்பை மையலோகிராம் (myelogram) ஆராய உதவும். ஆனால் இவ்வகையில் முள்ளெலும்புகளுக்கு ஊசியை நுழைத்து நிறமியையும் மருந்துகளையும் நோயறிய ஏற்றுவது ஒத்துக்கொள்ள முடியாத செயல் என்று பல வல்லுனர்கள் தெரிவித்துள்ளனர். (Wiley et al 1968, Clifford 1983, Shapiro 1986)

சில சமயங்களில் MRI மற்றும் CT எடுக்கும் போது(axial pressure)தலையிலிருந்து புட்டம் வரை அழுத்தம் கொடுத்து எடுப்பதால் தண்டுவட அமைப்பு விலகுவது தெரியலாம்.ஆனால் மேற்படி செயலால் மேலும் வலி ஏற்படவும் வாய்ப்புள்ளது.(Willen 1997, Danielson 1998).இது குறிப்பாக வயிற்றுப் பகுதிக்கு பொருந்தும்.

நெஞ்சுப்பகுதியில் இருக்கும் முள்ளெலும்புகளின் வலி தண்டுவட இணைப்பு பகுதிகளில் (facetal joints)உள்ள தேய்மானங்களாலும் மற்றும் விலா எலும்புகள் முள்ளெலும்புகளில் வந்து சேரும் இடங்களில் ஏற்படும் சுழற்சியினால்தான் தேய்மானம் உண்டாகின்றது. இந்த நெஞ்சு பகுதி முள்ளெலும்புகளின் இடையே உள்ள சவ்வுகள் பிதுங்கினால் ஏற்படும் அழுத்தமானது.நெஞ்சுப்பகுதியில் விலா எலும்புகளுக்கிடையே வரும் நரம்புகளின் வலியாக நோயாளி உணர்கின்றார். இது வழியாக மட்டுமல்லாது மரமரப்பு மற்றும் பலதரப்பட்ட உணர்வுகளாகவும் உணரப்படுகின்றது.

எனவே இது கட்டிகள் போன்றவைகளாக கருதிவிட வாய்ப்பு உள்ளது. நெஞ்சுப் புற தண்டுவட வலிகள் பற்றி கண்டறிவதில் சிரமம் நீண்ட காலமாக இருந்து வருகின்றது. இது வெறும் எலும்பினால் ஏற்படும் வலிமட்டுமல்லாது தண்டுவடம் அழுத்தப்பட்டு அது செயலிழக்கும் நிலையும் ஆக வாய்ப்புள்ளது. இவை தவிர நெஞ்சுப்புற முள் இடை சவ்வுகள் பிதுங்குவதும் தண்டுவடத்தை அழுத்தி அதனால் 1)சிறுநீர் கழிப்பதின் கட்டுப்பாடு இழத்தலும் மற்றும் 2)தசைகளை அசைக்கும் இயக்கும் முதல் கட்ட நீயூரான்களை செயலிழக்க வைப்பதால் சில சமயம் கால்கள் செயலிழத்தலும் நிகழலாம். இது ஏனென்றால் Thorax எனும் நெஞ்சுப்பகுதியில் பின்புறம் உள்ள டார்சல் (Dorsal) தண்டுவடதுவார அமைப்பின் உள்ள சவ்வுகள் இந்த இடத்தில் தண்டுவடத்தை அசைய விடுவதில்லை. மேலும் மிகச்சிறு அளவு ஜவ்வு பிதுங்கினாலே தண்டுவடம் அழுத்தப்படுகின்றது. இவை அல்லாமல் தண்டுவடத்துக்கான இரத்த நாளமும் (spinal arteries) மிக சீக்கிரமாக அழுத்தப்படலாம்.

சில இவைகளில் உதாரணத்துக்கு காகேசியன் (Caucasian) இனத்தில் தண்டு வடத்தின் குழாய் போன்ற அமைப்பில் உள்ள ligamentum flava என்ற மஞ்சள் நிற ஜவ்வு கால்சியம் படிந்து பின்புறதண்டுவட எலும்பு (lamina) போல் ஆகிவிடுவதால் தண்டுவடத்தின் மீது மேலும் அதிக அழுத்தம் ஏற்பட வாய்ப்புள்ளது.எது எவ்வாறு இருந்தாலும் முதுகுவலி ஒரு குறிப்பிட்ட அமைப்பால்தான் ஏற்படுகின்றது என்று சரியாக கூறுவது கடினம். 80-90%

வலிகள் இப்படித்தான் .இதனால்தான் வெளியில் இருந்து பார்க்கின்றவர்கள் நோயாளி பொய் சொல்வதாகக்கூட நினைக்கலாம்.

மேலும் மன அழுத்தம் முதலியவற்றால் முதுகுவலி ஏற்படலாம். ஆனால் அதன் உண்மையாக எவ்வாறு ஏற்படுகின்றது என்று காரணங்கள் அறியப்படாமலேதான் உள்ளது. இவை இரண்டு வகையாக இருக்கலாம். தண்டுமற்றும்கால் வலியால் மன அழுத்தம் ஏற்படலாம். சிலருக்கு மனஅழுத்தம் முதுகு வலியாக வெளிப்படலாம். இது conversion எனப்படும்.

கால அளவு வைத்து முதுகுவலி 28 நாட்களுக்கு குறைவாக உள்ளது என்றால் திடீர் முதுகு வலி என்றும், 28 நாள் முதல் 12 வாரங்கள் வரை இடைப்பட்ட காலம் நடு கால முதுகு வலி என்றும் பின் 12 வாரங்களுக்கு பிறகு நாள்பட்ட முதுகு வலி (chronic back ache)என்று அழைக்கப்படலாம்.

கழுத்து நரம்புகள் அழுத்தப்படுவதால் கைப் பகுதியிலும் வயிற்று பகுதி முள்ளெலும்பு அழுத்தப்படுவதால் கால் பகுதியிலும் வலி ஏற்படும் .எனவேதான் கைவலி எடுத்தால் கழுத்தில் ஊடுகதிர் படம் எடுக்கப்படுகின்றது;கால் கெண்டைக்கால் வலித்தால் முதுகில் ஊடுகதிர் படம் எடுக்கப்படுகின்றது.

# 6. முதுகின் வலி

முதுகின் வலிகளை இருவகையாக பிரிக்கலாம். முதுகில் வலிக்காமல் பின் தொடை மற்றும் கெண்டை காலில் வலிப்பது. அல்லது முதுகில் மட்டும் வலிப்பது. முள் எலும்பின் பின்பக்க முகப்பு மூட்டின்(Facetal joint), தேய்மானம் போன்றவை ஏற்படுத்தும் வலி. அங்கேயே அதாவது முன் எலும்பு பகுதியில் உணரப்படுகின்றது.

பொதுவாக வயதானால் ஏற்படும் தேய்மானமும் இடுப்பு வலி ஏற்படுத்தலாம்.

ஆனால்ஏன் கீழ் முதுகில் மட்டும் வலி அதிகம் ஏற்படுகின்றது?

$L_{-5}$ என்ற இடத்தில் எடையின் அளவு (Body weight) குவிக்கப்படுகிறது. $L_1$நரம்பு மெலிதாகவும் படிப்படியாக அதிகமாகி $L_{-5}$ நரம்பு தடிமனாக இருக்கும் எனவே கீழ உள்ள நரம்பில்சிறு அளவு சவ்வு அழுத்தினாலும் வலிக்கும்.உடல் எடை தவிர மற்ற எடைகள் தவறான தூக்கப்படும்போது வலி அதிகம் ஏற்படும்.

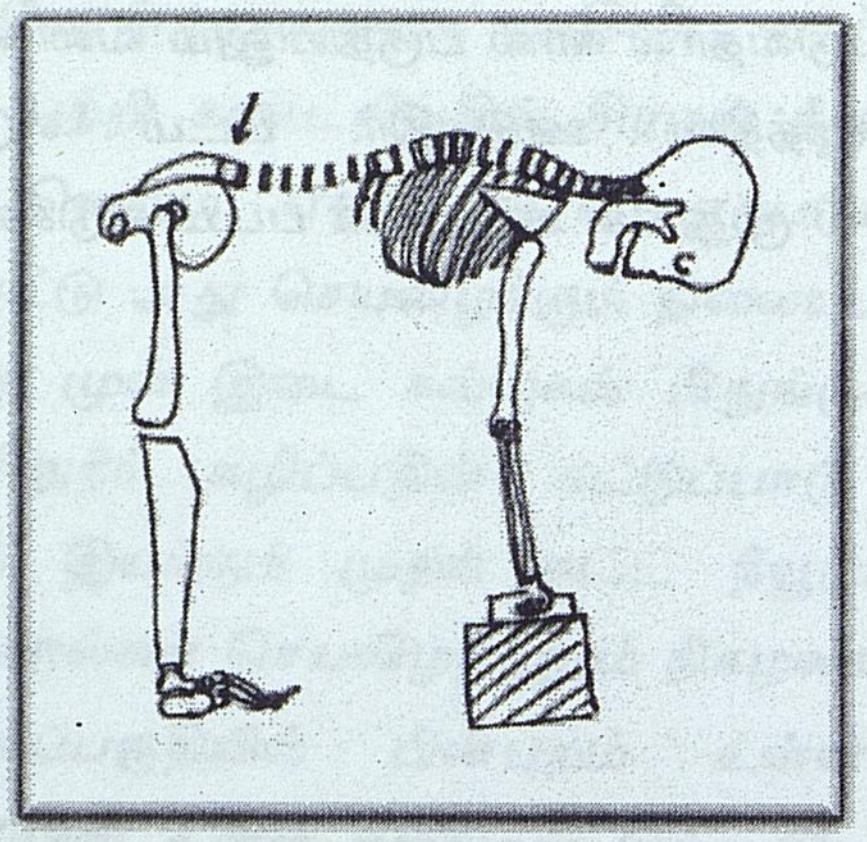

*இப்படி எடையைத் தூக்கக்கூடாது தூக்கினால் அம்புக்குறியிட்ட இடத்தில் ஜவ்வு பிதுங்கி வலி ஏற்படும்.*

இப்படித்தான் எடையைத் தூக்க வேண்டும்.

அதிக உடல் எடை உள்ளவர்களுக்கும் அதிகமாக எடை தூக்குபவர்களுக்கும் அதிக தேய்மானம் ஏற்படலாம். நெஞ்சு பகுதி முள் எலும்பு பக்கவாட்டு சுழற்சி தவிர வேறு எந்த அசைவும் இன்றி இருப்பதால், அவற்றில் தேய்மானம் அவ்வளவாக ஏற்படுவதில்லை.

ஆனால் lumbar என்ற வயிற்றுப் பகுதியில் முள்ளெலும்புகள் அதிக முன்பின் அசைவுகளையும் மற்றும் சிறிதளவுதான் சுழற்சி (rotation) கொண்டிருப்பன. இதைப் போலவேதான் கழுத்துப் பகுதி முள்ளெலும்புகள் (Cervical spine) முன்பின் அசைவுகளின் கொண்டிருப்பன. எனவே கீழ் முதுகைப் போலவே கழுத்துப் பகுதியிலும் அதிக தேய்மானம் வர வாய்ப்புள்ளது.

புட்டபகுதியில் உள்ள சேக்ரல் பகுதி (sacral)முள்ளெலும்புகள் ஒன்றுடன் இணைத்து இருக்கும்.எனவே ஒன்றுடன் கூடி அசையாமல்இருப்பதால்அவற்றில் தேய்மானம் வர வாய்ப்பே இல்லை. அசைவு இருத்தால்தானே தேய்மானம் வரும் அதனால் அசைவுள்ள கழுத்து மற்றும் வயிற்றுப்பகுதிகளின் முள்ளெலும்புகள் தேய்கின்றன .

ஒன்று மட்டும் உறுதி .பலதரப்பட்ட நவீன கண்டுபிடிப்புகள் இருக்கும் இந்த நாளிலும் தண்டுவட வலி எவ்வாறு பரிசோதனைசெய்யவேண்டும் என்று அனைவராலும் ஒத்துக்கொள்ளக் கூடிய வழிஒன்று இன்னும் அமையவில்லை. ஏனென்றால் இன்னும் பல முதுகு வலிகளின் காரணங்கள் கண்டறியப்படவேயில்லை.சில சமயங்களின் தீவிர பரிசோதனைக்குப் பிறகும் எதனால் முதுகு வலி ஏற்படுகின்றது என்பது தெரிவதில்லை (Turner etal 1998). மேலும் தண்டுவட நோய் அறியும் (diagnostic tests) பரிசோதனைகளில்

குறிப்பாக சில வரையறைகளும் பின்விளைவுகளும் உள்ளன. இவை தண்டுவட ஊடு கதிர்படம், CT, Scan, MRI என்ற காந்த அதிர்வு படங்கள் மற்றும் தண்டுவடத்துக்குள் dyes நிறமிகளை செலுத்தி எடுக்கப்படும் பரிசோதனைகள் (myelogram) மற்றும் இவை தவிர எலும்பில் கதிர் இயக்க துகள்கள் டெக்னீசியம் 99) செலுத்தி எடுக்கப்படும், " முழு உடல் ஸ்கேன் போன்றவைகளில்(பின் விளைவுகள் உண்டு என்றாலும்) சில நோய்கள் பரவுவதை கண்டறியலாம்.மேலும் உடலுக்குள் செலுத்தப்படும் இரசாயனங்களை அந்த இடத்திலும் தண்டுபடத்தில் இருந்து வழிந்து பக்கவாட்டு பகுதிகளில் உள்ள திசுக்களை அடைவதால் அங்கே உள்ள நரம்பு அமைப்புகளை பாதிப்பும் அடையச் செய்யலாம். அவசியமானால் இவை தவிர கதிர் படங்கள் மற்றும் MRI படங்கள் போன்றவைகளையும் தேவைப்படலாம்.

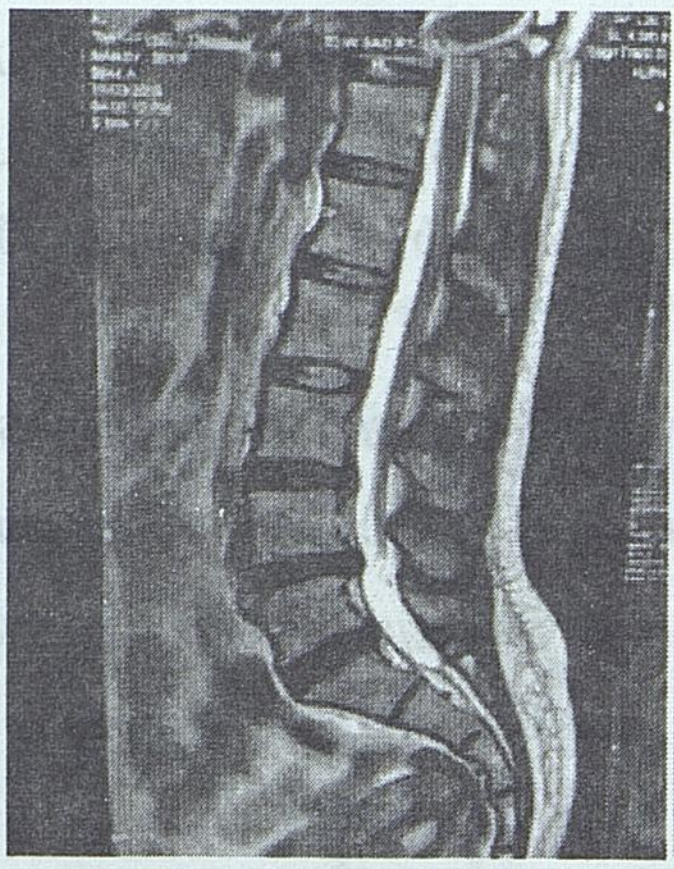
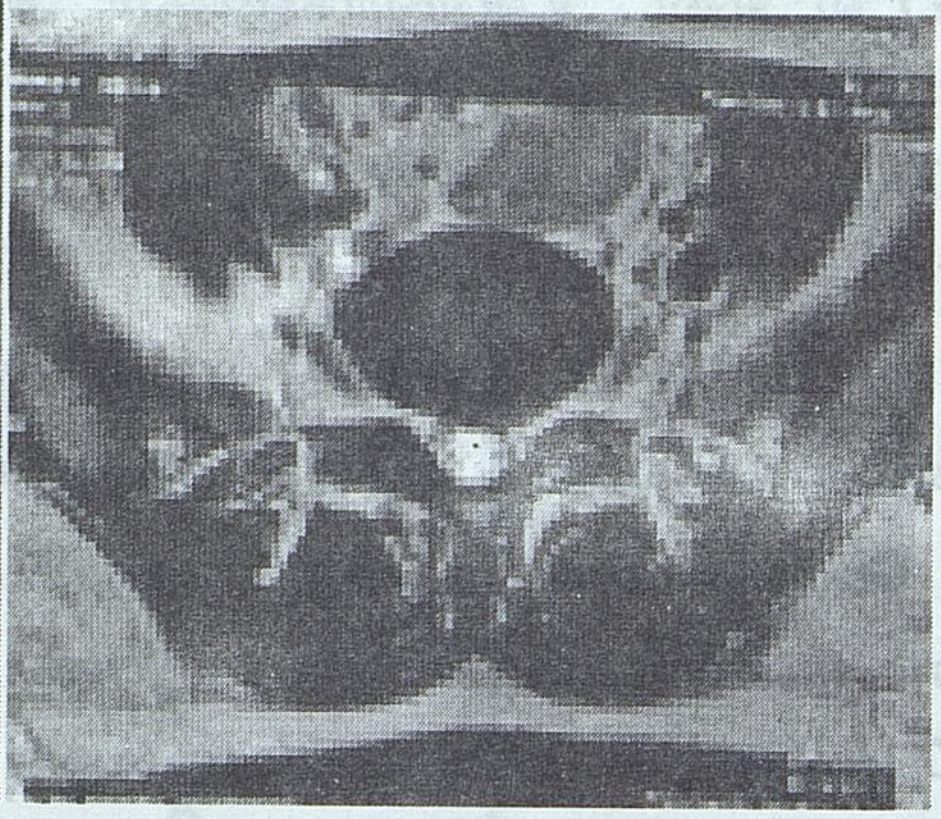

L3/4,L4/5,L5/S1, ஜவ்வுகள்



பிதுங்கிய L4/5 ஜவ்வுகள்.

## நோயாளிடம் முதுகு வலி கேட்டறியும் முறைகள்

1. முதுகு வலி எப்படி ஆரம்பித்தது, எவ்வாறு பரவுகின்றது, எப்படியாவது குறைகின்றதா? அதிகமாகின்றதா? எவ்வளவு நாட்களாக இருக்கின்றது, என்று அறியலாம்.

2. முதுகு வலியின் அளவு visual analog scale மூலம் அறியலாம்.

3.நோயாளியின் மன நலன் பற்றிய கேள்விகள் (Questionnaire) மூலமாக கேட்டறிதல்.

4. பரிசோதித்து வலி ஏற்படுத்தும் இடங்களை தொட்டும் அழுத்தியும் அசைத்தும் பார்த்தல் (palpation).

முதுகில் அழுத்தும் போது ஏற்படும் தொடு வலி

5. தொட்டுணரும்போது அழுத்தும் அளவுக்கு அதிகமாக வலிப்பதாக நோயாளி கூறினால் அது மிகவும் முக்கியமான ஒன்று அது சிலவகை மன அழுத்தங்களை குறிக்கும். (Pain response not proportional to pressure).

சராசரியாக 90% சத்விகித மக்கள் கீழ் முதுகுவலியால் அவதியுறுகின்றனர் (Deen 1996) 40% மக்கள் கழுத்தும் மற்றும் கை வலியினால் அவதியுறுகின்றனர்.(Hardin Halti 1993) 14% மக்கள் நடு முதுகு வலியால் அவதியுறுகின்றனர்.எனவேதான் முதுகு மற்றும் தண்டுவட வலி மிக இன்றியமையாத பிரச்சினையாக உள்ளது.

**இதை இரு வகையாக பிரிக்கலாம்.**

1. சில வகை வலிகள் சரியாக குறிப்பான நோயினால் கிளம்புகின்றன
2. சிலவகை வலிகள் எப்படி ஆரம்பித்தது என்றே தெரியாது.

எனவே தண்டுவட எலும்பின் அசைவு மற்றும் தவறான உட்காரும் மற்றும் நிற்கும் முறை மற்றும் இயந்திரவியல் (mechanical) ரீதியான சிக்கல்களை. கண்டு கொள்வது அவசியம்.ஏனென்றால் இவைகளைஎளிதில் குணமாக்கி விடலாம்.

இப்படி உட்காரக் கூடாது

இப்படித்தான் உட்கார வேண்டும்.

ஆனால் இதில் சிக்கல் என்னவென்றால் வலி எந்த அமைப்பில் இருந்து கிளம்புகின்றது என்பதை அறிவது கடினம். இந்த முள் அமைப்புகள் உடலின் உள்ளே மிகவும்ஆழமாக தசைக்குள் அமைந்து இருப்பதால் அவை முழுவதும் தொட்டுணர முடியாமல் உள்ளன. எனவே நோயறியும் முயற்சியின் பகுதியாக முழு உடல் பரிசோதனை, முள்ளெலும்பு பரிசோதனை நோயாளியிடம் வலியின் தன்மை மற்றும் அது பரவும் முறை பற்றி கேட்டறிதல் போன்றவை அவசியமாகின்றது.

**தண்டு வடத்தில் ஏற்படும் வலிகள்**

1. ஜவ்வு அழுத்தி நரம்பை பாதிப்பது ( disc pressing on the nerve roots)

2. எலும்பின் மூட்டுகள் தேய்வது (facetal arthritis)

3. எலும்புகள் ஒன்றின் மீது ஒன்று நகர்வது (Spondylolithesis) போன்றவற்றினால், இருக்கலாம்

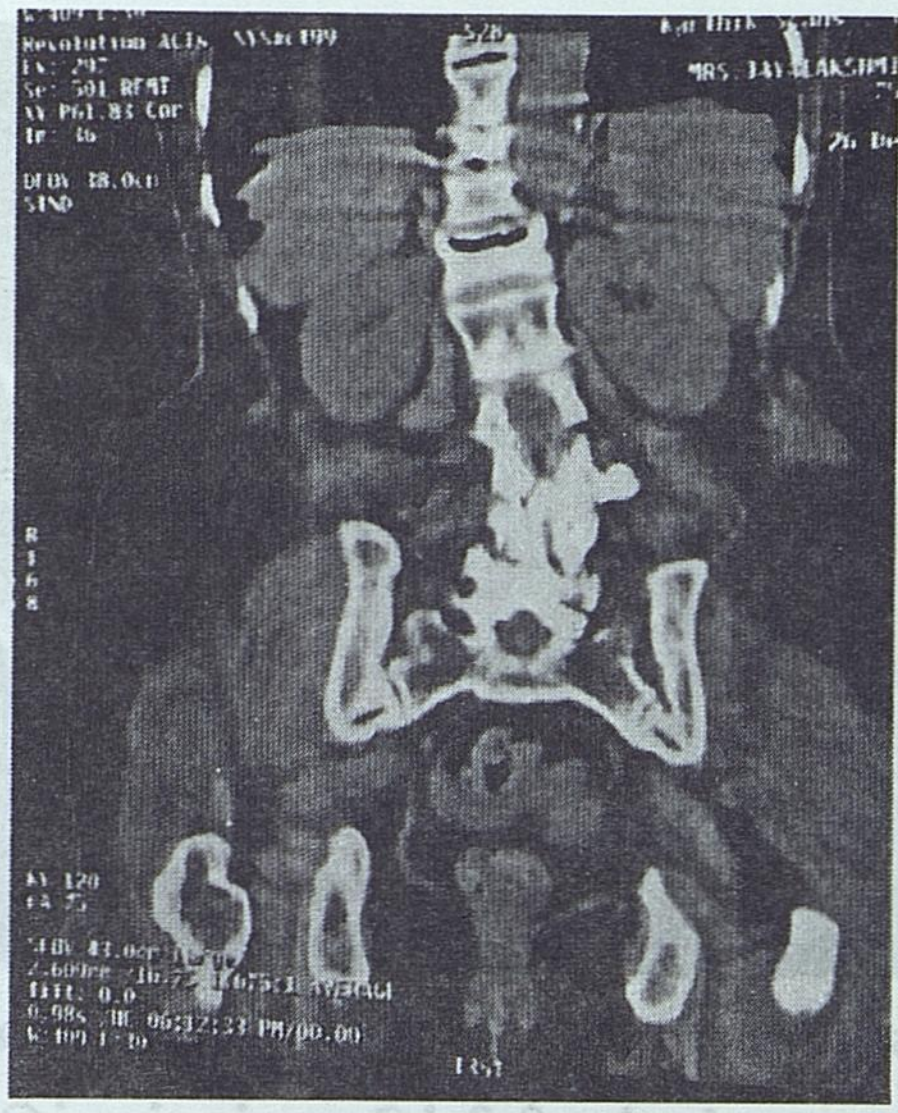

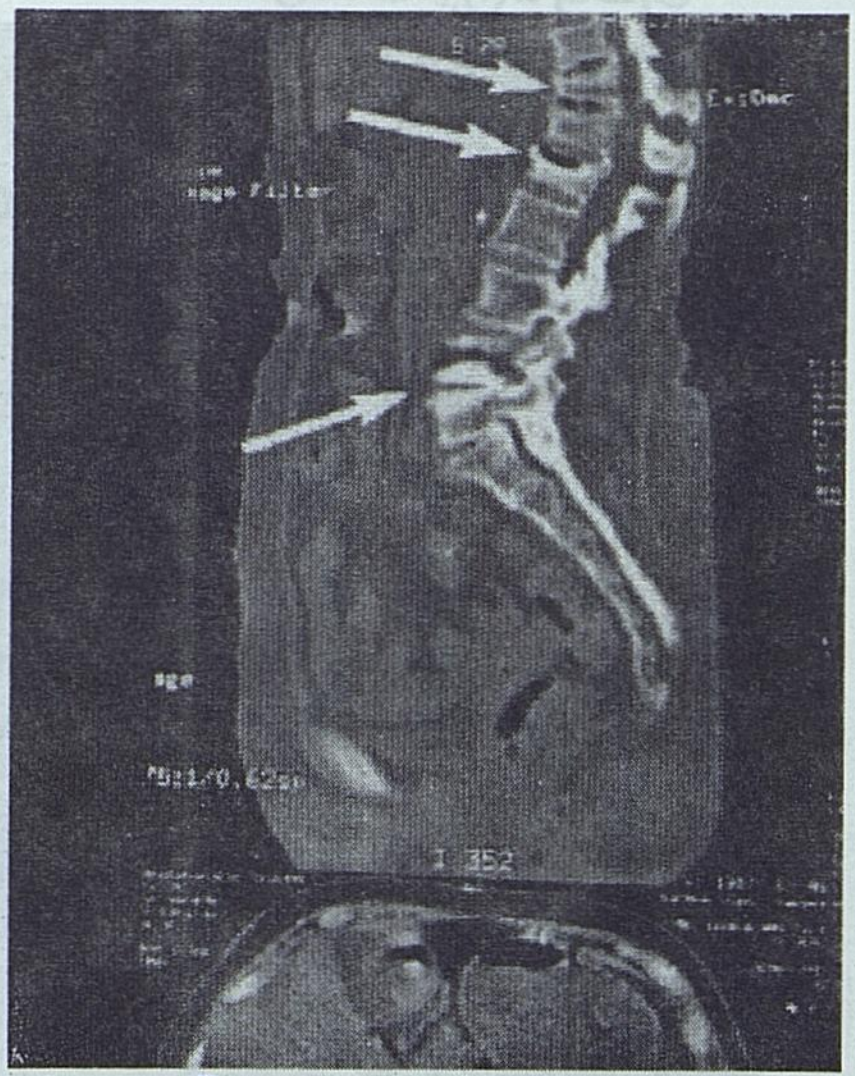

வயிற்றுக்குபின் உள்ள முதுகெலும்பு (லம்பார்) தேய்ந்து வளைந்துள்ளது.

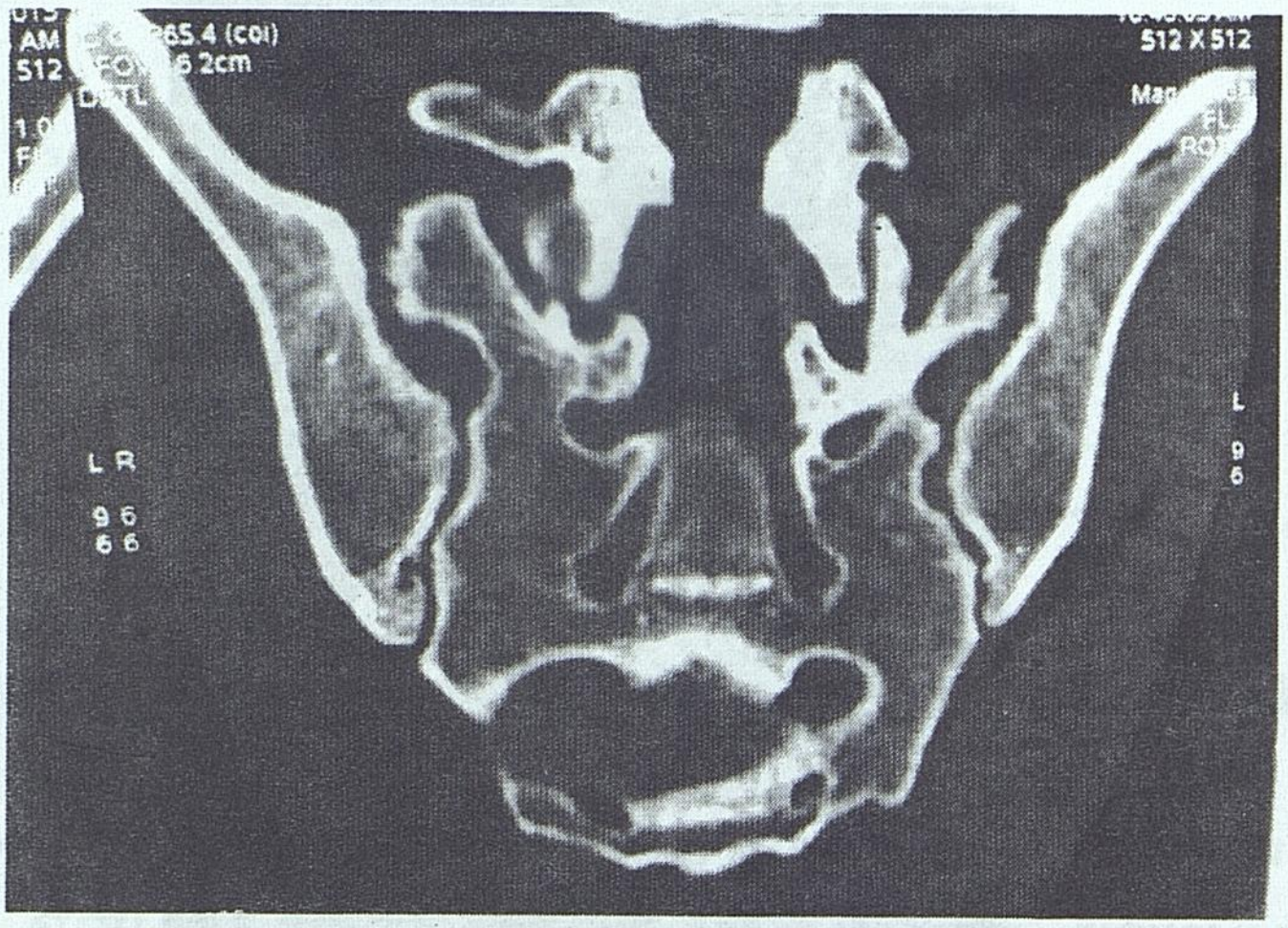


முகப்பு-மூட்டின்-தேய்மானம்- facetal arthritis
அம்புக்குறியிட்டு காட்டப்பட்டுள்ளது.

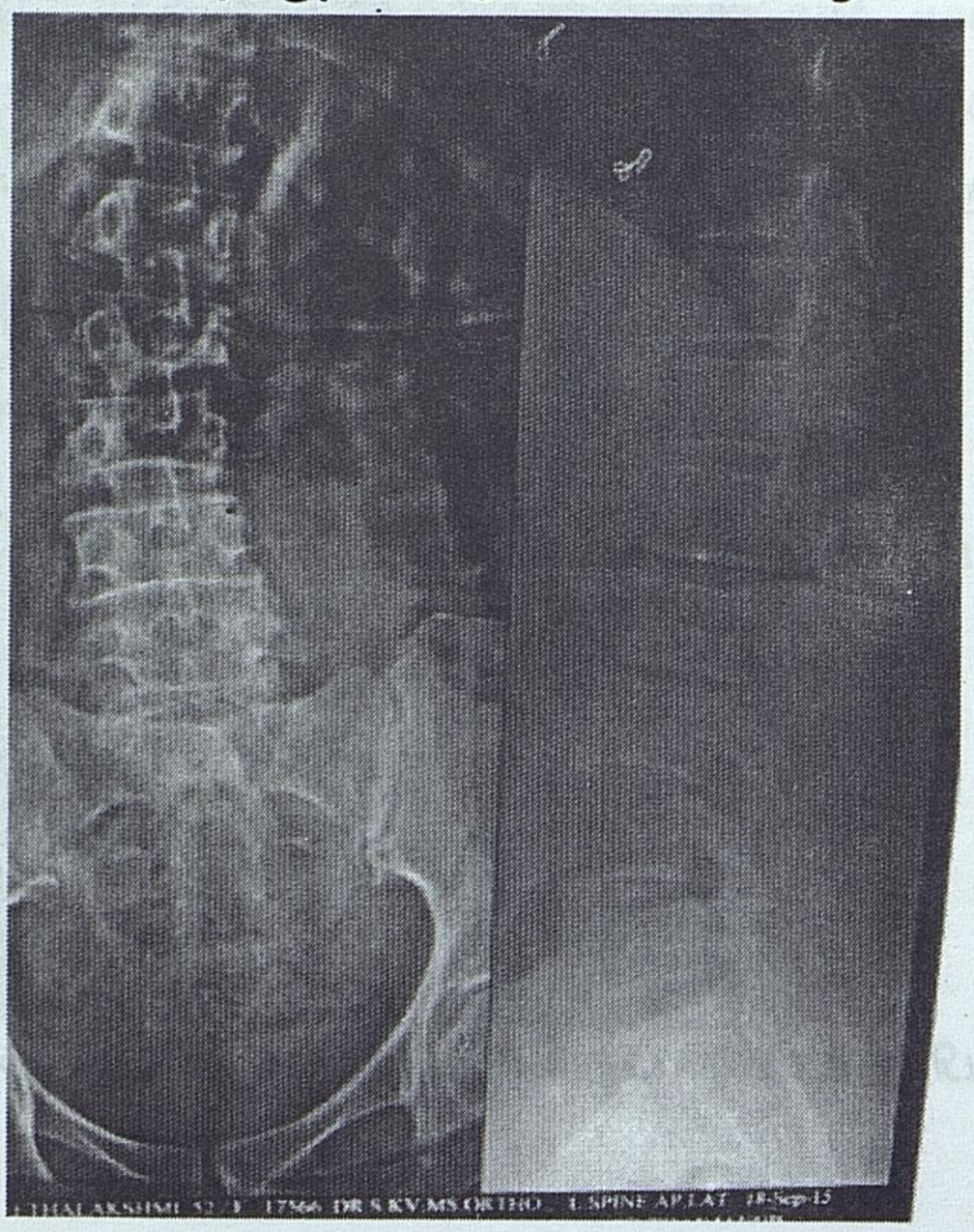

தேய்மானத்தால் வளையும் முதுகெலும்பு - Degenerative Scoliosis

ஏற்கெனவே பார்த்ததுபோல தண்டுவடத்தின் உள் அமைப்புகளாக தண்டுவட இடை சவ்வுகள் (discs) மற்றும் அதன் எலும்பு அமைப்புகள் பலவாறு சிக்கலாக இருப்பதால் எங்கிருந்து வலி கிளம்புகிறது. என்று தீர்மானிப்பதில் சில சமயங்களில் சிக்கல் உண்டாகின்றது. இவை வெளிப்படையாகத் தெரிவதில்லை. மேலும் விஞ்ஞானம் வளர்ந்த இந்த நாள்களிலும் நரம்புகளில் பாயும் மின் கடத்தல் முழுமையாக அறியப்படவில்லை. உதாரணத்துக்கு ஒரு நரம்பு ஒரு

குறிப்பிட்ட இடத்தின் உணர்வை கடத்துவதாக சொல்லித்தரப்படுகின்றது. (conduction) ஆனால் அந்த நரம்பு கூடி எரிச்சல் அடையும்போது அந்த நரம்பைத் தவிர மற்ற இடங்களிலும் அது உணரப்படுகின்றது.

இதை அறியாமல், எதிலிருந்து முள் எலும்பு மற்றும் நரம்பு வலிகள் கிளம்புகின்றன என்பதை அறிய முற்படுவது முரண் ஆகும்.

## 7. முள்ளெலும்பின் ஜவ்வு பிதுங்கிவதன் சிகிச்சைகள்

முள்ளெலும்பின் ஜவ்வு பிதுங்கிவதன் சிகிச்சைகளாக_மருந்துகள் , மற்றும் முதுகு தண்டு பின்னோக்கி வளைக்கும் உடற்பயிற்சிகள் **(Spinal -extension excercise)** மற்றும் முதுகு தண்டை முன்பக்கம் வளைக்கும் **(Spinal –flexion excercise)** உடற்பயிற்சிகள் பரிந்துரைக்கப்படுகின்றன.முதுகு தண்டை முன்பக்கம் வளைக்கும் **(Spinal –flexor muscles)** தசைகள், குடல் மற்றும் (viscera) உட்பாகங்களைத் தாண்டி உள்ளது. எனவே, அந்த தசைகள் வலுவாக முன்பக்கம் சிறிது தூரம் சென்று தான் தன்சக்தியை பிரயோகிக்க முடியும்.

பின்பகுதி தசைகளை உறுதியாக்கும் பயிற்சி

ஆனால், முதுகுத்தண்டை நிமிர்த்தும் தசைகள் முதுகு தண்டு எலும்பில் (பின்பக்கம்) மேலேயே இருக்கும் வகையில் அமைந்துள்ளது.எனவே அது வலுவாக பின்பக்கம் நிமிர்த்த வாய்ப்புள்ளது. Flexon முன்பக்கம்-வளைதல், extension- பின்பக்கம் நிமிர்தல்.

யோகா போல் வளையும் பயிற்சி

முன்பக்கம்- வளைதல்/பின்பக்கம்-நிமிர்த்தல் (ஆகிய இரு வகையான தசைகளையும் பயிற்சி செய்து உறுதியாக வைப்பது நன்று. ஆனாலும், இரண்டிலும் நிமிர்த்தும் தசைகள் சிறிது அதிக நன்மை செய்பவை என கருதலாம்.

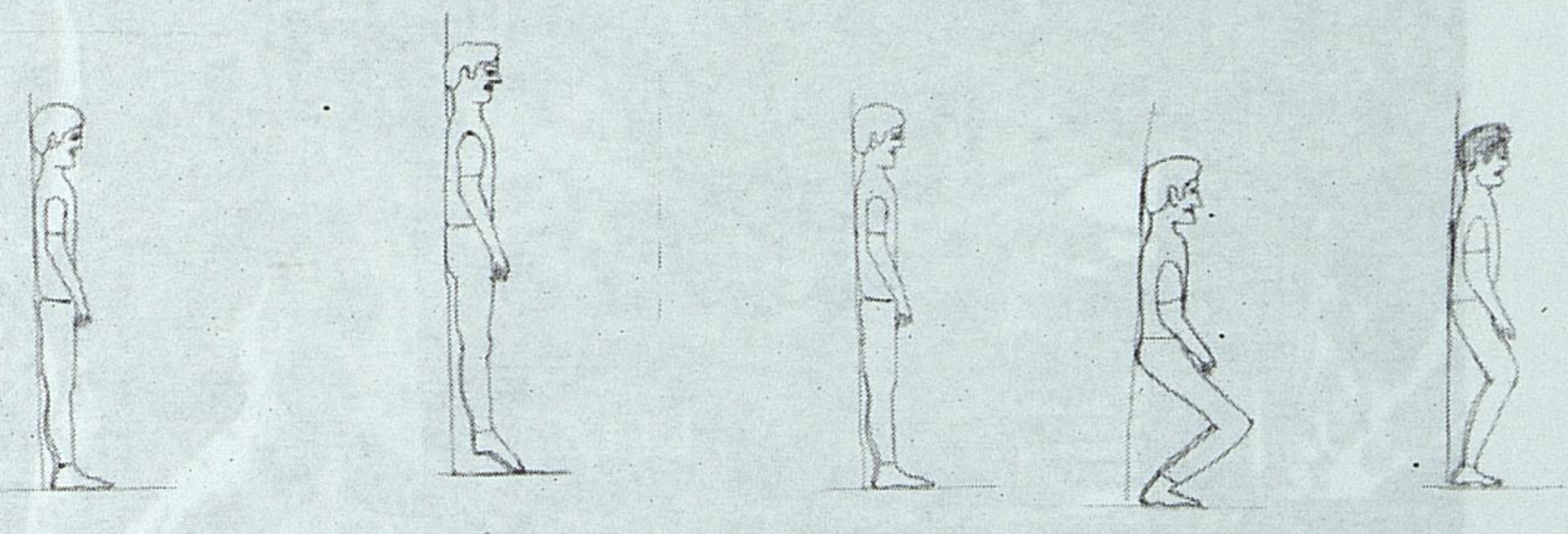

**Core strenghtening** -*உட்கட்டமைப்பை உறுதியாக்கும் பயிற்சி.*

நன்றாக உட்கார முடிந்த சிறு அளவு வலி உள்ள நபர்கள் மற்ற பிரச்னைகளை (வைட்டமின் டி குறைபாடு) கண்டறிந்து சிகிச்சை செய்யலாம்; மேலும் மெத்திகோபால் சேர்த்துக்கொள்வது போன்றவற்றை செய்து பார்க்கலாம்.

ஒத்தடம், அல்லது உடற்பயிற்சி போன்றவற்றால் முதுகுவலி குணமாகாத போது வேறு வழியில்லாமல் தான் அறுவை சிகிச்சை செய்ய வேண்டி இருக்கும். அறுவை சிகிச்சையில் மிகவும் அழுத்தம் ஏற்படுத்தும் ஜவ்வுகளை எடுத்து விடலாம். ஆனால் கால்கள் துவண்டுபோனாலோ, சிறுநீர் கழிப்பதில் சிரமம் இருந்தாலோ, ஒத்தடம், அல்லது உடற்பயிற்சி போன்றவற்றை செய்து பார்க்கக்கூடாது உடனடியாக அறுவை செய்ய வேண்டும் இது "காடா இக்வினா" என்று அழைக்கப்படும்.

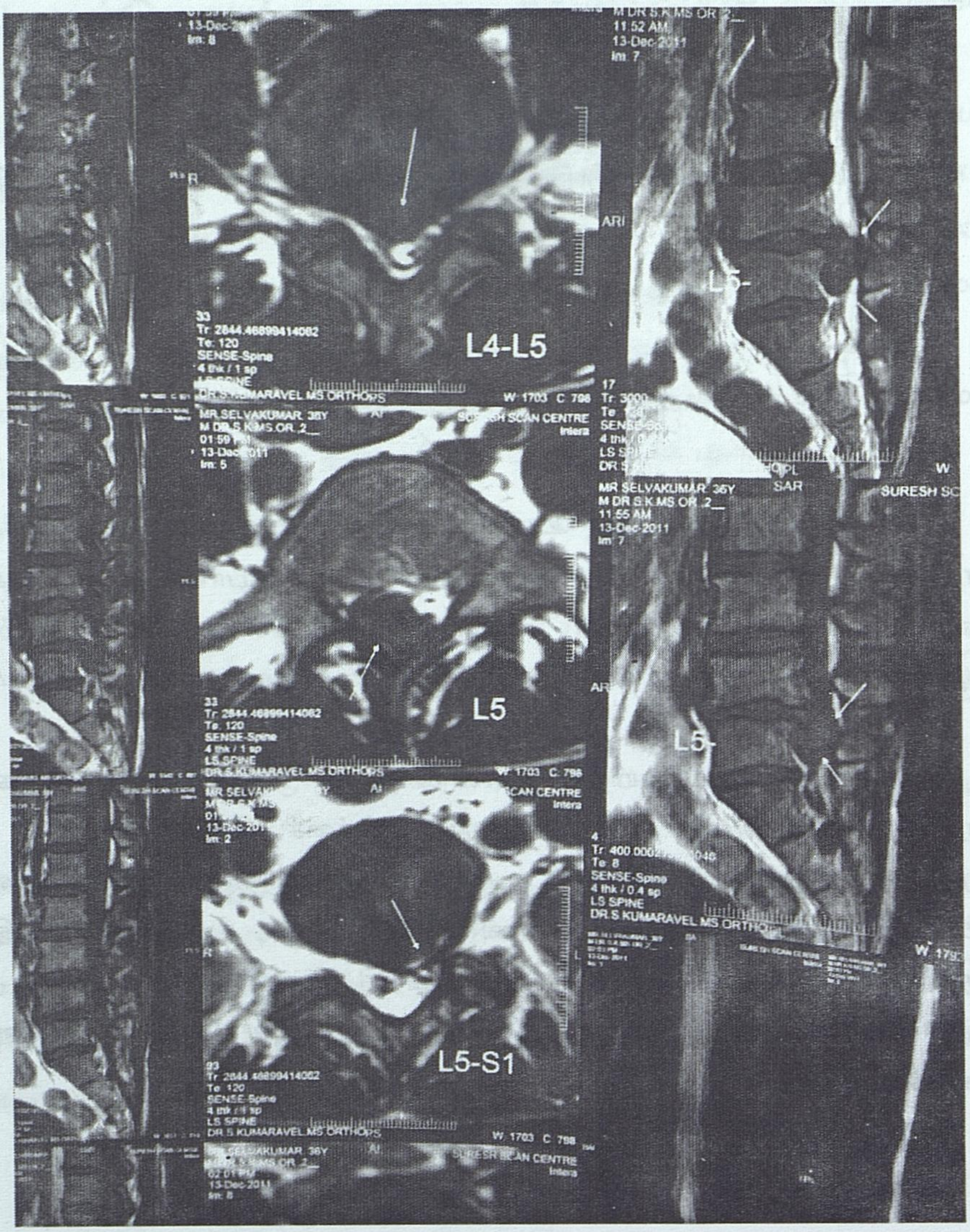


**உ.ம் ( படம்) மிகப்பெரிய அளவு ஜவ்வு பிதுங்கி உள்ள ஒரு நோயாளியின் எம்.ஆர்.ஐ தோற்றம்.**



மிகப்பெரிய அளவு வெளியே வந்து அழுத்திக்கொண்டிருந்த ஜவ்வு

**வெளியே வந்து அழுத்திக்கொண்டிருந்த ஜவ்வுகள் அறுவை மூலம் எடுத்தது**

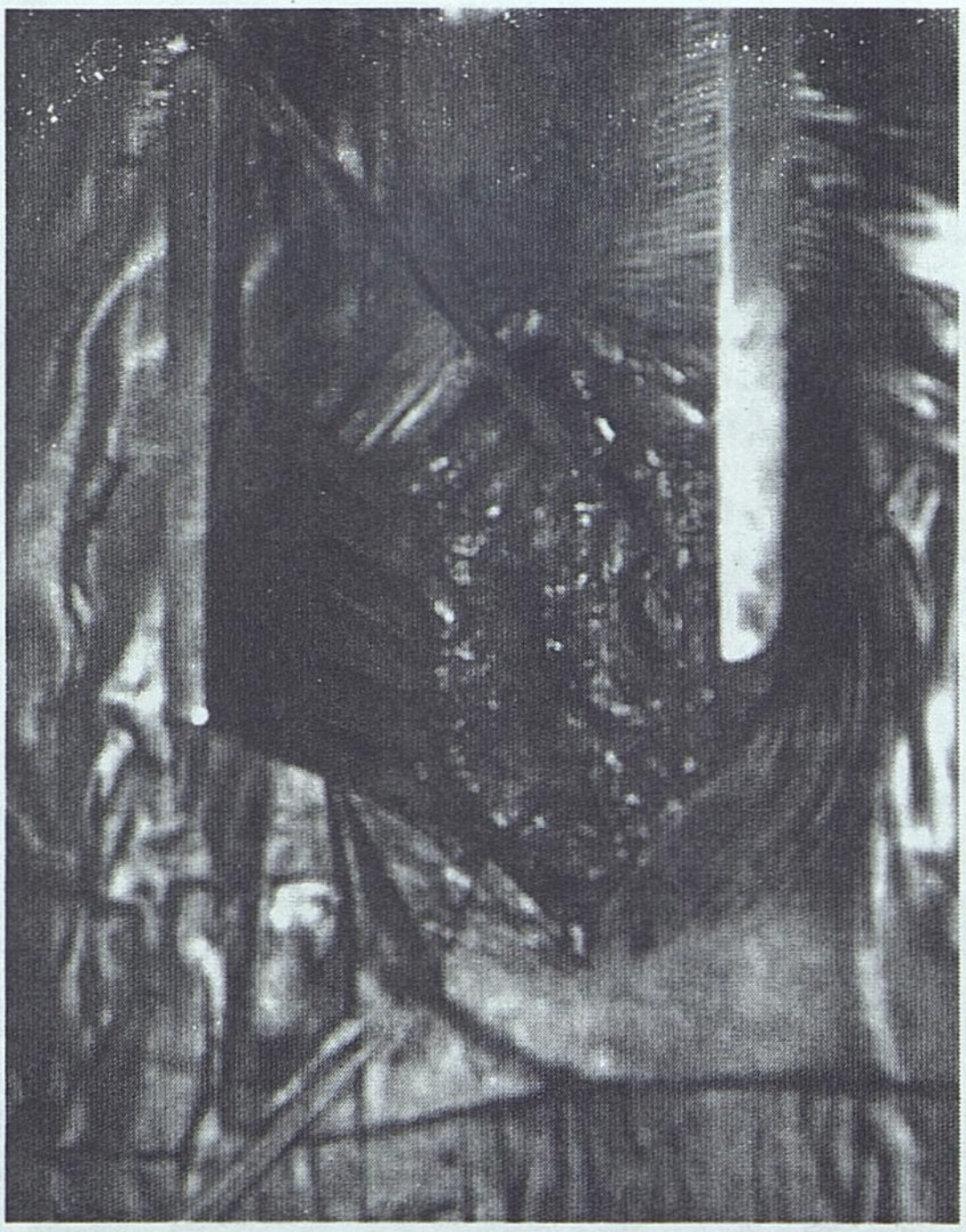

அழுத்திக்கொண்டிருந்த ஜவ்வுகள் அறுவை மூலம் எடுக்கப்பட்டு உள்ளது



வெளியே வந்து அழுத்திக்கொண்டிருந்த- அறுவை மூலம் எடுத்த ஜவ்வுகள்

**Courtesy:** Kumaravel, S. and A. Mathiash, 2014. A massive prolapse of lumbar disc presenting with a non anatomic clinical picture: Case report and literature review. J. Tamilnadu Orthopedic Assoc., 40: 20-21

எம். ஆர். ஐ செய்து எந்த இடத்தில் ஜவ்வு பிதுங்கி உள்ளது என்று கண்டறிந்து அந்த இடத்தை அறுவை செய்யும்போது C-arm கொண்டு கண்டறிந்து மிக தேவையான, அளவு மட்டும் பின்புற முதுகு தண்டு எலும்பை (lamina) எடுத்துவிட்டு, பிதுங்கி நரம்பை அழுத்தும் ஜவ்வை எடுத்து விடலாம். (படம்) இதனால் நரம்புகள் அழுத்தத்தைக் குறைத்து வலி குறைந்து கால் தசைகள் சரியாகும் வாய்ப்பு உள்ளது.

# 8. முள்ளெலும்பில் ஏற்படும் காசநோய்

காசநோய் பெரும்பாலும் நுரையீரலைத்தான் தாக்கும். ஆனால் மைகோ பாக்டீரியா ட்யுபெர்குலோசிஸ் (Mycobacteria tuberculosis )நுரையீரல்களின் வழியே நுழைந்து இரத்தத்தின் மூலம் எலும்பை அடைந்து பாதிப்பை ஏற்படுத்த முடியும். இவ்வாறு தான் எலும்பில் காசநோய் ஏற்படுகின்றது. எலும்பிலும் பெரும்பாலான (50%) சமயங்களில் தண்டுவட எலும்பு (முள்ளெலும்பு) தான் பாதிக்கப்படும். இந்த நோயை உருவாக்கும் டிபி மைகோ பாக்டீரியா கிருமியானது (Granuloma) எனும் செல்களின் குழுமம் ஆக சேர்ந்து end-arteritis-முடிவு இரத்தக்குழாய்களில் அழற்சி ஏற்படுத்தி ஆங்காங்கே எலும்பு இரத்த ஓட்டத்தை பாதித்து எலும்பு செல்களைக் கொன்று சிறு சிறு இறந்த எலும்பு துகள்களை உருவாக்கும். இதனால் முள்ளெலும்பின் முன்பகுதி வலுவிழந்து அமுங்கி கூன் ஏற்படும். (படம்)

முள்ளெலும்பில் ஏற்படும் காசநோய்

MRI இரண்டு தண்டுவட எலும்புகளுக்கு இடையே உள்ள disc பாதிப்பு

இந்த செல் குழுமம் மேலும் திசு பாதிப்பு ஏற்படுத்துவதால் சீழ் போன்ற திரவம் ஏற்பட்டு தண்டுவட நரம்புகளின் வழியே வேறு இடங்களுக்கு செல்லும். இது வழக்கமான சீழ் உருவாகும் இடங்களின் சூடு இல்லாதிருப்பதால் இது 'குளிர்ந்த சீழ் கட்டி' (cold abscess) எனப்படும்.

மைகோபாக்டீரியா நோயினால் கோணலான முள்ளெலும்பின் உள்புறம் கூர்ந்த முனை பகுதி, அழுத்தி தண்டுவட பாதிப்பு ஏற்படுத்தும். மேலும் சீழ் அதிகமானாலும்வீக்கம் மற்றும் இரத்த ஓட்ட பாதிப்பினாலும் உடனடி தண்டுவட நரம்பு மண்டல பாதிப்பு ஏற்படலாம். இரண்டு தண்டுவட எலும்புகளுக்கு இடையே உள்ள disc பாதிப்பு ஏற்பட்டால் disc-space இல்லாமல் போய்விட்டாலோ அது காச நோயாகத்தான் இருக்கும்.

**நோயின் அறிகுறிகள்**

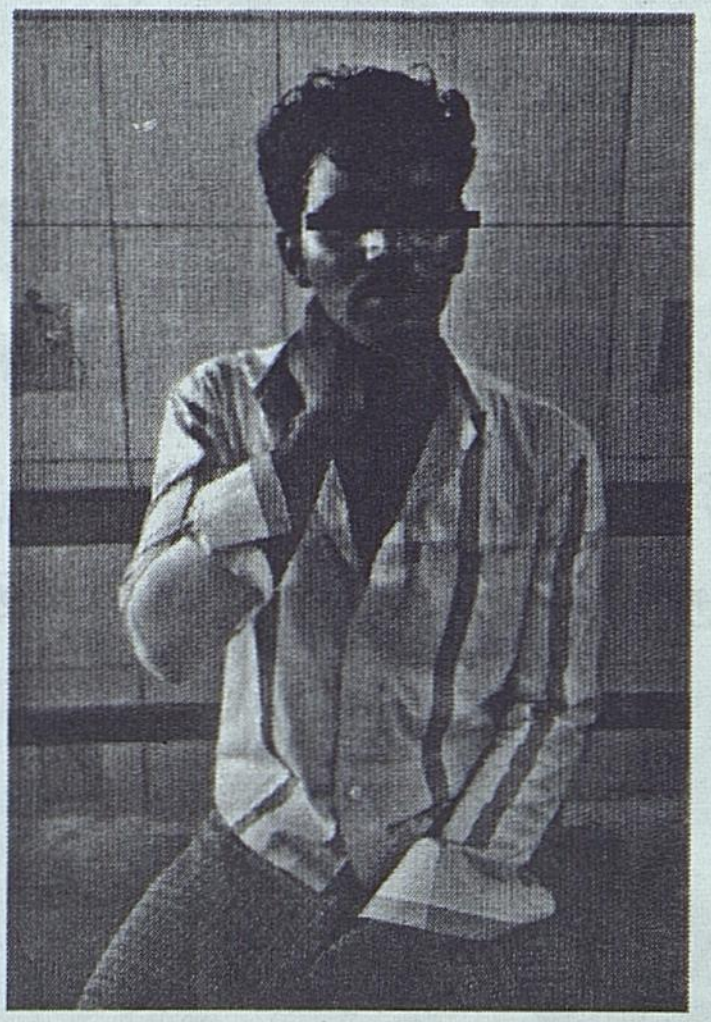

கழுத்துப்பகுதியில் காசநோய் ஏற்பட்டால் நோயாளி கையை வைத்துக்கொள்ளும் விதம்.

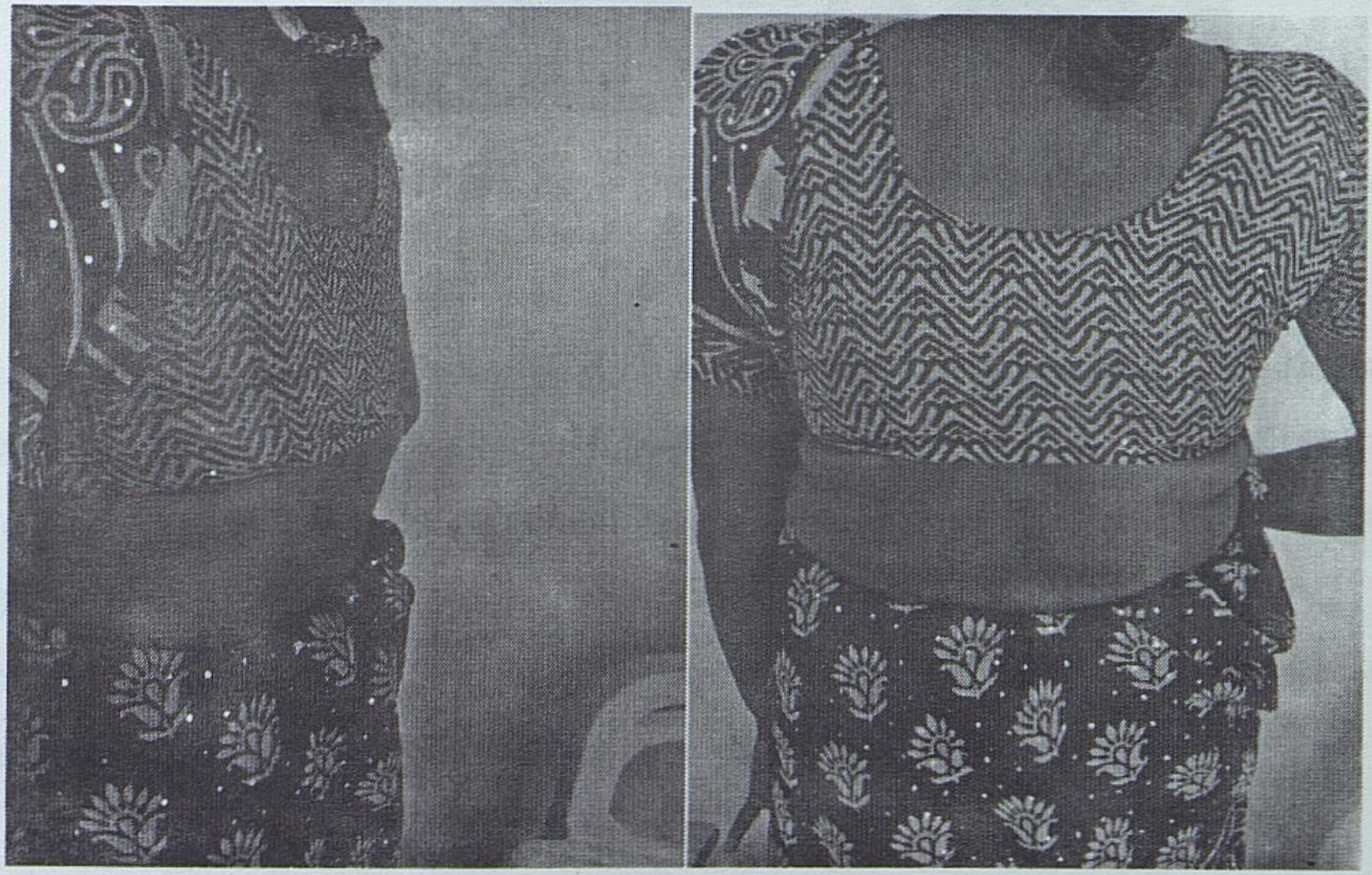

காசநோயில் ஏற்படும் அதிக பாதிப்பு

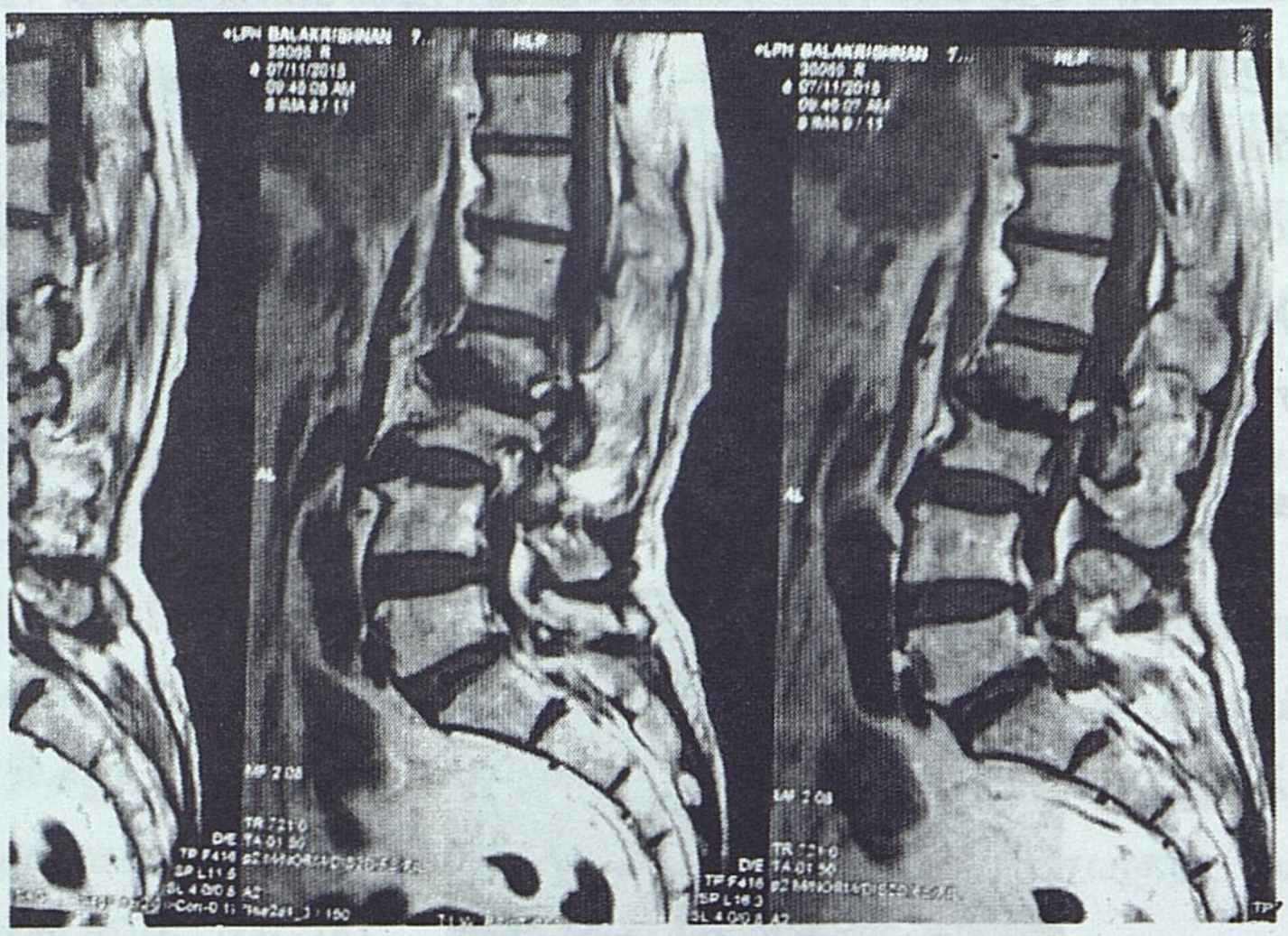

MRI .முள்ளெலும்பில் ஏற்படும் காசநோயின் பாதிப்பு - இரண்டு தண்டுவட எலும்புகளுக்கு இடையே உள்ள disc பாதிப்பு

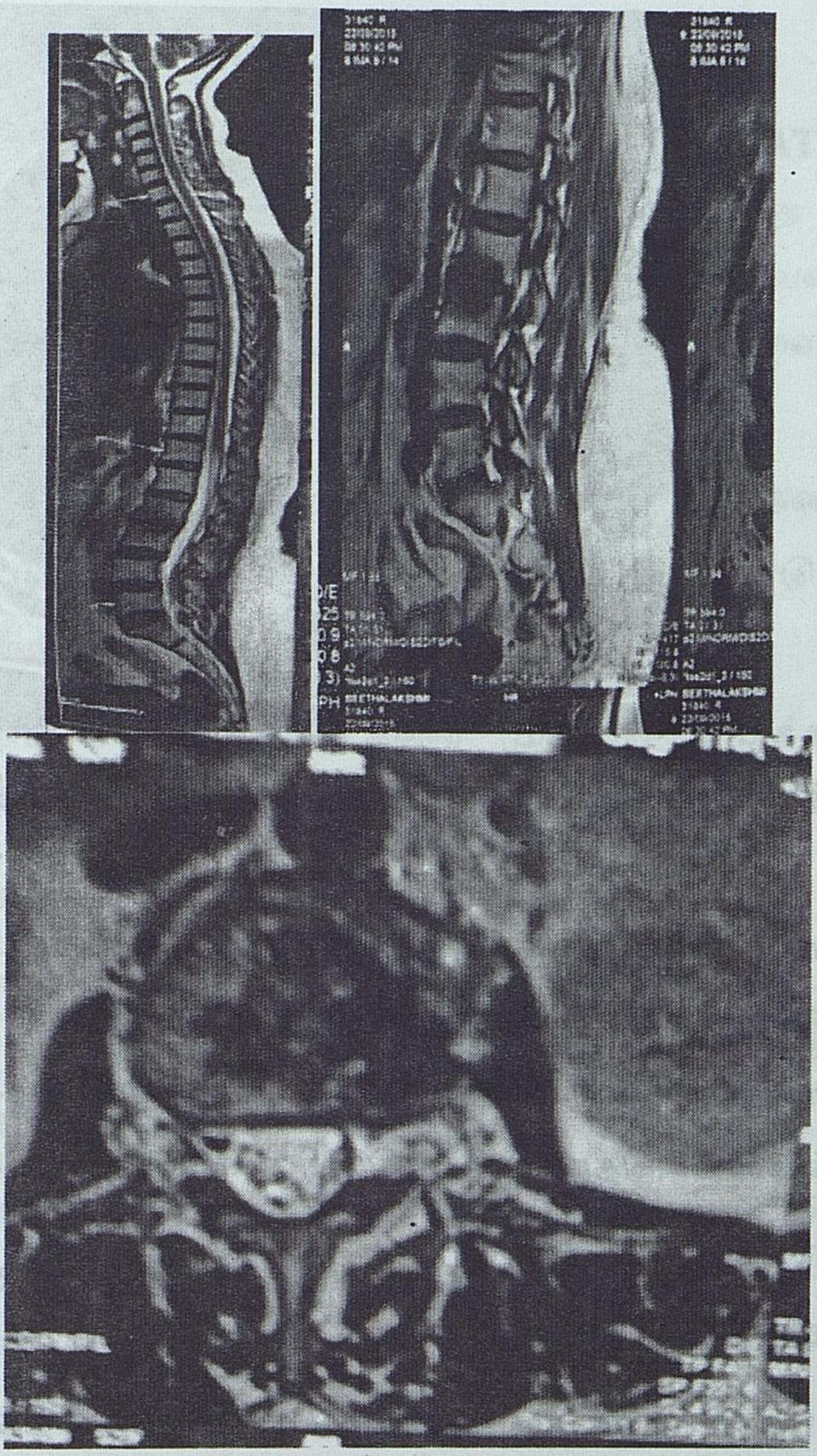

காசநோயின் பாதிப்பு -சீழ்ப்பிடித்து அரித்துள்ள முள்ளெலும்பு

முதுகு வலி, இரவு நேர காய்ச்சல், சரியானபடி பசியில்லாமை, சில சமயங்களில் கால்கள் வலுவற்றுப் போதல், நடக்க முடியாமை. ஊடுகதிர் படங்களில் எலும்புகள் அமுங்கி கூன்(Gibbus) விழுதல், சீழ் தண்டுவடத்தில் இருபுறமும் நிறைந்து ஒரு பறவையின் கூடு) போல அமையலாம். எலும்புகள் உடைந்து அமுங்காத ஆரம்ப நிலையிலும் CT ஸ்கேன் மூலமாகவும் M.R.I மூலமாகவும் தண்டுவட பாதிப்பை கண்டறிய முடியும்.

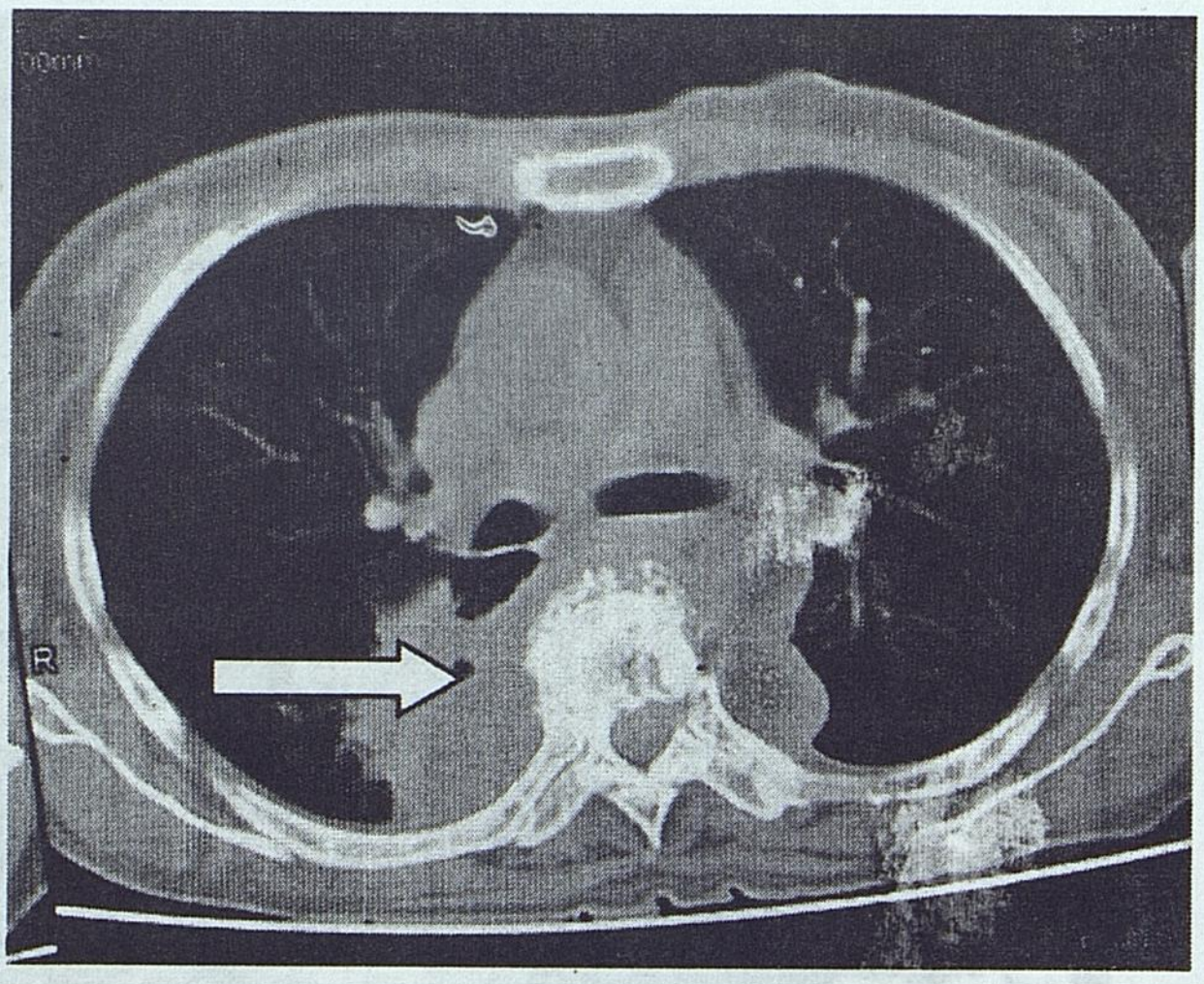


தண்டுவடத்தில் இருந்து பக்கவாட்டில் காசநோயின் சீழ் பரவி உள்ளது. அம்புக்குறியிட்டுக் காட்டப்பட்டுள்ளது.

காசநோய் தொற்றுள்ளவர்களுக்கு இரத்தத்தின் சிவப்பணு படியும் வேகம் அதிகமாகும் (ESR).இது பைப்ரினோஜன் எனும் புரதத்தினால் நிகழ்வது. மேலும் TB மைகோ பாக்டீரியா கிருமியின் DNA வை கண்டுபிடிக்கும் பாலி மெரேஸ் செயின் ரியாக்ஷன் தொடர் எதிர்வினை(PCR) பரிசோதனை மூலம் கண்டுபிடிக்கலாம்.

**சிகிச்சை (Treatment)**

ATT எனும் காசநோய் எதிர்ப்பு மருந்துகூட்டு மருத்துவத்தால் சரியாகும், இந்த முறையில் ஐ.என்.எச் 300 மி.கி, ரிபாம்பிசின் 450 மி.கி, ஈத்தாம்புட்டால் 800மி.கி மற்றும் பைரசினமைடு 1500 மி.கி போன்றவையுடன் உயிரூட்டம் B6 யையும், மற்றும் புரதம் செறிந்த உணவு வகைகளையும் கொடுக்க வேண்டும்; ஓய்வும் கொடுக்க வேண்டும். மேற்படி மருந்துகள் கொடுக்கும் போது நோய் அதிகமானாலோ, நரம்பு மண்டலம் பாதிக்கப்பட்டாலோ, சிறுநீர்ப்பை மற்றும் மலம் கழிப்பதில் கட்டுப்பாடு இல்லாமல் போனாலோ உடனடியாக அறுவை சிகிச்சை மூலம் தண்டுவடத்தின் மீதுள்ள அழுத்தத்தை விடுவித்தல் வேண்டும்.

நடுநிலையான சிகிச்சை முறை (**Middle path regimen**)

அதாவது ஆறு வாரங்கள் மேற்படி நான்கு (**ATT**) மருந்துகளை கொடுத்தபின்னும் நரம்புகளின் நிலையில் எந்தவித முன்னேற்றமும் ஏற்படவில்லை என்றால் மட்டும் தான் அறுவை செய்ய வேண்டும்.இது இந்திய மருத்துவர் துலி என்பவரின் சிகிச்சை முறைஆகும்.அறுவையில் இரு முக்கிய வகைகள் உள்ளது

1) விலா எலும்புகளின் பின்புறத்தையும் (costa= rib) தண்டுவட எலும்பின் குறுக்குவாட்டு பகுதியையும் (Transverse process) எடுத்து விடல் (Costo Transversectomy)

2) நெஞ்சு வழியாக தண்டுவடத்தின் முன்புற அழுத்தத்தை விடுவித்தல் (மாற்றம் செய்யப்பட்ட ஹாங்காங் முறை அறுவை)

Anterior Decompression

சீழ்பிடித்த தண்டுவடத்தின் நடுசவ்வு இருக்கும் இடத்தையும் மேலும் நோய்கண்ட எலும்பின் பகுதியை மட்டும் எடுத்துவிட்டு, உலோகக்கருவி கொண்டு (Stabilization) உறுதிபடுத்தல்

மற்ற பாக்டீரியாக்களின் கிருமித் தொற்று இருக்கும்போது எந்தவித உலோக கருவிகளும் பொருத்த இயலாது. ஏன் என்றால் அக்கிருமியானது உலோக கருவியின் மீது ஒரு பாசி போன்ற படிமானத்தை(Glycocalyx) ஏற்படுத்தும்.

மைகோபாக்டீரியா(காசநோய்) கிருமி சீழ் இருக்கையில் ஒரு உலோகக்கருவி பொருத்தினாலும் காசநோய் கிருமியானது (Glycocalyx)என்னும் பாசி போன்ற ஒரு படிமானத்தையும் உருவாக்குவது இல்லை. எனவே காசநோய் கிருமி இருக்கையில் ஒரு உலோகக்கருவி பொருத்தலாம் .

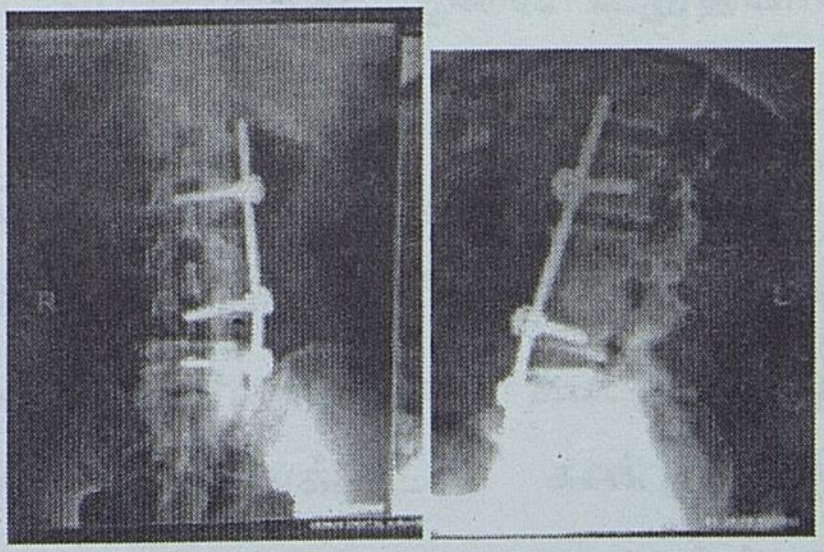

காசநோய் ஏற்பட்ட தண்டுவட எலும்பை சரிசெய்து கருவி பொருத்தப்பட்டுள்ளது.

சீழ்பிடித்த தண்டுவடத்தின் நடுசவ்வு இருக்கும் இடத்தையும் மேலும் நோய்கண்ட எலும்பின் பகுதியை மட்டும் எடுத்துவிட்டு, கருவி கொண்டு (Stabilization) உறுதிபடுத்துதல்

காசநோயில் கொடிய வகை பல்வேறு காசநோய்மருந்துகளை எதிர்க்கும் (Multi Drug resistant) காசநோய். இது காசநோய் கிருமிகள் அதன் மரபு வழியாகDNA மூலம் மெதுவாக நோய் எதிர்க்கும் தன்மையை பரப்பி வழமையாக கொடுக்கப்படும் முதல் நிலை மருந்துகளான ஐ.என்.எச் 300 மி.கி, ரிபாம்பிசின் 450 மி.கி, ஈத்தாம்புட்டால் 800மி.கி மற்றும் பைரசினமைடு 1500 மி.கி போன்ற மருந்துகளுக்கு எதிர்ப்பு சக்தியை உருவாக்கும்.

மேலும் இவை அசாதாரண (atypical) காசநோய் கிருமிகள், அதிகமாக நோய் மருந்து எதிர்ப்பை உருவாக்கும். உ.ம் மைகோ பாக்டீரியா.கன்காசி, மைகோ பாக்டீரியா.ஏவிஸ் போன்றவை. இந்த மருந்துஎதிர்ப்பு-காசநோய் கிருமிக்கு இரண்டாம் நிலை மருந்துகளான தைலோ அசெட்டசோன், சைக்ளோசிரின் போன்றவைகளை உபயோகிக்கிறார்கள். மேலும் எச்.ஐ.வி தொற்றுள்ளவர்களுக்கு வரும் காசநோய் மிகவும் அதிவேகமாக பரவி அதிக பாதிப்பு ஏற்படுத்தும். இதை (epidemic in epidemic) கொள்ளை நோயில் ஏற்படும் கொள்ளை நோய் என்பர்.

# 9. முள்ளெலும்புகளின் முறிவுகள்

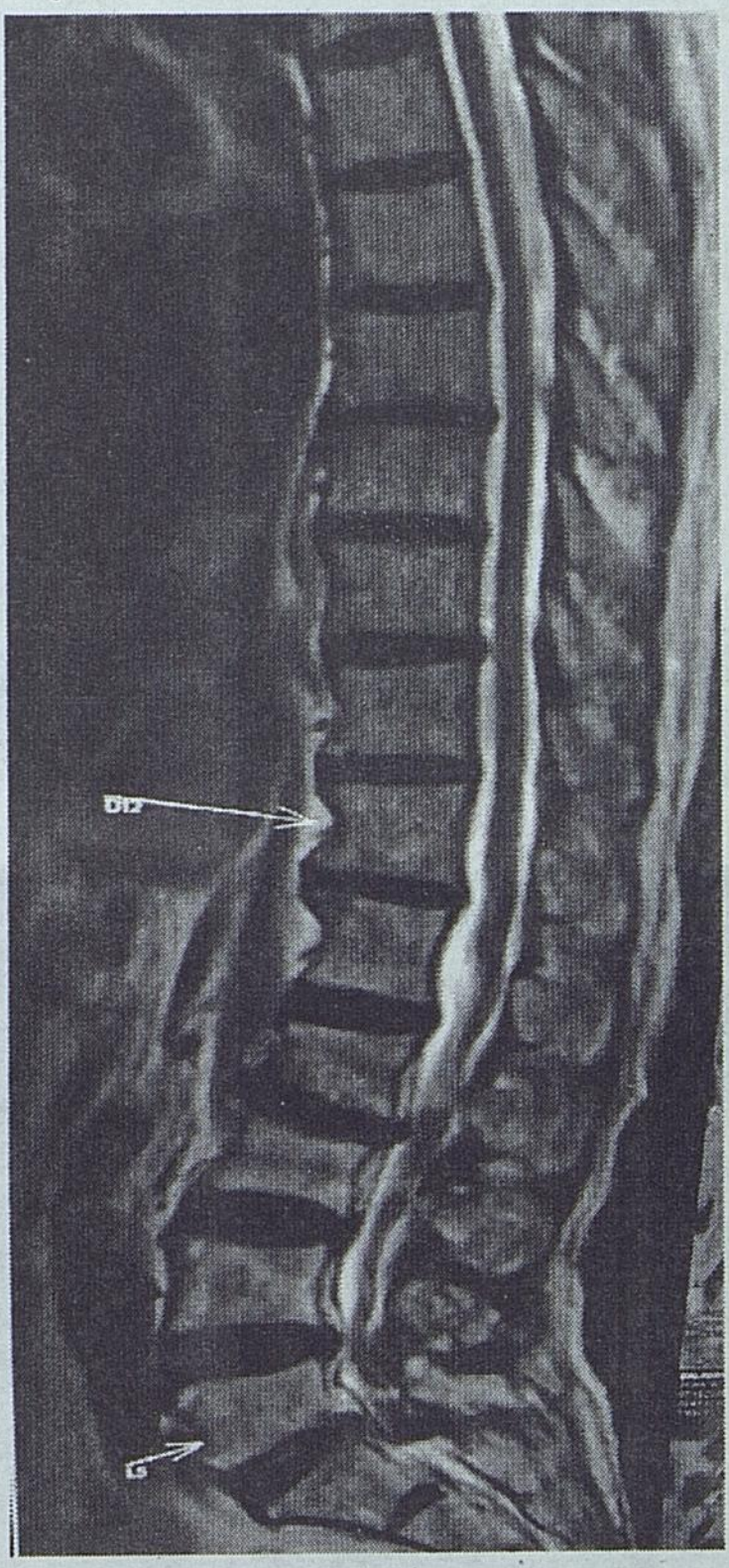

முள்ளெலும்பு முறிவுகள் அதிக முதுகு வலிமற்றும், கால் நரம்புகள் பாதிப்பு மற்றும் மலம்-சிறுநீர் கழிப்பதில் ஏற்படும் சிக்கலால் தான் முக்கியத்துவம் பெறுகின்றன. இந்தநவீன யுகத்தில், வேகமாக செல்லும் வாகனங்களில் இருந்து தூக்கி எறியப்படுவது மற்றும் உயரே இருந்து விழுவது போன்றவைதான் இந்த முள்ளெலும்பு முறிவின் காரணங்கள். இவை உறுதியாக உள்ள எலும்புகளிலும் ஏற்படும்.

இவைதவிர ஏற்கெனவே வலுவிழந்த, எலும்பு சிதைவு ஏற்பட்டிருந்த (Osteoporosis) முள்ளெலும்புகளில் பேருந்தின் உள் சாதாரண தூக்கிப் போடுவதால் ஏற்படும் அதிர்வுகளால் கூடஎலும்பு முறிவுகள் ஏற்படும். முள்ளெலும்பு முறிவுகள் உடனுக்குடன் கண்டு அறியப்பட்டு சிகிச்சையை உடனே துவங்க வேண்டும். மேற்படி முறையில் அடிபட்டவர்கள் முதுகு வலியுடன் வரும்போது அவர்களை ஊடுகதிர் படங்கள் (Radiograph) மற்றும் சி.டி. ஸ்கேன்கள் எடுத்துப்பார்க்கும் வரை அவர்களை முள்ளெலும்பு

முறிவுற்றவர்களாகத்தான் கருத வேண்டும். இந்த முள்ளெலும்பு கீழ்கண்டவாறுஅமையப் பெற்றிருக்கும்.

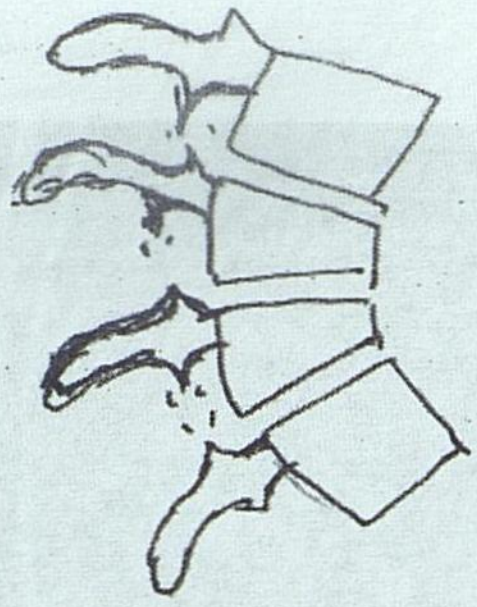

முள்ளெலும்பு முறிவுறும் விதம்:

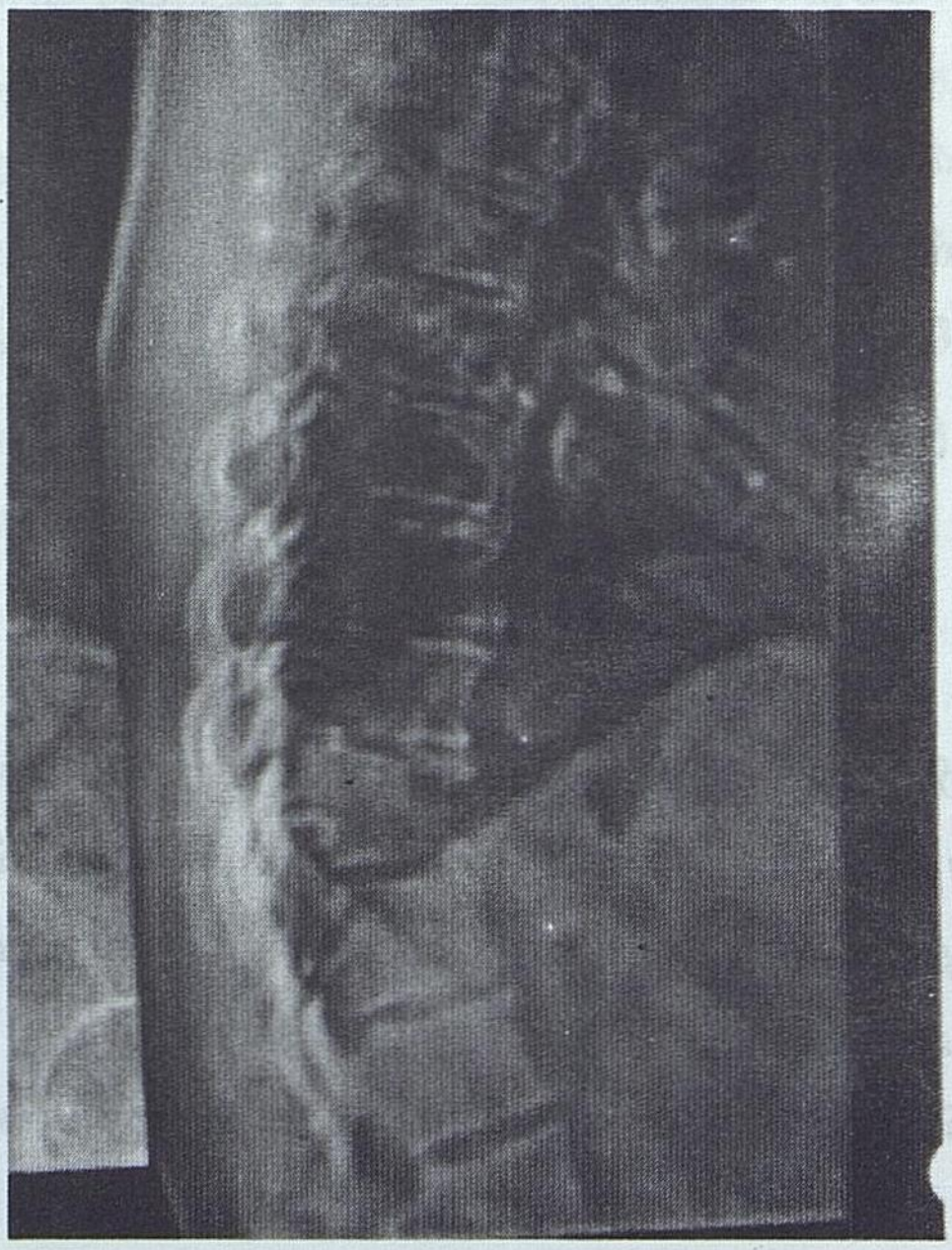

அமுங்கி முறிந்துள்ள முள்ளெலும்பு (Mild compression of vertebra)அம்பு குறியிட்டுக் காட்டப்பட்டுள்ளது.

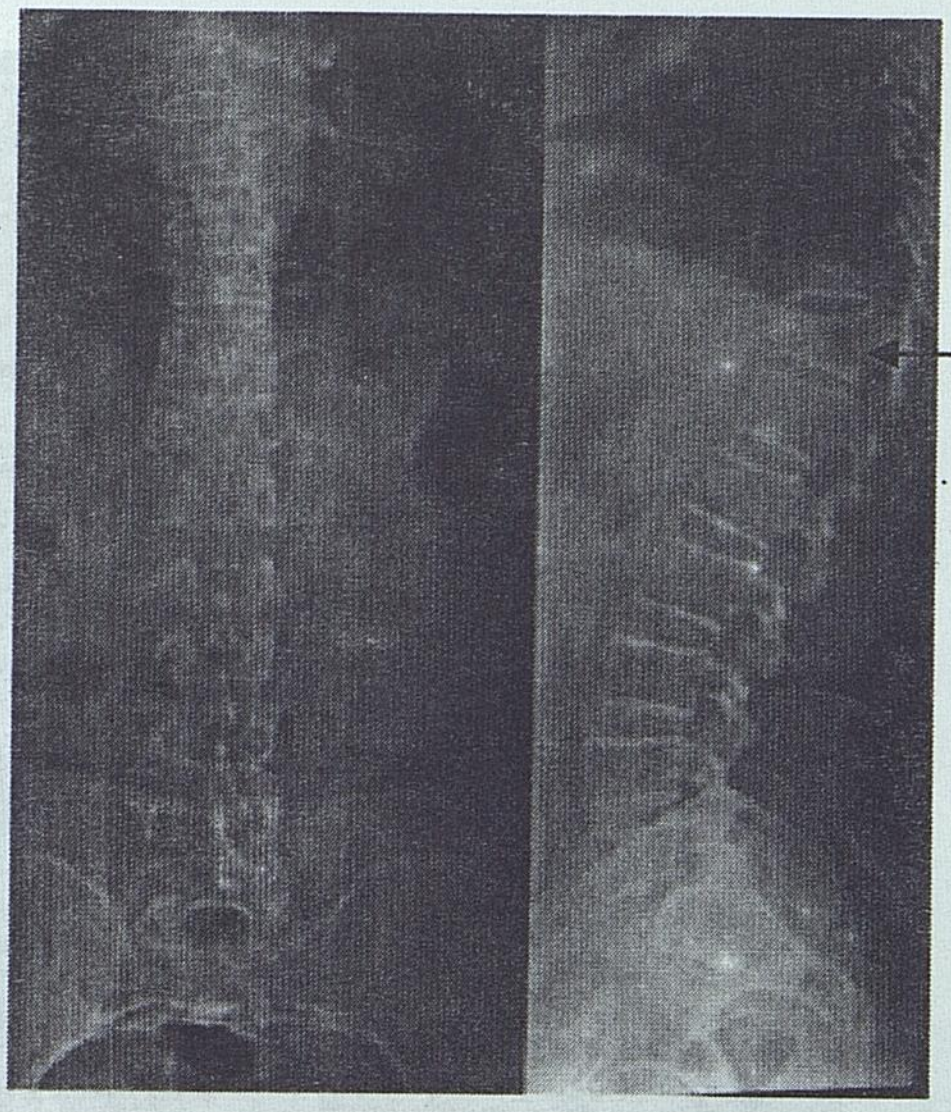

$D_{12}$முள்ளெலும்பு முறிவு- அம்பு குறியிட்டுக் காட்டப்பட்டுள்ளது.

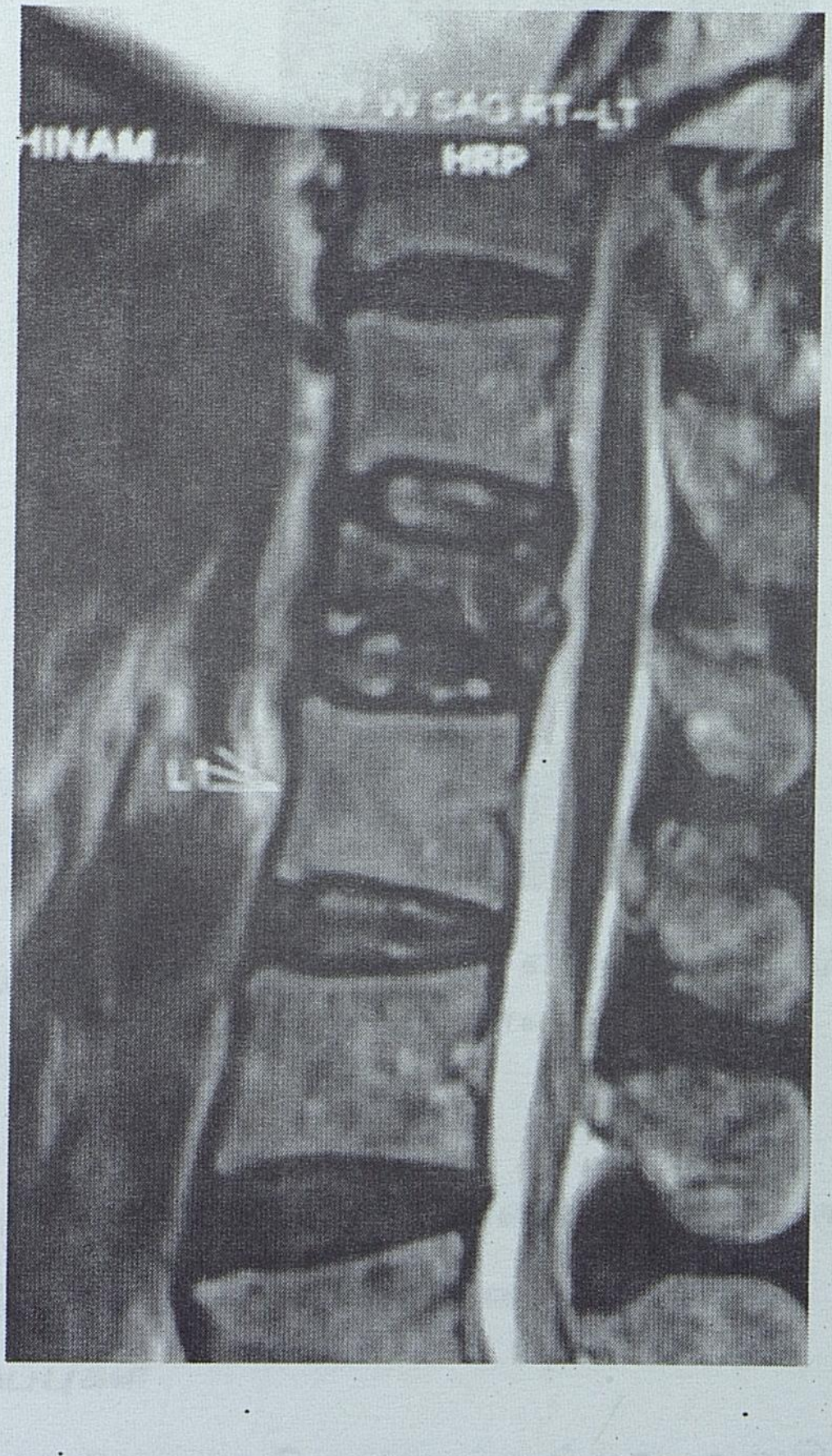


MRI- இல் $D_{12}$ முள்ளெலும்பு முறிவு

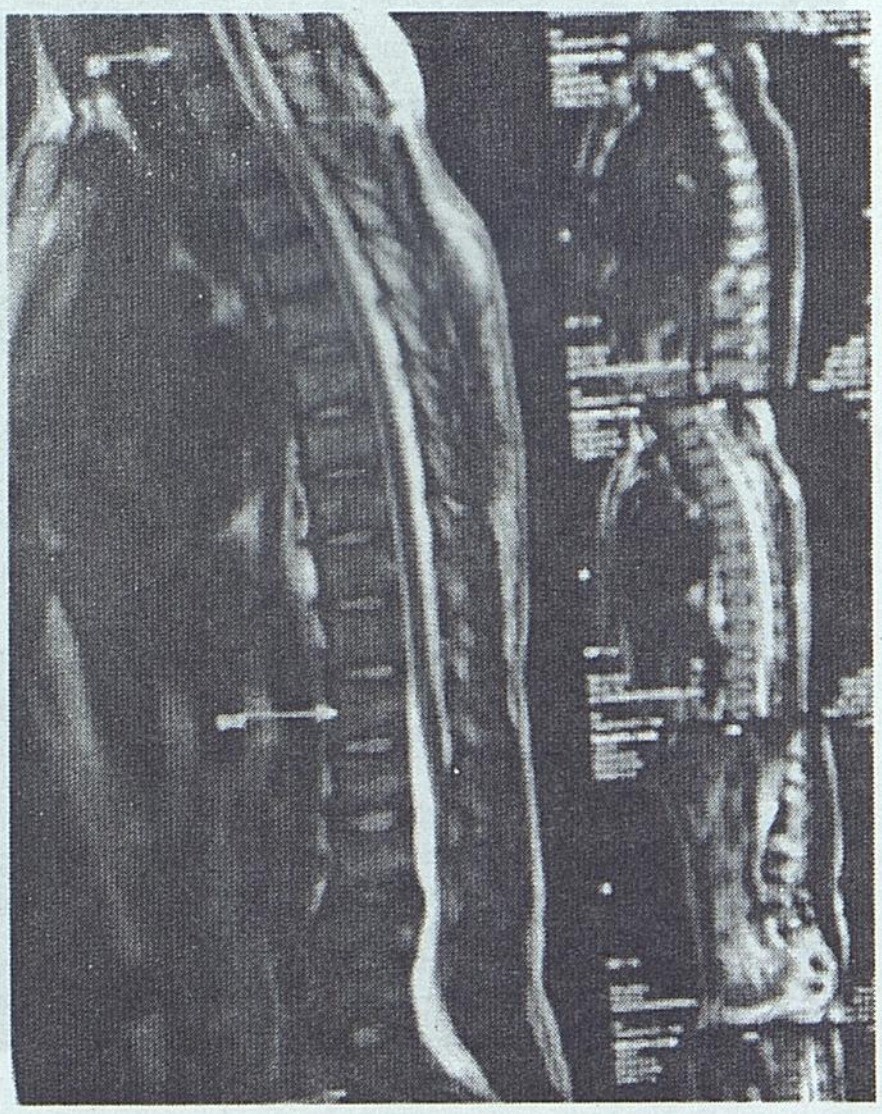

MRI- இல் L 3முள்ளெலும்பு முறிவு

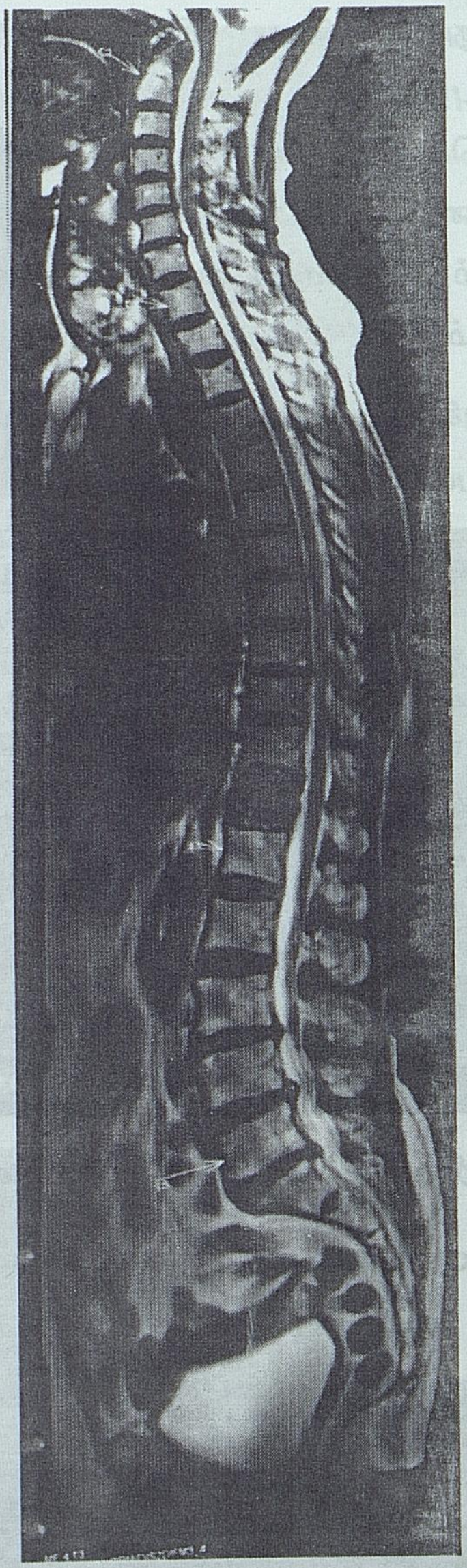

MRI- இல் எலும்பு சிதைவுடன் கூடிய எலும்புமுறிவு/(ஜவ்வுகள் அகலமாக உள்ளன).

Denis என்றும் அறிஞர் முள்ளெலும்பின் அமைப்பை மூன்று தூண்போன்ற பிரிவுகளாக பிரிக்கின்றார். அவையாவன முன்புற, நடுப்புற, பின்புற, தூண்போன்ற அமைப்புகள்

ஒரு முள்ளெலும்பு முறிவு உறுதியானது அல்லது உறுதித்தன்மை இல்லாதது என்பதை அறிய இந்தவகைப்படுத்தல் உதவும். முன்புற தூண் அமைப்பு மட்டும்

பாதிப்பு அடைவது உறுதியை இழப்பது இல்லை. இது ஓய்வு எடுத்தாலே சரியாகும். முன்புற மற்றும் நடுப்புற தூண் அமைப்புகளின் பாதிப்புகளை அறுவைசிகிச்சை செய்துதான் சரியாக்க வேண்டும். முன்புற நடுப்புற மற்றும் பின்புற தூண் அமைப்புகளின் பாதிப்புகளை அறுவைசிகிச்சை செய்துதான் சரியாக்க வேண்டும். இவற்றால் நோயாளியை உடனே புரட்டலாம். மேலும், உட்கார வைக்கலாம்.

சாதாரணமாக முதுகில் அழுத்தும் போது வலி இராது. ஆனால் எலும்பு முறிவு இருந்தால் தொடு வலி இருக்கும்(fracture).

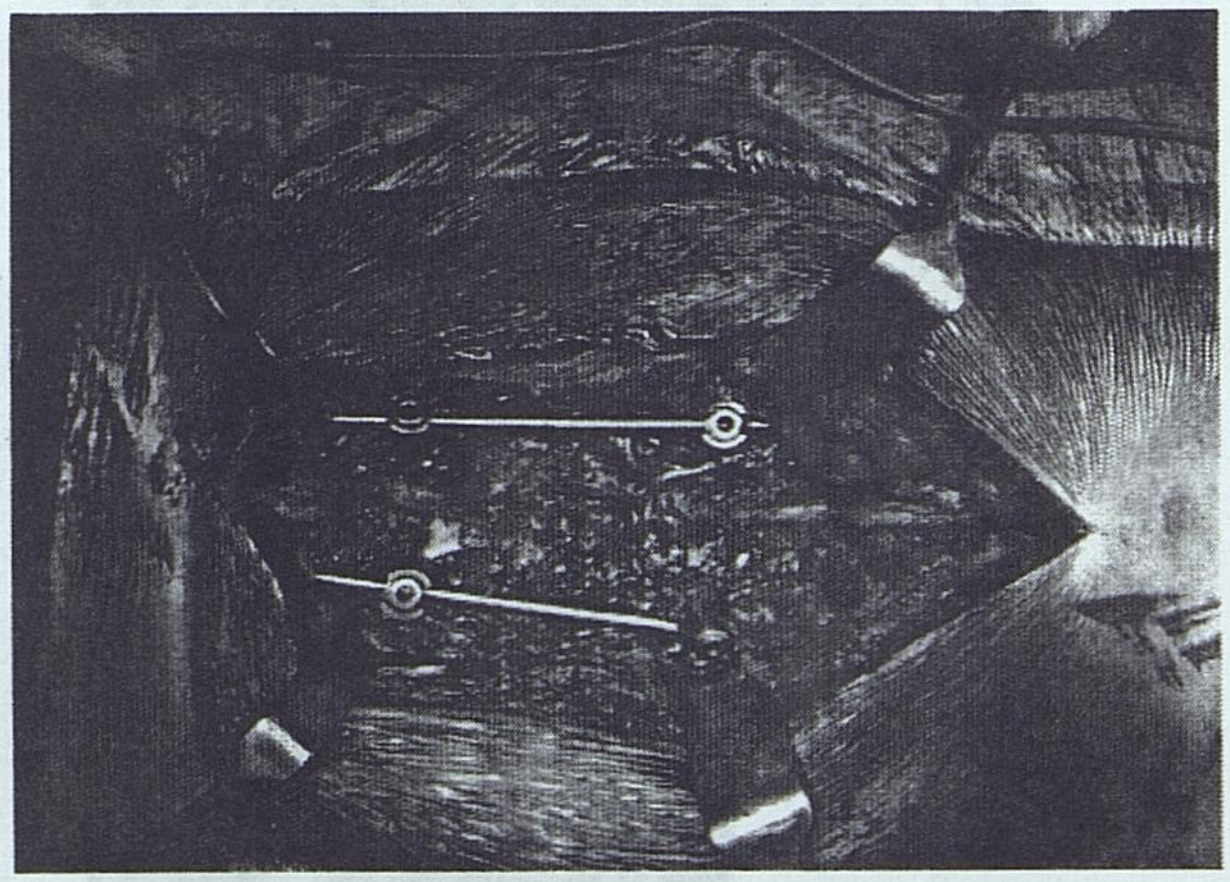

முள் எலும்பு முறிவை சரிசெய்யும் கருவி கொண்டு செய்த அறுவை சிகிச்சை

( Pedicle screw application for fracture of lumbar spine)

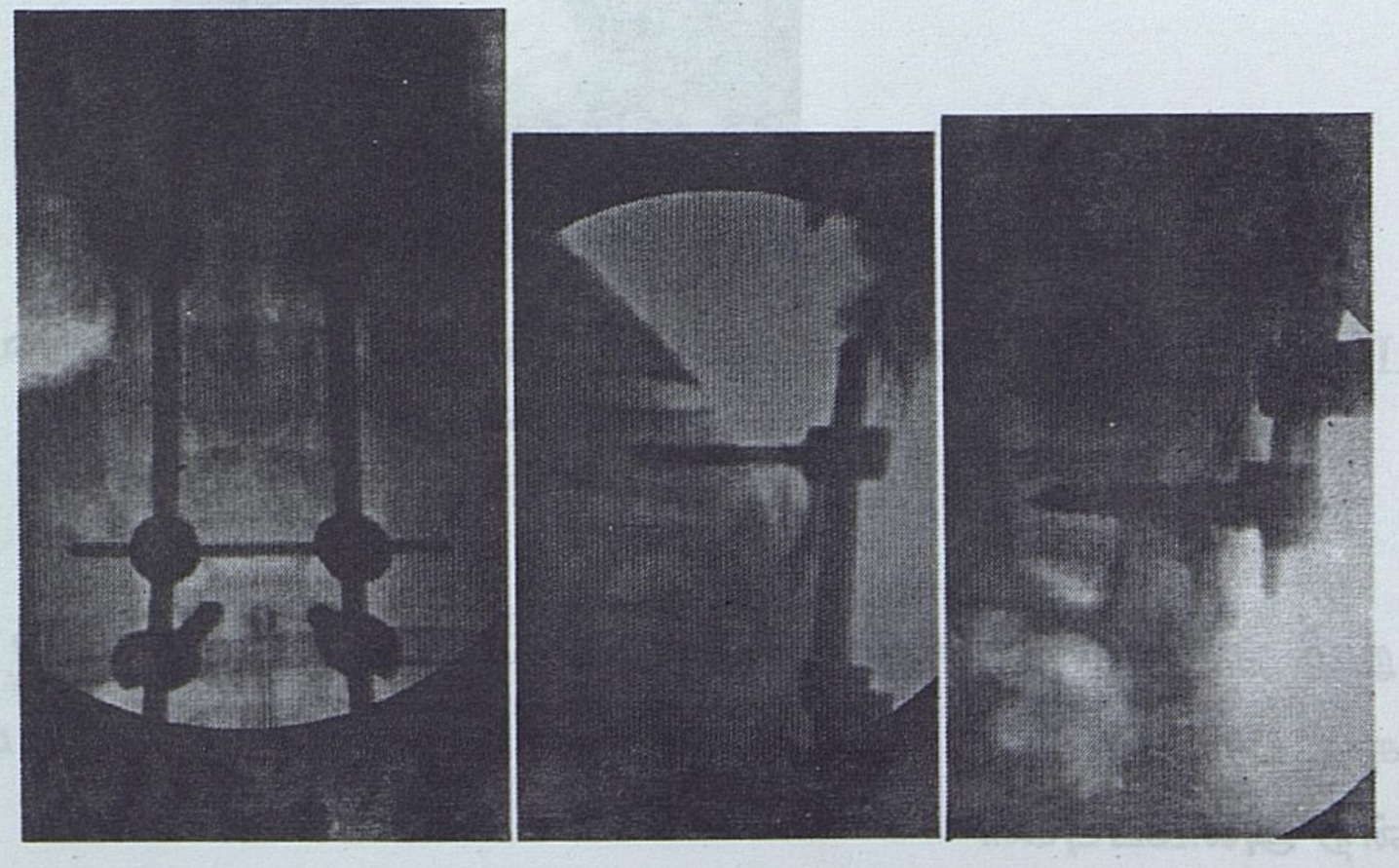

முள் எலும்பு முறிவை சரிசெய்யும் கருவி கொண்டு செய்யப்பட்ட அறுவை சிகிச்சையை சரி பார்க்கும் அறுவை அரங்கு படம் -Confirming position of screws during surgery.

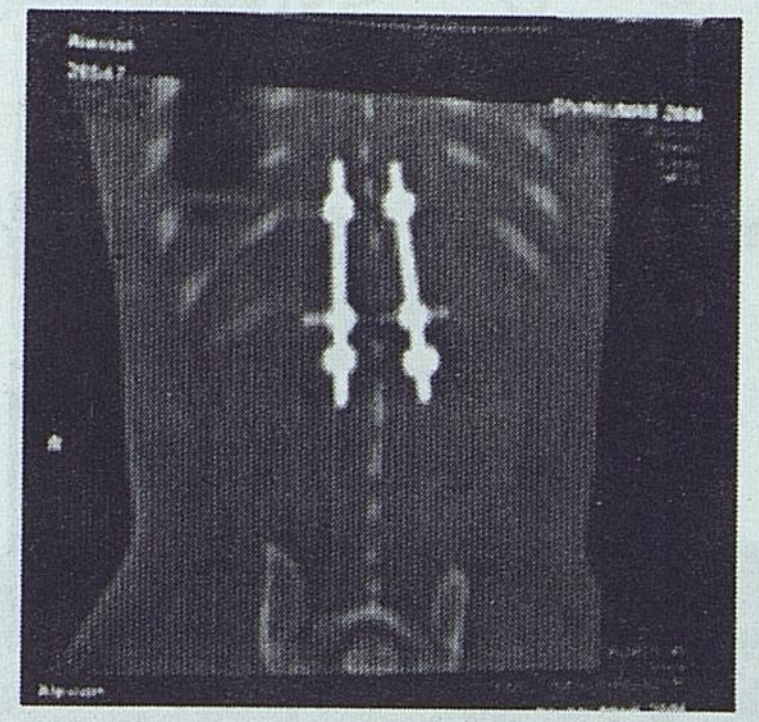

முள் எலும்பு முறிவை சரிசெய்யும் கருவி கொண்டு செய்த அறுவை சிகிச்சையின் சி.டி. ஸ்கேன்

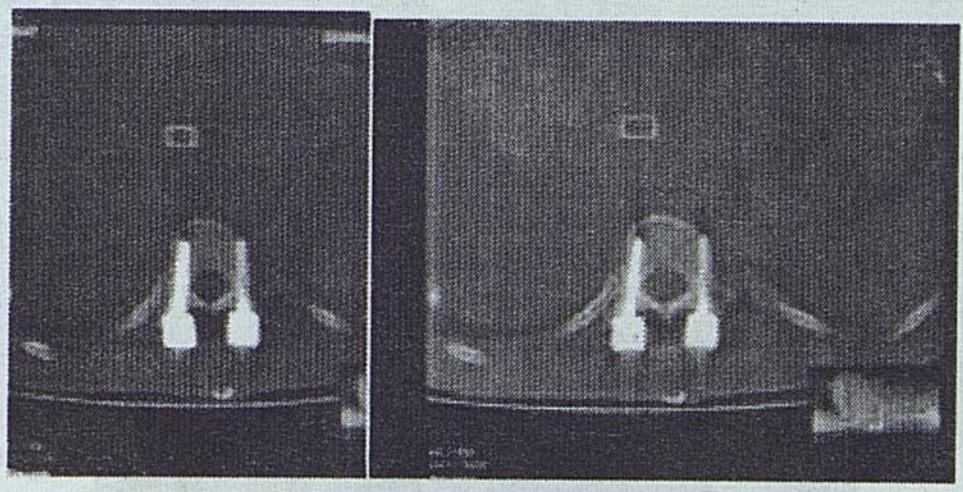

முள்ளெழும்புகளுக்கு உள்ளே உள்ள கருவியை காண்பிக்கும்(பக்கவாட்டு) சி.டி. ஸ்கேன் /Pedicle screwapplication for fracture of lumbar spine

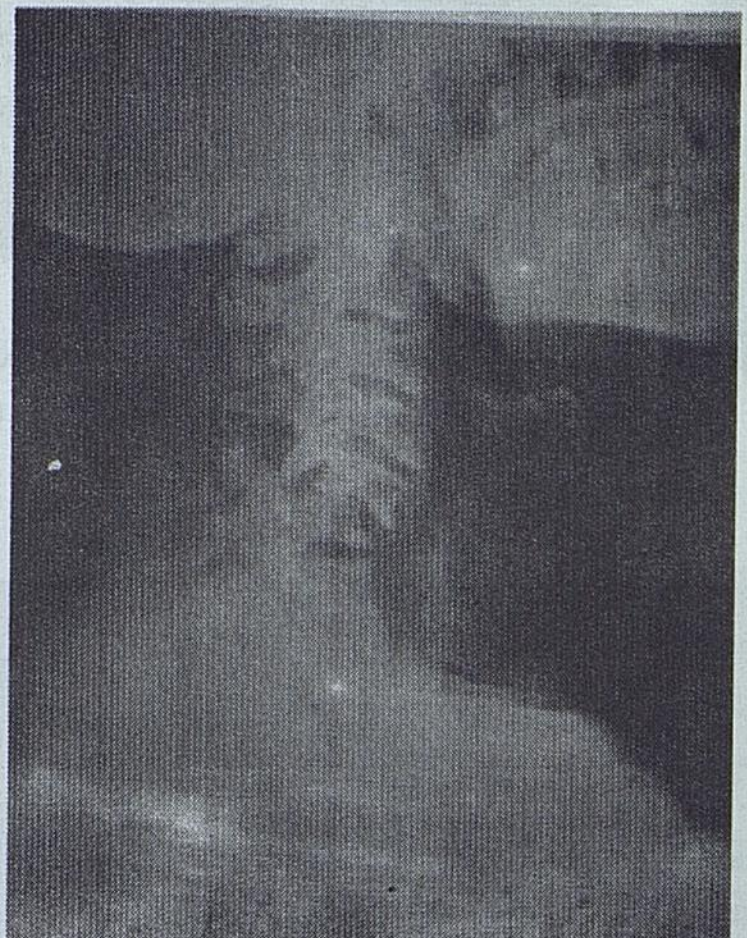

கழுத்தில் நான்காம் மற்றும் ஐந்தாம் முள்ளெலும்புகள் அடிபட்டு விலகி உள்ளது.

**Courtesy – OSCE IN ORTHOPEDICS – S.KUMARAVEL -JAYPEE BROTHERS**

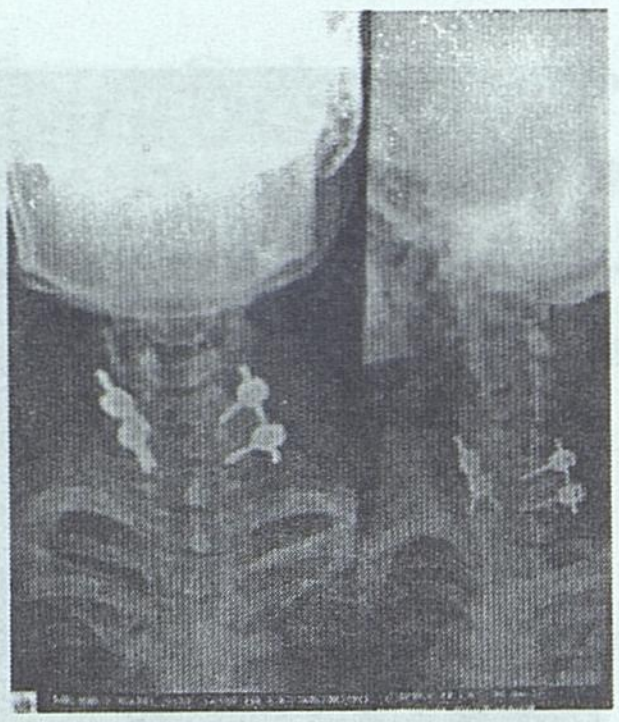

அடிபட்ட கழுத்து C6/7 விலகிய எலும்பை கருவி கொண்டு பொருத்தும் அறுவை சிகிச்சை செய்து சரிசெய்யப்பட்டுள்ளது.

(Pedicle screw application for fracture of cervical spine)

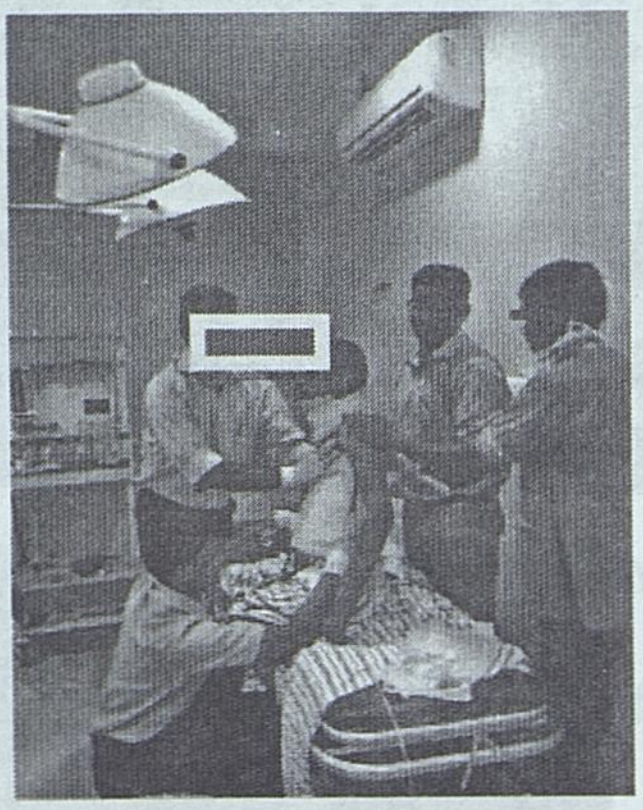

மேற்படி நோயாளியை உட்காரவைக்கும் சிகிச்சை.

# 10. முழங்கால் மூட்டு அழற்சி- மூட்டு தேய்மானம் மூட்டு வலி

## முழங்கால் மூட்டு தேய்மானம் மற்றும் வளைந்த நிலை

முழங்கால் மூட்டு உடல் எடையால் மூட்டு வளைந்த நிலை.

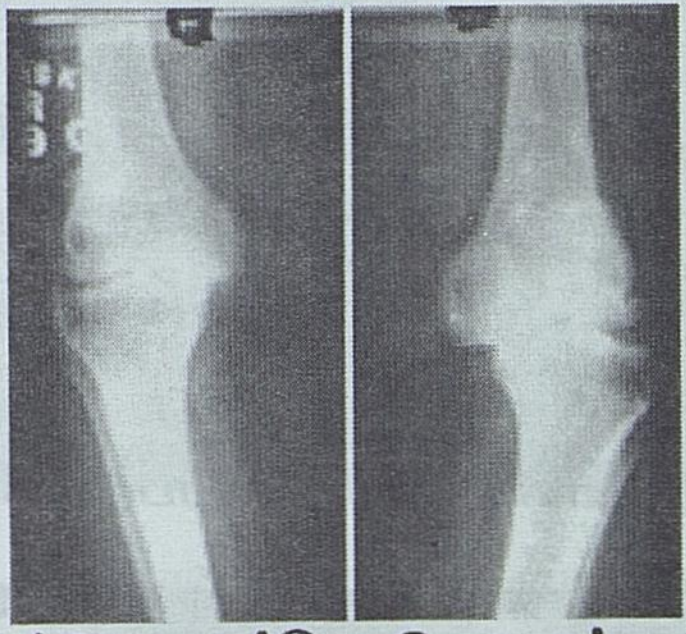

முழங்கால் மூட்டு எலும்போடு எலும்பு உரசும் நிலை.

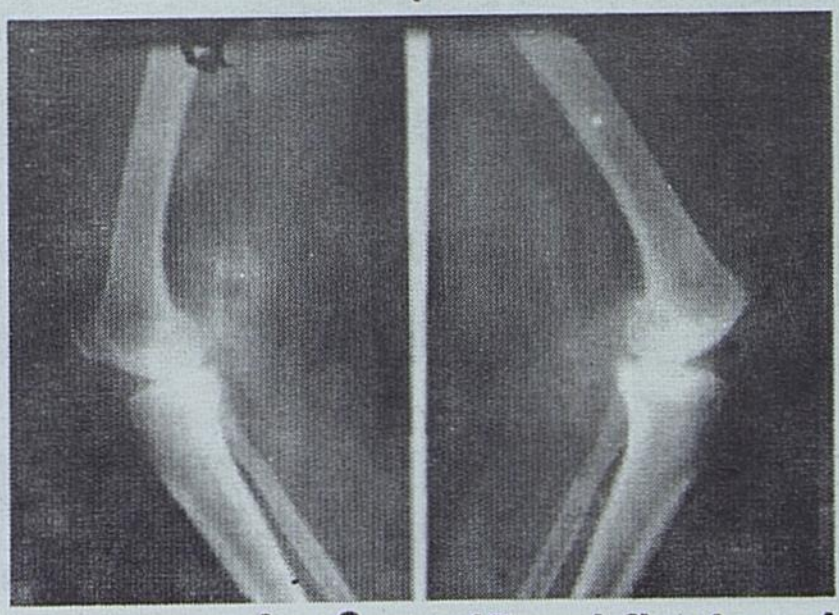

முழங்கால் மூட்டு தேய்ந்து வளைந்தநிலை(fixed flexion deformity)



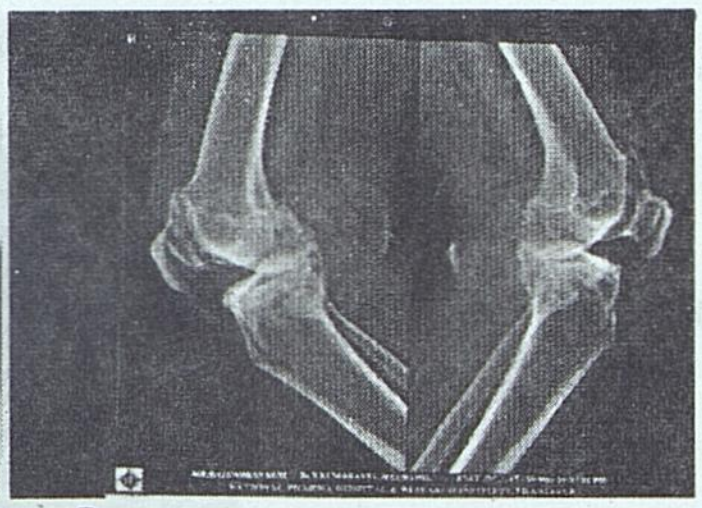

முழங்கால் மூட்டு சில் தேய்ந்துள்ள நிலை( patellar degeneration)

மூட்டு தேய்மானம் என்பது அதிக உடல் எடையால் நேர்வது என்பது தான் உண்மை. அதிகஉடல் பருமன் காரணமாக நிற்கையில் உடலின் எடையானது Mechanical axis. எனும் உடலியந்திர நேர்கோட்டின் வழியாக செல்லும். இந்த நேர்கோடானது இடுப்பு மூட்டின் மத்தியில் இருந்து கணுக்கால் மூட்டின் நடுவே செல்லும். நன்றாகஉள்ள தேயாத மூட்டுகளில் இந்த (நேர்கோடு முழங்கால் மூட்டின் நடுவே செல்லும். (படம்)

ஆனால் மூட்டு தேய்ந்தநிலையில், இதுமூட்டின் உட்புறம் சென்றுவிடும். இது தேய்மானம் மற்றும் கால் கோணல் நிலையில்தான் ஏற்படும். முழங்கால் மூட்டின் பகுதிகள் உட்புற மூட்டு அறை( Medial joint compartment) வெளிப்புற மூட்டு அறை (Lateral joint compartment) என்று இரு அறைகளாக உள்ளன. உடல் எடை அதிகமாக ஆகஆக மூட்டின் உள்புற அறை குறுகலாகி கெண்டைக்கால் உட்புறம் வளையும். இது கால் வளைந்த நிலையை ஏற்படுத்துகின்றது. இப்போது மூட்டு நேர்கோட்டில் இருந்து உட்புறம் சென்றுவிடுகின்றது. இது Mechanical axisDeviation என்றுஅழைக்கப்படுகின்றது.

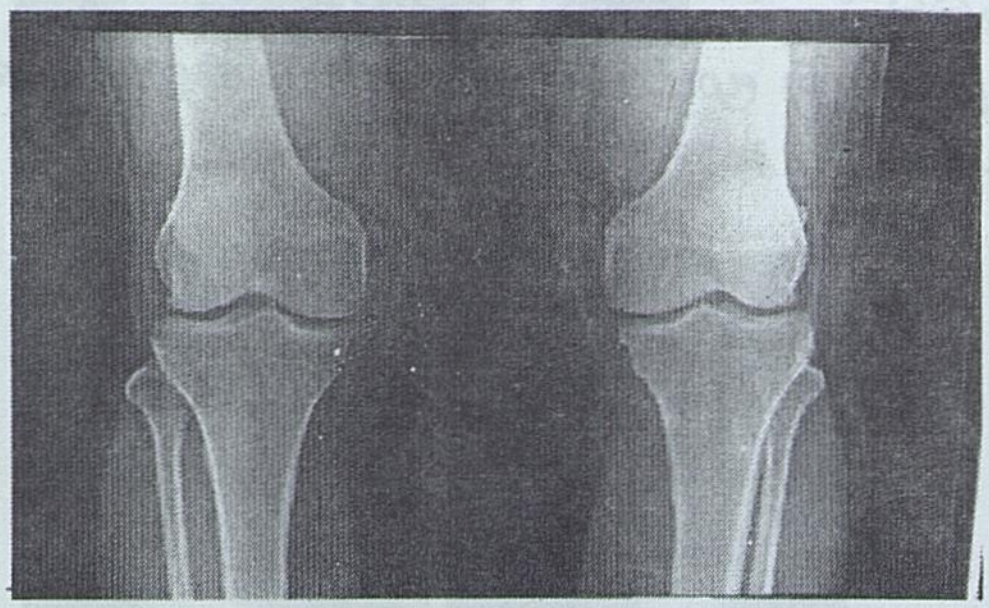

மிக சிறிய அளவு மூட்டு தேய்மானம்.-Almost equall medial and lateral compartment

சுமாரான மூட்டு தேய்மானம் உள்ளஅறை வெளிஅறையை உள் அறை விட குறைந்துள்ளது. Mild reduction in medial compartment

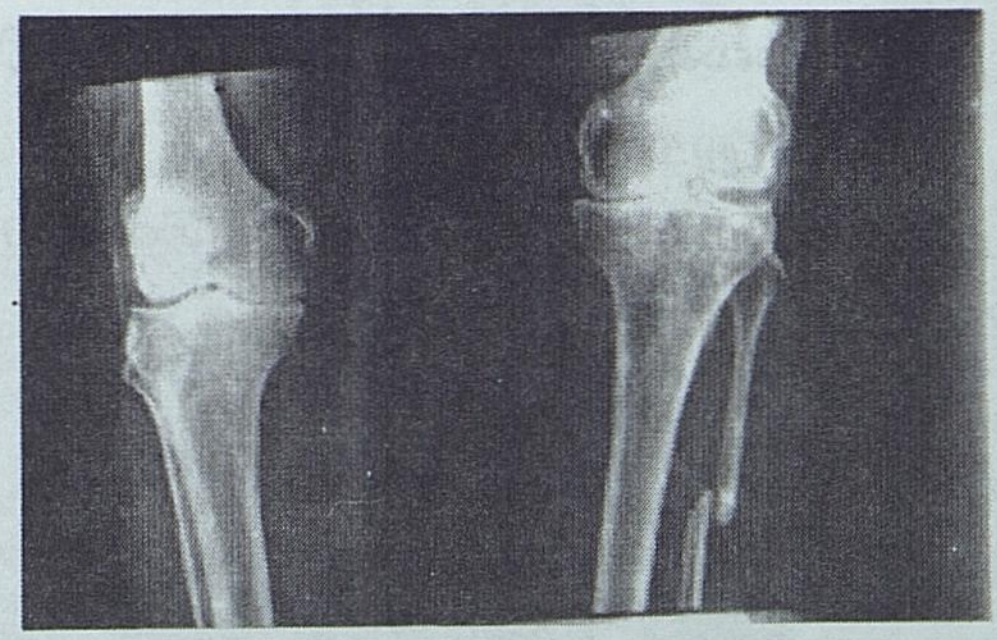

மிகவும் அதிகமானமூட்டு தேய்மானம்

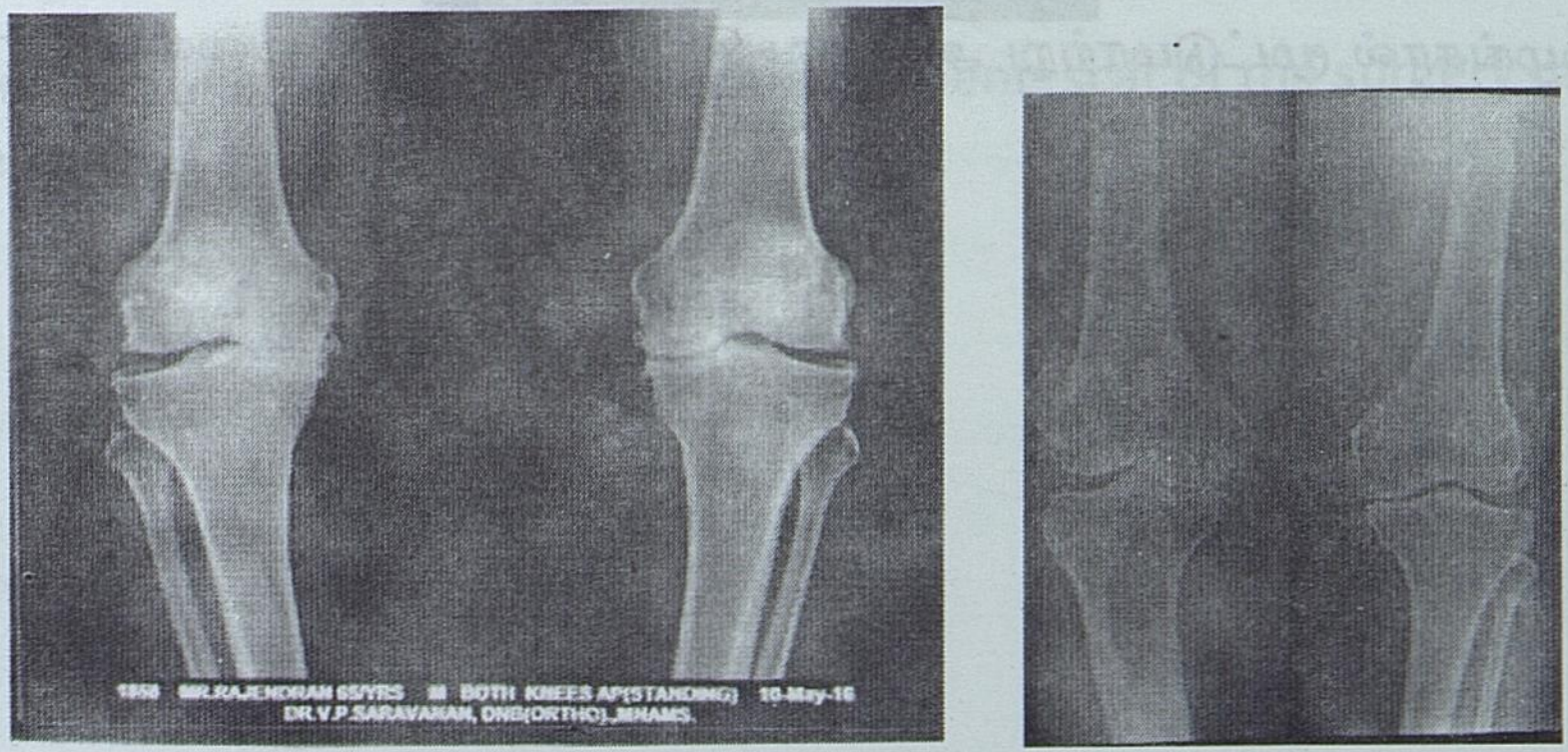


Severe degereration- உள் மூட்டு தேய்மானம் அதிகமாக உள்ளது.

இதை மேலும் சரிசெய்யாவிடில், அந்த மனிதர் நடக்கும்போது, காலை ஊன்றும் பக்கம் சாய்ந்துசாய்ந்து நடந்துசெல்ல நேரிடும்.

இதற்கானசரியான அணுகுமுறை கீழ்க்கண்டவாறு

1. சரியான உணவு பழக்கங்களால் உடல் எடையைக் குறைத்தல்

2. தொடை தசைநார்களை வலுவாக்கும் உடற்பயிற்சி செய்தல்

3. உணவருந்தும் போதோ, தொழும் போதோ தரையில் உட்காராமல் இருத்தல்

4. மலம் கழிக்கதரையில் உட்காராமல் இருத்தல். இவற்றாலும் சரிவரநடக்க முடியவில்லை என்றால் மூட்டு மாற்றுதல் சரியானசிகிச்சை முறை ஆகும்.

இந்த முறையில் மூட்டு அறுவைமூலம் திறக்கப்பட்டு மூட்டின் சேதமடைந்த பரப்புகள் வெட்டி செதுக்கப்பட்டு உலோகத்தால் ஆன செயற்கை மூட்டை என்றும் பசை கொண்டு இணைத்து விடுவார்கள். இவ்வாறு தொடை எலும்பின் கீழ் பரப்பையும் கெண்டைக்கால் எலும்பின் மேல் பரப்பையும் மாற்றிவிடுவது உண்டு. இதன் நடுவே ஒரு பாலிமரினால் ஆன 'insert'ஐ நுழைத்து, செயற்கை மூட்டுஅசைவின் அதிர்வுகளைக் குறைத்து விடுவதும் உண்டு. இவ்வாறுமாற்றிய மூட்டை சரிவரஉபயோகித்தால் பல வருடங்கள் தாண்டிஅது நன்றாக உழைக்கும் என்பதில் ஐயமில்லை.

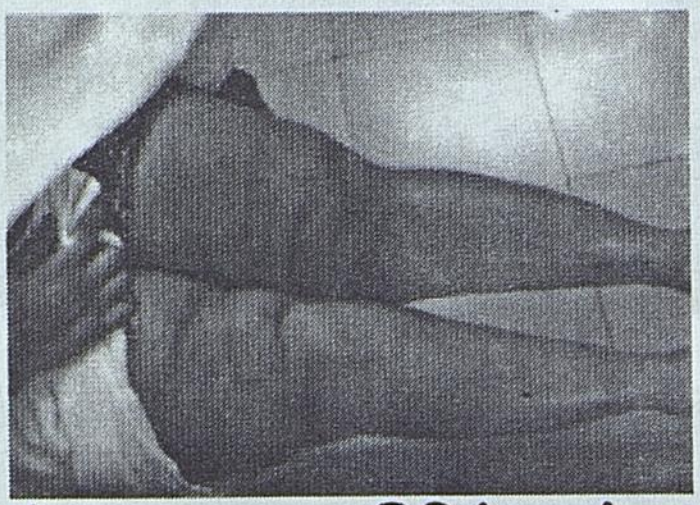

முழு-முழங்கால் மூட்டுமாற்று அறுவை சிகிச்சைக்கு பின் வளைவுகள் சரியான கால்.

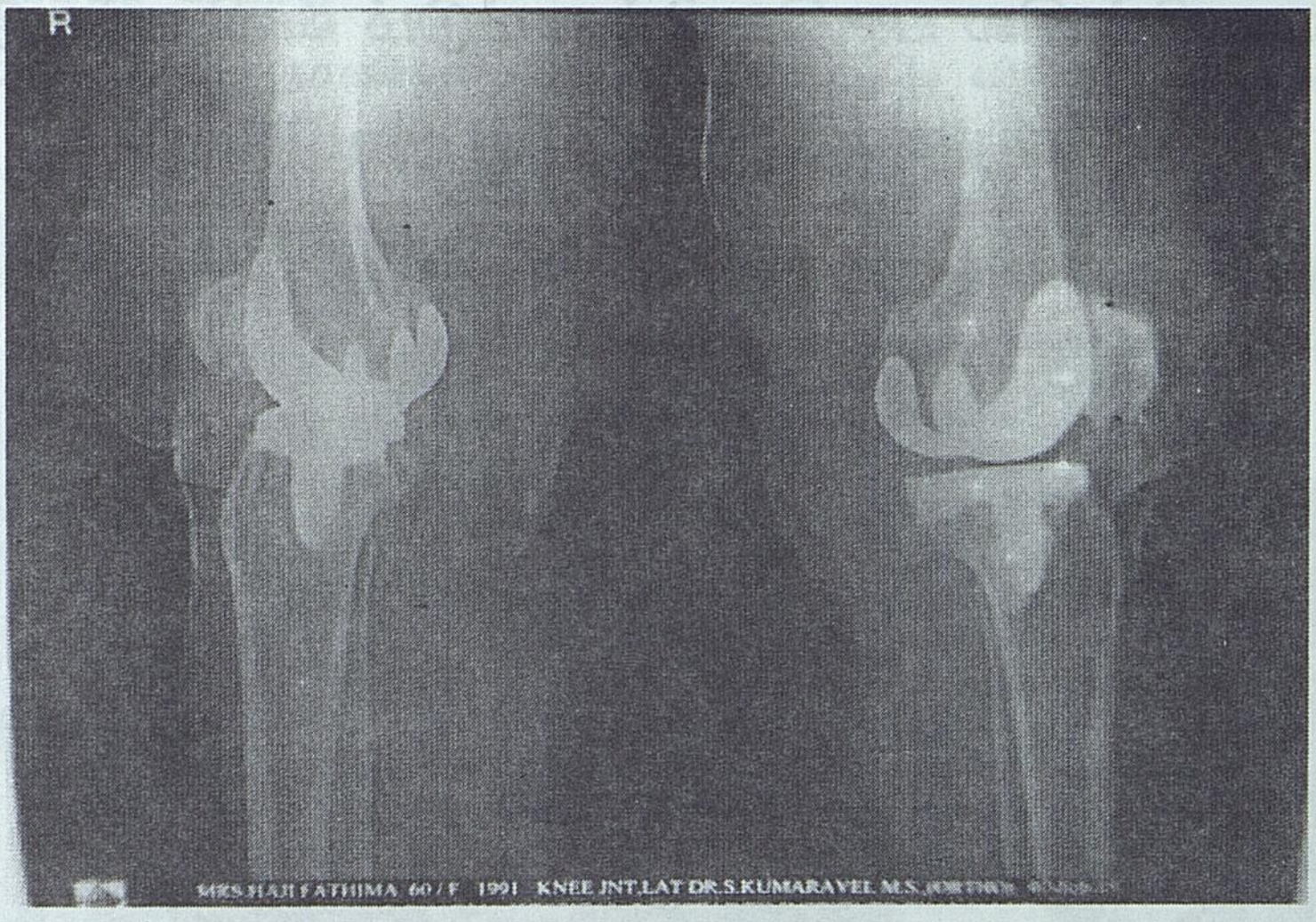


முழு-முழங்கால் மூட்டுமாற்று அறுவை சிகிச்சை.

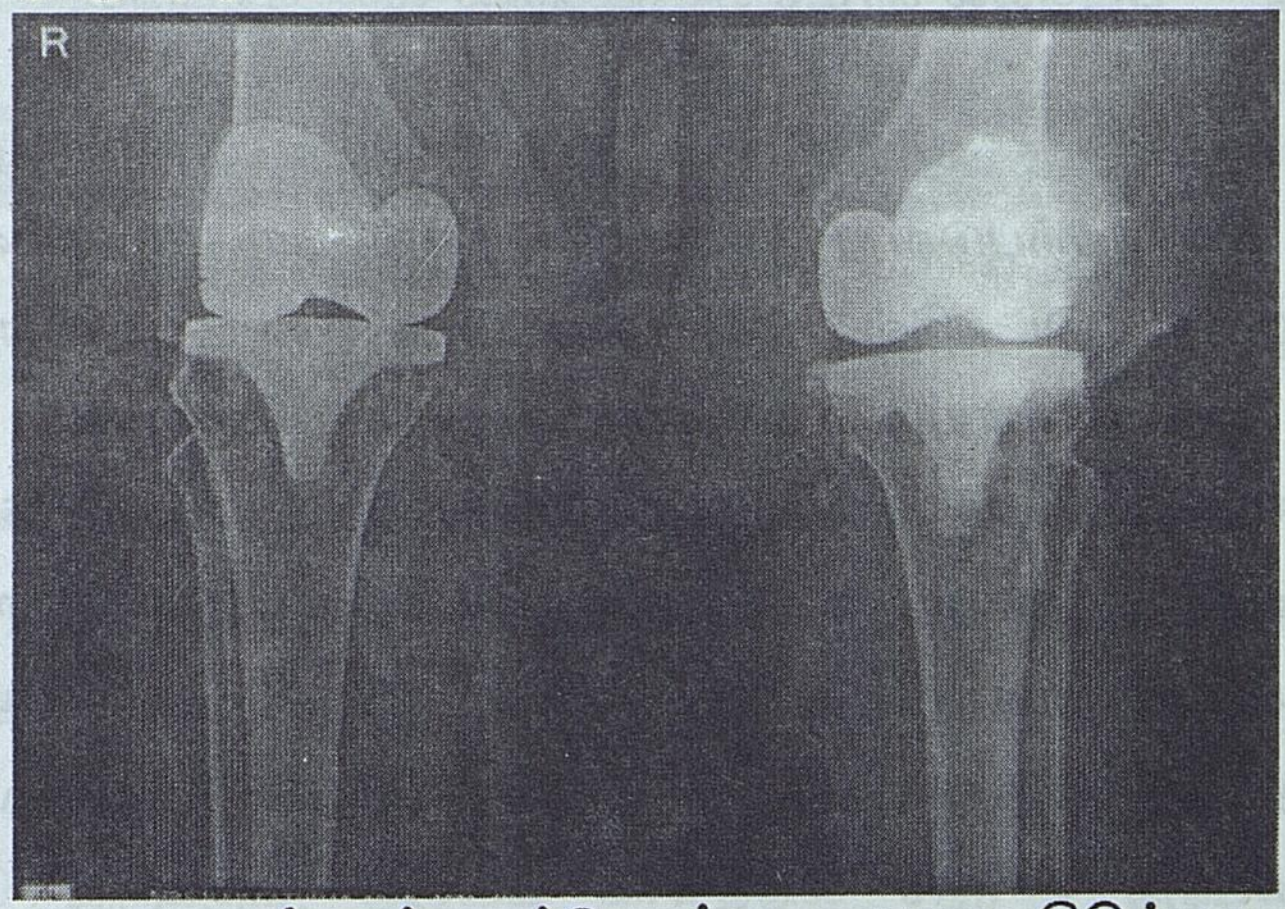


முழு-முழங்கால் மூட்டுமாற்று அறுவை சிகிச்சை.

The corrected state after surgery in the same patient- scar of the surgery can be seen in both the knees.

# 11. வடலில் சில பகுதிகளில் மட்டும் வலி ஏற்படுத்தும் நோய்கள் ( Regional condition)

**1.Tennis elbow** டென்னிஸ் முழங்கை மூட்டு வலி

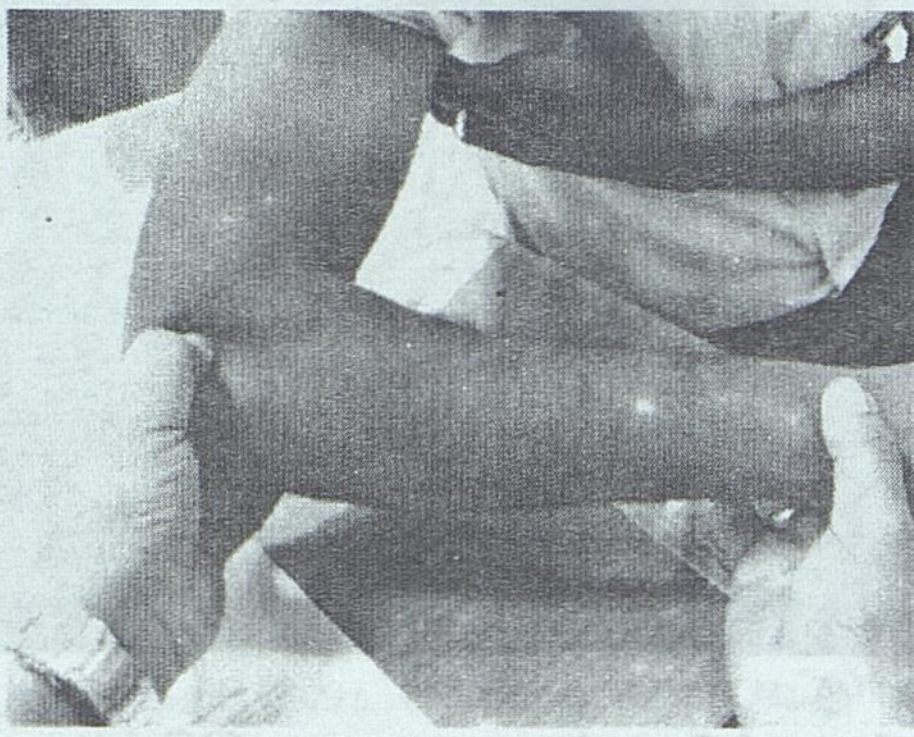

படத்தில் காட்டிய இடத்தில் வலி ஏற்படும்.

நன்றாக இருக்கும் ஒரு நபருக்கு படத்தில் காட்டியபடி முழங்கை மூட்டின் பக்கவாட்டில் வலி ஏற்படுவது டென்னிஸ் எல்போ- "முழங்கை மூட்டுவலி" எனப்படும். இந்த இடத்தில், முழங்கை மூட்டின் பக்கவாட்டு எழும்பில் இருந்துதான் விரல்களையும் மணிக்கட்டையும் நோயாளி மேல் நோக்கி நிமிர்த்தும் தசைகள் ஆரம்பிக்கும் . இந்த இடத்தில் தசைநார்கள் கிழிந்து வலி ஏற்படலாம். அல்லது ஜவ்வுகள் வீங்கும் ரூமடாய்டு வியாதிகளை (Rheumatoid) போன்ற வியாதிகளிலும் குதிங்கால் வலி ஏற்படுதல் போல வலி ஏற்படலாம். இப்படி வலி வரும்போது பெரியவர்கள் சிறு பொருள்களை கூட தூக்க முடியாது.

முழங்கை முட்டிகள் பக்கவாட்டில் தொடுவலி இருக்கும். முழங்கை மூட்டின் அசைவு நன்றாக இருக்கும். கை விரல்கள் மற்றும் மணிக்கட்டைப் பிடித்து கீழ்நோக்கி மடக்கினால் முழங்கை வலி ஏற்படலாம். இப்படி கீழ்நோக்கி மடக்கி வைத்துக்கொண்டு முழங்கை மூட்டை நீட்டினால் வலி மேலும் அதிகமாகும். வலி இருக்கும் இடத்தில் அல்ட்ரா சவுண்டு ஒத்தடம், மற்றும் LLLTMassage வைக்கலாம். வலி சரியாகவிட்டால் அந்த இடத்தில் ஹைட்ரோ கார்டிஸோன் ஊசி போடலாம். இதற்கும் சரியாக விட்டால், அறுவைசிகிச்சையில் அந்த தசைகளை எலும்பில் இருந்து உறித்து விடுவது வலியைக் குறைக்கும்.

2.டிகொர்வெய்ண் வியாதி

கட்டை விரலின் தசை நாண்கள் மணிக்கட்டு அருகே வீங்கும் வியாதி(Dequervain disease)

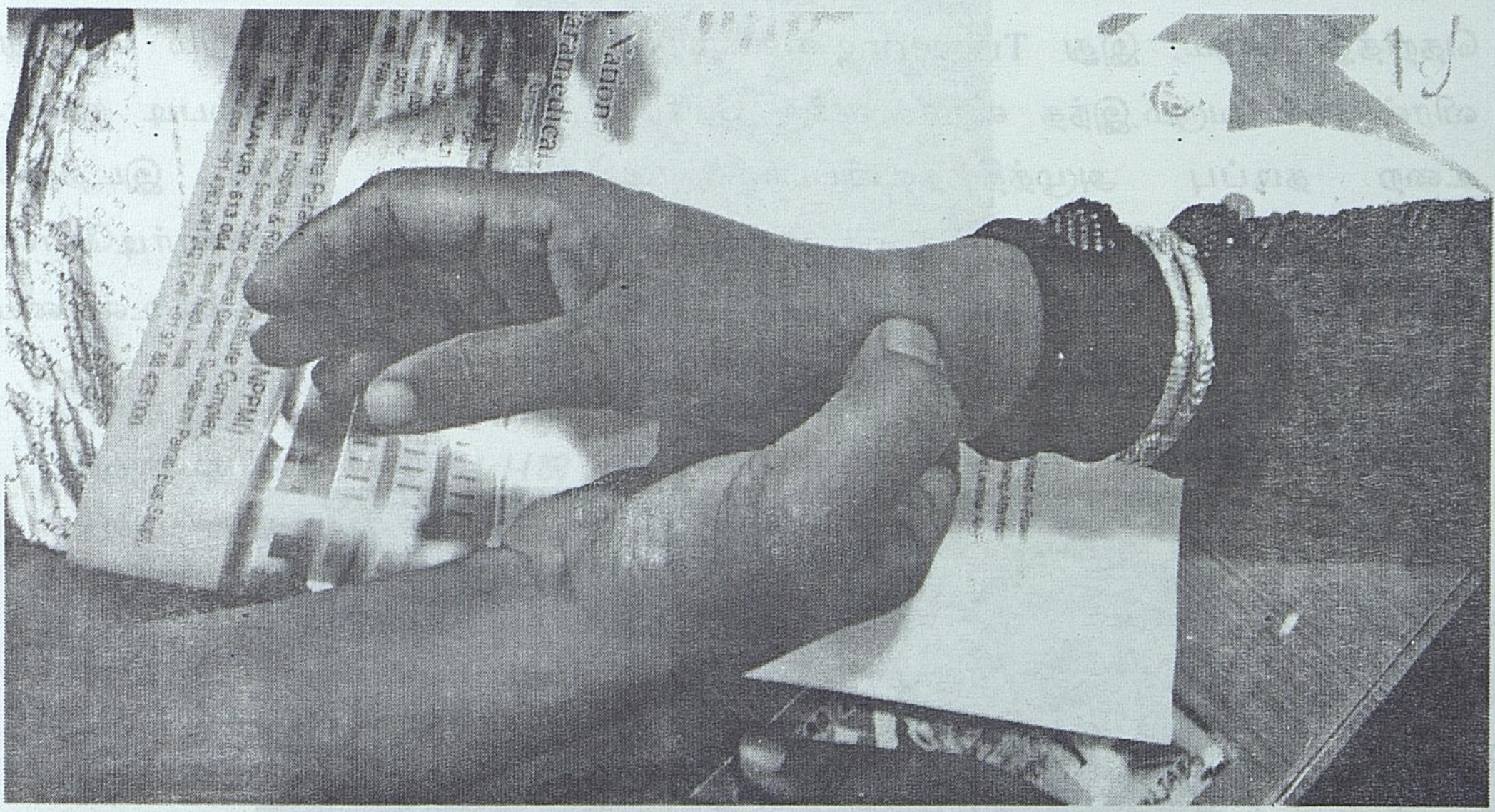


படத்தில் காட்டிய இடத்தில் வலி ஏற்படும்.

கட்டை விரலை அகட்டும் மற்றும் நீட்டும் இரண்டு நாண்களின் உறை (EPB and APL-tendons' Tendon sheath ) வீங்கி அந்த இரண்டு நாண்களின் அசைவைக் குறைத்தும், மீறி அசைக்கப்பட்டால் மிகவும் வலி ஏற்படுத்தியும் விடும். படத்தில் காட்டியபடி கட்டை விரலை ஒட்டிய மணிக்கட்டின் பக்கவாட்டுப் பகுதியில் வலி இருக்கும். ஆரம்ப காலத்தில் சிறு - தடுப்பை ( SPLINT) அணிந்தாலே வலி குறைந்து வீக்கமும் குறையலாம். வலி இருக்கும் இடத்தில் அல்ட்ரா சவுண்டு ஒத்தடம், மற்றும் LLLTMassage வைக்கலாம். அவ்வாறு வலி குறையாவிட்டால், அந்த இடத்தில் ஐட்ரோகார்டிஸோன் ஊசி போடலாம். இதன் பின்னரும் அதிகமாக வலித்தால் - அந்த நாண்- உறையை அறுவையில் விடுவிக்கலாம். ( Decompression)

### 3. Trigger finger: லகான் போன்ற விரல்

இந்த நிலையில் கைவிரல்கள் மடக்கி நீட்டுகையில் பட்டென்று தெறித்து நீளும்.மீண்டும்மடக்குவது கடினமாக இருக்கும் கை விரல்களை மடக்கும்

நாண்கள் ( Flexer tondon) கை விரல்களுக்குள் நுழையும் இடத்தில் நாண் உறை வீக்கம் அடைந்து - கையை மடக்குவது கடினமாக இருக்கும். அதை மீறி மடக்கி விடும்போது மடங்கி விடும், பிறகு இதை நீட்டும் போதுதான் மேற்படி முறையில் தெறித்து நீளும். இது Triggering எனப்படும்.இது நடுவிரல் மற்றும் மோதிர விரல்களில் வரும்.இந்த விரல்களுக்கு நேரே உள்ளங்கையில் மேற்படி நாண்-உறை தடிப்பு அழுத்தித்தடவிப்பார்த்தால் தெரியும். அந்த இடத்தில் அழுத்தினால் வலி இருக்கும்(Tenderness).அந்த இடத்தில் ஐட்ரோகார்டிசோன் ஊசி போடலாம். இதன் பின்னரும் அதிகமாக வலித்தால் அந்த நாண்- உறையை அறுவையில் விடுவிக்கலாம். (Decompession)

மடங்கி உள்ள மோதிரவிரல்.

**4.Periarthritis தோள் ஜவ்வு சுருக்கம்**

இது நடுத்தரவயதுள்ள பெண்கள் தோளில் வலி எடுத்து அவர்கள் அவதிப்படும் ஒரு நோய்.இதில் தோளில் இருந்து கைப்புஜம் வரை வலி இருக்கலாம் இது நீரிழிவு நோயிலும், மாரடைப்பு நோய் உள்ளவர்களுக்கும் அதிகம் வரலாம்.தோளின் மீது முன்புறம் அழுத்தினால் மிகவும் வலி ஏற்படும். தோளை அகட்டுவதிலும் வெளிப்புறம் உருட்டுவதிலும் சிரமம் இருக்கும். தோளின் அனைத்து அசைவுகளும் குறைந்து விட்டால் அதற்கு பெயர் “உறைந்துவிட்ட தோள்” ( frozen shoulder).

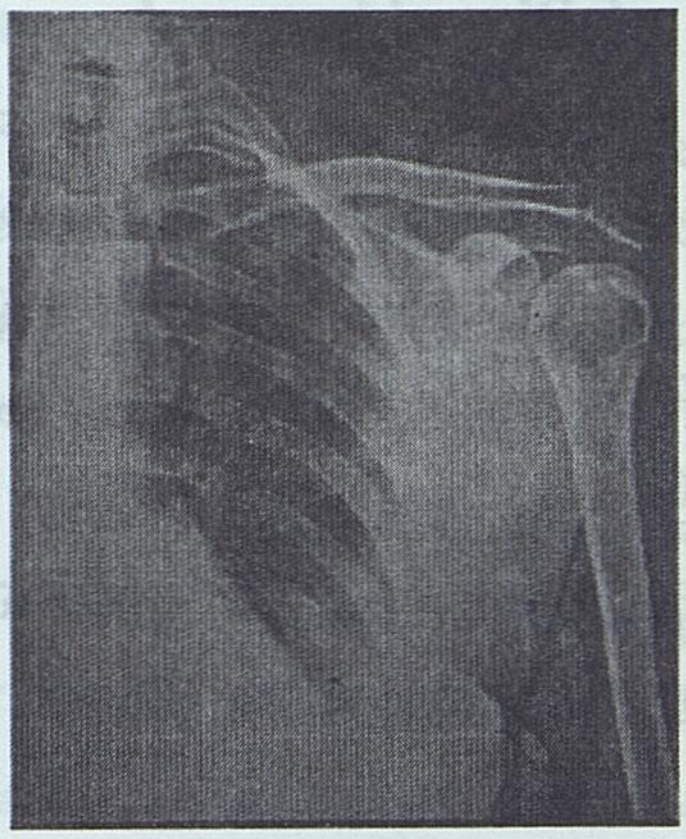

தோள்பட்டை எழும்பு-புஜ எழும்பின்நடுவே இடைவெளி குறைந்துள்ளது.

இவர்களது தோளின் ஊடுகதிர்படங்களில்(X-rays) தோள்பட்டை எழும்பு மற்றும் புஜ எழும்பின் நடுவே உள்ள இடைவெளி குறைந்துவிடலாம். இவர்களுக்கு வலி நிவராணிகள் மெழுகு ஒத்தடம் மற்றும் தோளை அசைத்து விடவேண்டும். வலி குறையாவிட்டால் தோளின் வலி உண்டாகும் இடத்தில் - ஐட்ரோகார்டிசோன் மருந்து செலுத்தியும் மற்றும் மயக்கம் கொடுத்து தோளை அசைத்தும் விடலாம்.(manipulation under anesthesia)

### 5.கீழ்குதிகால் வலி

கீழ்குதிகால் வலி என்பது 30 வயதுக்கு மேற்பட்ட பெண்களுக்கு வரும் வலியாகும்.காலையில் படுக்கையில் இருந்து எழுந்தவுடன் நோயாளி காலைக் கீழே வைக்கும்போதுதான் குதிகாலின் கீழ்ப்பகுதியில் படத்தில் காட்டிய இடத்தில் உயிர்போகும் அளவுக்கு வலி இருக்கும்.



படத்தில் காட்டிய இடத்தில் வலி ஏற்படும்.

நடக்க ஆரம்பித்தவுடன்சிறிது சிறிதாக வலி குறைவாக இருக்கும். சில பேர்களின் ஊடுகதிர்படங்களில் சிறு தார்க்குச்சி போன்ற அமைப்பு இருக்கலாம். ஆனால் அதற்கும் இந்த வலிக்கும் தொடர்பு இல்லை. அந்த இடத்தில் இரவில் அல்லது ஓய்வாக இருக்கும் போது நீர் கோர்ப்பதால் அது நடக்கும் போது நீரின் அழுத்தம் காரணமாக வலி ஏற்படுகின்றது. பின்பு நடக்க நடக்க அந்த நீர் பரவி வலி குறைவாகிறது.இந்த நபர்களுக்கு முதலில் காலைக் கீழே வைக்கும் போது ஏற்படும் வலி படிப்படியாக குறைந்துவிடும்

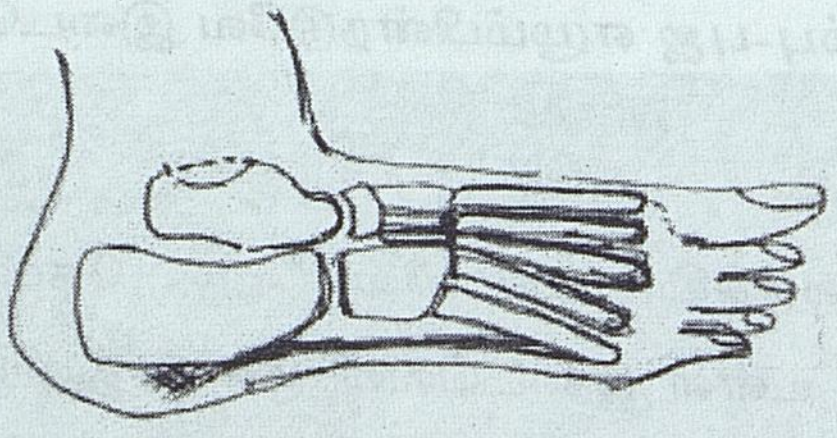

குதிகாலின் கீழ்ப்பகுதியில் ,இரவில் நீர் கோர்ப்பதால் - எழுந்து நடக்கும் போது அந்த நீரின் அழுத்தம் காரணமாக வலி ஏற்படுகின்றது.

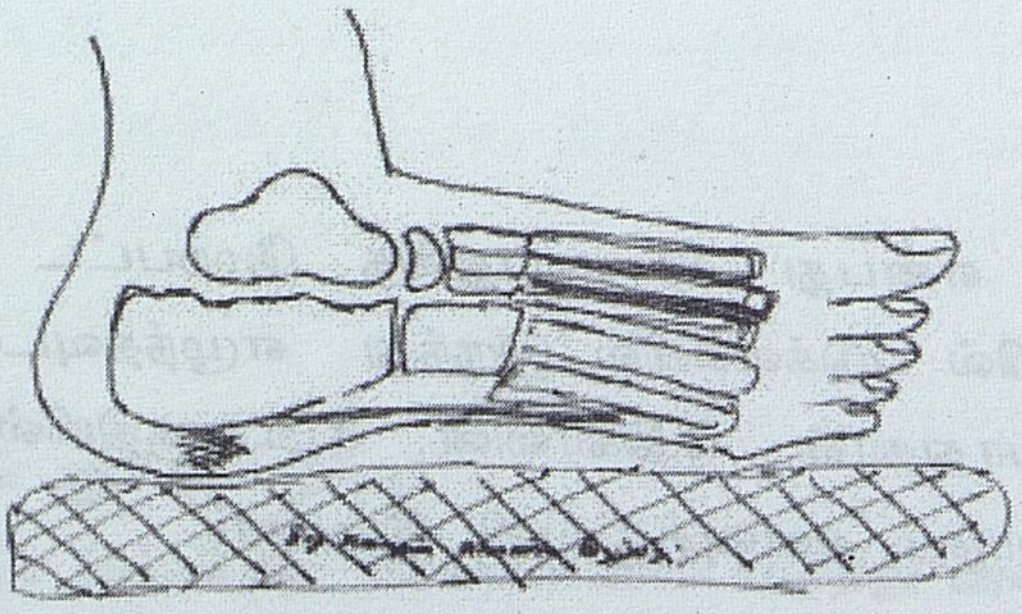

மென்மையான செருப்பு அணிவதால்,. குதிகாலின் கீழ்ப்பகுதியில் வலி குறையலாம். வலி இருக்கும் இடத்தில் அல்ட்ரா சவுண்டு ஒத்தடம், மற்றும் LLLTMassage வைக்கலாம். அவ்வாறு வலி குறையாவிட்டால், அந்த இடத்தில் ஐட்ரோகார்டிஸோன் ஊசி போடலாம்.

## 6. பின் குதிகால்வலி (Retro calcanceal bursitis)

இது 30 முதல் 50 வயது வரை உள்ள ஆண்/பெண் இருபாலருக்கும் வரும். வலி குதிகாலின் பின்புறம் இருக்கும். நடக்கும்போதோ, படி ஏறும்போதோ வலி இருக்கும். எனவே வெறும் வலி மருந்துகளால் வலிகுறையாது. முக்கியமாக Shoes(காலணி) அணிவதால் வலி அதிகமாகும்.ஊடுகதிர் படங்களில்(X-rays) புது எலும்பு முளைத்தல் மற்றும் (T.A.)கெண்டைக்கால் குதிகால்எலும்பில் இணைவதற்கு முன்பே உள்ள ஒரு உருண்டையான எலும்பு தடித்து நோயாளி கால்பாதத்தை மேல் நோக்கி தூக்கும்போது அந்த தடித்த எலும்பு (TA)கெண்டைக்கால் நாணைக் குத்தி வலி ஏற்படுத்தும்.

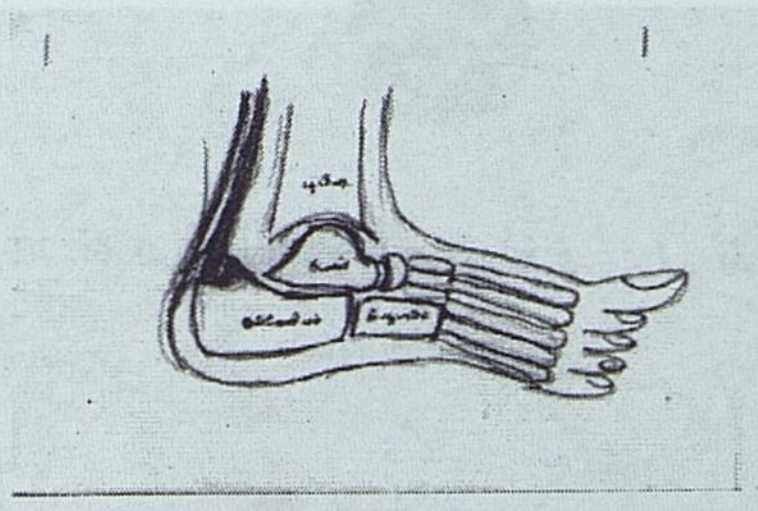

கெண்டைகால் நாணைக்குத்தும் பின்புற குதிக்கால் எலும்பு

இவர்களுக்கு R.A என்ற காரணிமற்றும் ESRஅதிகமாக இருக்கும். இரத்தத்தில்சர்க்கரைஅதிகமாக இருக்கலாம். ஒத்தடம், வலி நீக்கிகள் மற்றும் படத்தில் காட்டியபடி குதி உயரமான செருப்பு அணிவதால்,நாணைக்குத்தும் எலும்புவிலகிவலி குறையலாம்

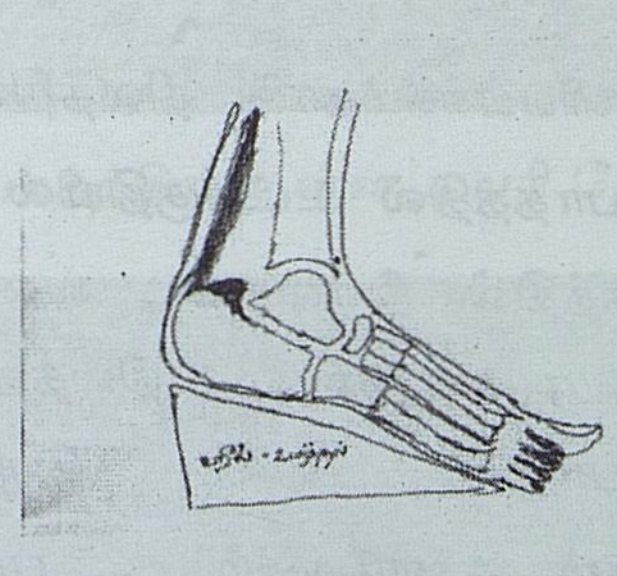

குதி உயரமான செருப்பு அணிவதால் முள் போன்ற அமைப்பு முன்புறம் சென்று வலியைக் குறைத்துவிடும்.

இங்கே Hydrocortisone எனும் ஊசி போடக் கூடாது.மிகவும் வலிஅதிகமானால் குத்தும் எலும்பை அறுவை சிகிச்சை மூலம் அகற்றி விட வேண்டும்.

## 7.தட்டையான பாதம்

**தட்டையான பாதம் என்றால் என்ன? கூடுதலான நேவிக்குலா எலும்பு என்றால் என்ன?**

சாதாரணமாக படத்தில் பாதத்தில் வண்ணம் உள்ள இடம் தான் நிலத்தில் பதியும்

தட்டையான பாதம் உள்ளவர்களுக்கு படத்தில் வண்ணம் உள்ள இடம் நிலத்தில் பதியும்

சாதாரணமாக பாதத்தின் வெளிப்பக்கம்தான் நிலத்தில் பதியும். சாதாரணமாக நேவிக்குலா என்ற எலும்பு பாதத்தில் உட்பகுதியில் இருக்கும். தட்டையான பாதம் உள்ளவர்களுக்கு பாதத்தில் நீள்வாட்ட வளைவு குறைந்து படத்தில் வண்ணம் உள்ள பாதம் முழுவதும் நிலத்தில் பதியும். பாதத்தின் உட்பகுதியில்தான் பெரும்பாலும் வலி இருக்கும். சிலசமயங்களில் வெளிப்பக்கமும் வலி இருக்கும். ஊடுகதிர் படங்களில்(X-rays) மேற்படி நேவிக்குலா எலும்பின் அருகில் கூடுதலான நேவிக்குலா என்ற ஒரு உபரிபாத எலும்பு இருக்கும்.. இது ஒரு விதைபோல் இருக்கும். இது தட்டையானபாதம் உள்ளவர்களுக்கு உபரியாக இருக்கும்.

பாதத்தில் நீள்வாட்ட வளைவு உள்ள இடத்தில் ஒரு தாங்கும் அமைப்பு (medial arch support )பொருத்தி,அதில் இந்த தட்டையான பாத அமைப்பு உள்ளவர்கள்நடப்பதால் வலி குறையும். மேலும் கால் விரல்களை கீழ்நோக்கி நன்கு மடக்கிபயிற்சி காலைபிரண்டுவது போல் செய்வதால் (intrinsic exercises) பாதத்தின் குறுதசைகள் உறுதியாகி வலியைக் குறைத்து விடும். பாதத்தில் வளைவுகளை உருவாக்கும்-அமைப்பும்( medial arch support) வலியைக் குறைத்து விடும்.

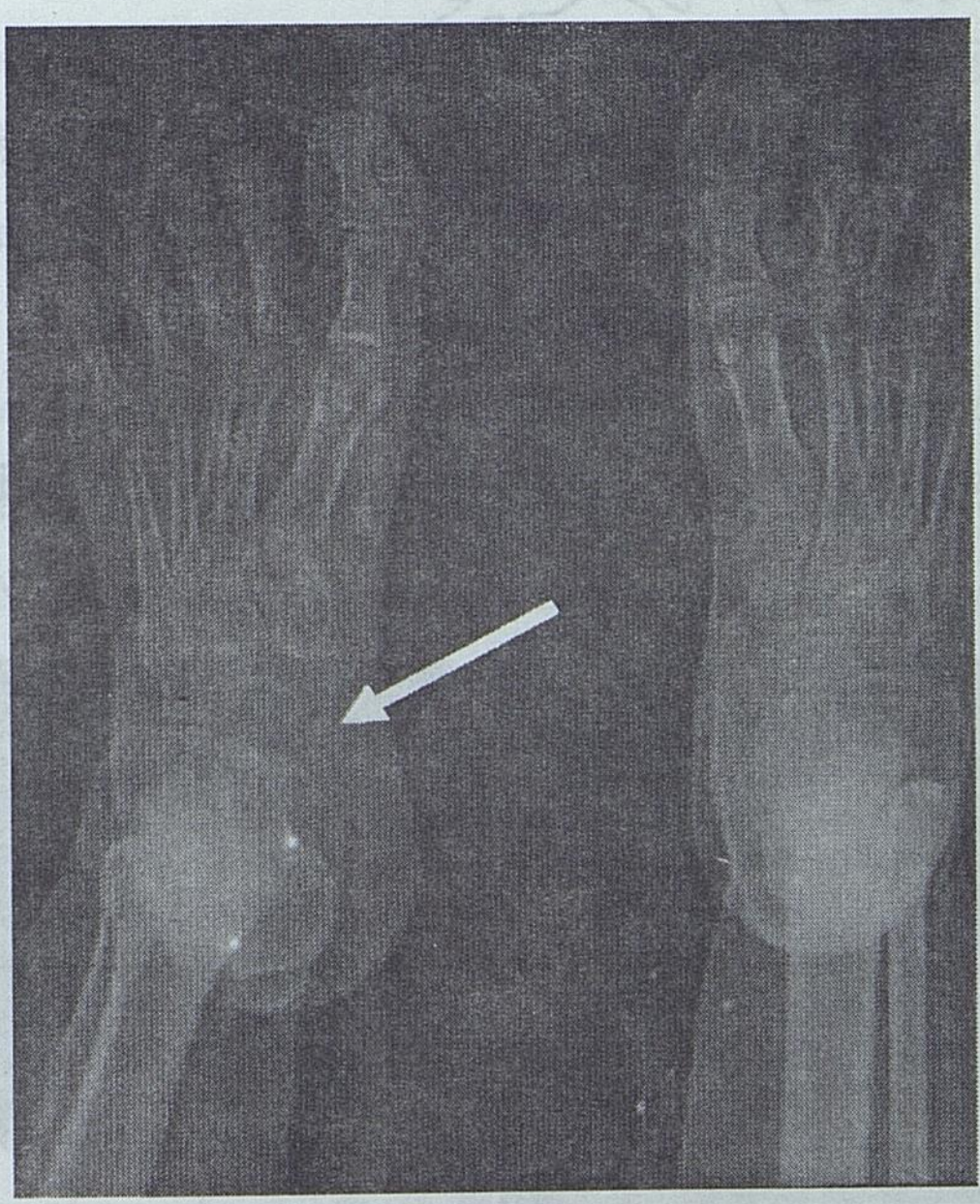

தட்டையான பாதத்தில் உள்ள உபரி நேவிக்குலார் எலும்பு

தட்டையான பாதம்.

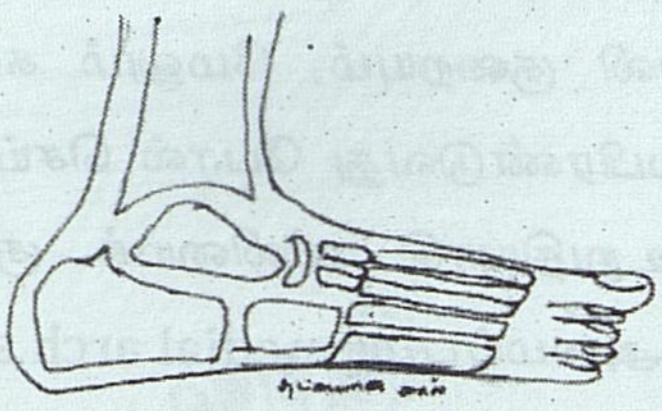

தட்டையான கால்

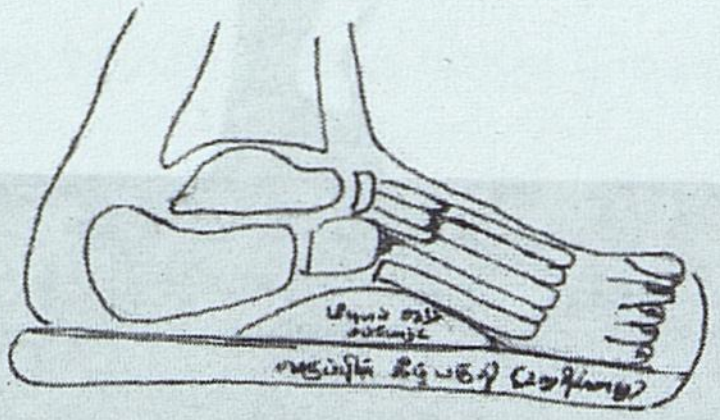

நீள்வாட்ட வளைவுகளை உருவாக்கும்-அமைப்பு medial arch support

படத்தில்காட்டியவாறு காலை பிரண்டினால் வலி குறையும்.

# 12.இரத்தஓட்டம் பாதித்ததால் ஏற்பட்ட எலும்பு செல் இறப்பு

எலும்பு சிறு அறைகளாக பிரிக்கப்படுகின்றது. ஒவ்வொரு அறையும் விரிவடைய முடியாது.ஒரே கொள்ளளவுடன் இருக்கும். இரத்த அழுத்தம் காக்கும் கிளை தமனியில் இருந்து எலும்புஅறைக்குள் சென்று அங்குள்ள சிறு மெல்லிய் இரத்த குழாய்கள் மூலம் அறைகளில் உள்ள செல்களை அடையும். பின் பிராணவாயு குறைந்த இரத்தம் கிளை சிரைவழியே வெளியேறும்.

பல்வேறு காரணங்களால் எலும்பு செல்களுக்கு(பிராண வாயு) உயிர்வளி செல்லாது போய்விட்டால் எலும்பு செல் இறப்பு ஏற்படும். இதனால் எலும்பின் அமைப்பு குலைந்து நொறுங்கி விடும். அதன் அருகே உள்ள மூட்டு சீர்குலைந்து போய் அதில் தேய்மானம் ஏற்படும்.

அதாவது சாராயம், ஸ்டீராய்டு மருந்துகள் போன்றவை. எலும்பு அறைகளில் உள்ள செல்களை வீங்கச் செய்து விடுகின்றன. இதனால் அறைகளின் மேலும் அழுத்தம் ஏற்படுவதால் நல்ல இரத்தம் தமனிகளில் இருந்து எலும்பு அறைக்குள் செல்வதில்லை.இதனால் பிராணவாயு எலும்பு அறைகளில் உள்ள செல்களுக்கு போகாமல் போய்விடும். இதனால் செல்கள் குறைந்தபிராணவாயு (O2) அழுத்தத்தால் மேலும் வீங்கி மிக அதிகமான அழுத்தத்தினை எலும்பு அறைகளில் ஏற்படுத்துகின்றன. இதனால் மேலும்மேலும் இரத்தம் உள்ளே செல்லாமல் எலும்பு செல்கள் இறக்க நேரிடுகிறது.எலும்பு ஏற்கனவே நாம் பார்த்ததுபோல் தொடர் மறு சீரமைப்பு என்றவகையில் புனரமைக்கப்படும். ஆனால் செல்களை இறந்தநிலையில் படிப்படியாகஅந்த எலும்பு வலுவிழக்கிறது. ஆழ்கடலில் மூழ்கும் நபர்கள் மேற்பரப்பு வரும்போது இரத்தத்தில் கரைந்திருந்த நைட்ரஜன் வாயுநிலைஅடைந்து குமிழிகளாக பயணித்து எலும்பை அடைந்து இரத்த ஓட்டத்தையும் குறைந்து மேற்படிநிலையை அடைய செய்யலாம்.

சிவப்பணுக்களில் ஹீமோகுளோபின் உள்ளது குறைந்த பிராணவாயு உள்ள நிலைகளில் ஹீமோகுளோபின் 'ஜெல்' போல ஆகி இரத்த சிவப்பணுக்கள் வளையாமல் செய்து (sickle cell anemia) அதனால் இரத்த ஓட்டம் பாதித்து மேற்படி நிலை நேரலாம்.

இந்தநிலை ஏவெஸ்குலர் - நெக்ரோசிஸ்(avascular necrosis) என்று அழைக்கப்படும். சிலசமயங்களில் எலும்பு முறிவாலும் இப்படி நேரலாம். எடை தாங்கும் எலும்பு பகுதியில் இவ்வாறு செல்க்ள்அழிய நேரிட்டால் அந்த இடம்

அப்படியே உள்வாங்கி மேற்பரப்பு சீரற்று போய் தேய்மானமும் அதனால் வலி ஏற்பட்டு நடக்க முடியாமல் தாங்கிநடக்கவும் நேரிடும்.

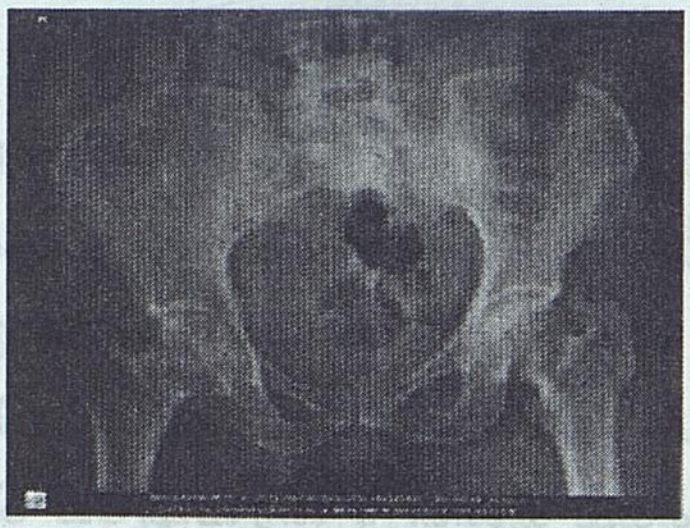

எக்ஸ்ரேயில் இடது இடுப்பு மூட்டு இடைவெளி குறைந்துள்ளது.(Left hip is narrowed)

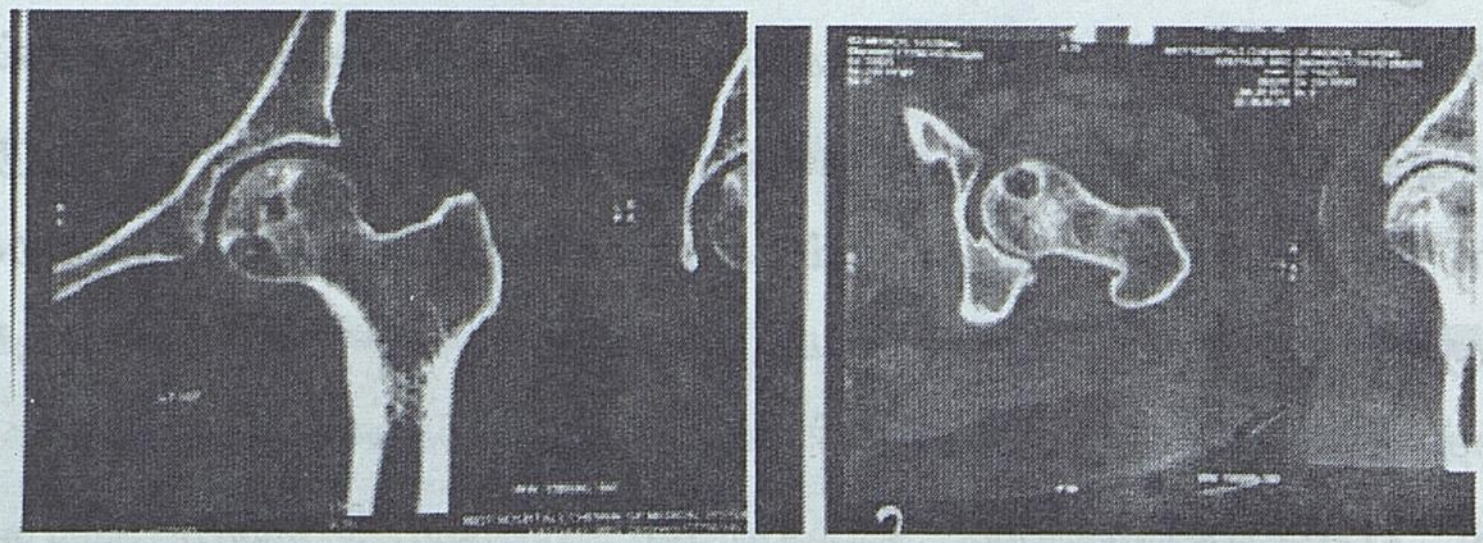

சி.டி. ஸ்கேனில் கூடு போல எலும்பு அரிப்பு ஏற்பட்டுள்ளது.

( Destruction in the left femur headin CT).

எம்.ஆர்.ஐ.யில் எலும்பு அரிப்பு தெளிவாக தெரிகிறது.

(Destruction in the left femur head in MRI)

டெக்னீசியம் ஸ்கேனில் இடது இடுப்பில் அதிகமான அளவு கதிர்வீச்சு பொருள் குறைந்துள்ளது-குறை இரத்த ஓட்டத்தை உறுதி செய்கிறது

Confirmation of lack of blood supply in left femur head in Tc 99 SCAN seen fom back

**இதற்கு என்ன தீர்வு?**

மேற்படி நிலையை உடனே கண்டுகொண்டு அந்தகாரணியைநிறுத்த வேண்டும்.அந்தஅதிக அறைஅழுத்தம்(compartment pressure)உள்ள இடத்தை அறுவைமூலம் விடுவித்தல் தான் முதல் படி. ஆனால் மேற்படி முறை எலும்பின் மேற்புறம் தட்டையாகாதநிலையில் தான் பயனளிக்கும் மேலும், அந்தவகைகூட முதலில் குறைந்து பிற்காலத்தில் தேயவும்வாய்ப்புள்ளது. தட்டையாகி தேய்ந்துவிட்டநிலையில் மூட்டு மாற்றுஅறுவை சிகிச்சைதான் தீர்வு.

மேற்படி எலும்பு அரிப்புக்கு முழு மூட்டு மாற்று அறுவை சிகிச்சை செய்யப்பட்டுள்ளது.

சுருக்கமாகக் கூறினால் எலும்பில் ஏற்படும் விரிவடையா அறை நிலை (குறை இரத்த ஓட்ட எலும்பு சிதைவு) ஸ்டீராய்டு மருந்துகள் உட்கொள்வது. தவிர ஆழ்கடல் நீந்துவது போன்றவையால் ஏற்படும். இந்த காரணங்களால் எலும்புக்குள் உள்ள அறைகளின் கொழுப்பு செல்கள் வீக்கம் அடைகின்றன. இதன் விளைவாக கொழுப்பு செல்களின் ஊடேஉள்ள இரத்த நாளங்கள் அழுத்தப்பட்டு மேலும் இரத்தஓட்டம் பாதிக்கப்படுகின்றது. இதனால் மேலும் கொழுப்பு செல்கள் வீக்கம் அடைகின்றன. இதனால் மேலும் இரத்தஓட்டம் பாதிப்பு அடைகின்றது. இதனால் மெல்ல மெல்ல எலும்பு செல்களின் இறப்பு நேர்கின்றது. இதனால் எலும்பின் அமைப்பு சிதைந்து அந்தஇடத்தின் மேற்பரப்பில் பள்ளம் விழுகின்றது, இது முதன்முதலில் எம். ஆர்.ஐ. யில் (72 மணி நேரத்தில் )தெரிகின்றது.

முதலில் சிறிது உளுத்து போன நிலை -இதுமுதல் நிலை) ,

பிறகு மேற்பரப்பு மாறாமல் இருக்கும் - இது இரண்டாம்நிலை.

பிறகு சிறிது பள்ளம் விழு ம் - இது மூன்றாம்நிலை .

பிறகு மூட்டின் பெரும்பகுதி பரப்பு பாதிப்படையும் - இது நான்காம் நிலை.

மூன்றாம் மற்றும் நான்காம் நிலையில் பாதிக்கப்பட்ட எலும்பின்மீது அசையும் பக்கத்து எலும்பையும் பாதிக்கும். முதல்நிலை மற்றும் இரண்டாம் நிலைக்கு எலும்பை பாதுகாக்கும் அறுவைகளை அதாவது அழுத்தத்தை விடுவிக்கும் அறுவை (decompression) பலனளிக்கலாம். ஆனால் இந்த அறுவை பலனளிக்காமல் தேய்மானம் மற்றும் வலிஏற்பட்டு பிற்காலத்தில் மூட்டு மாற்றம் தேவைப்படலாம்.மூன்றாம் மற்றும் நான்காம் நிலைகளில் மூட்டு மாற்றம் தான் தேவைப்படும்.

# 13.எலும்பில் ஏற்படும் கிருமித்தொற்று. OSTEOMYELITIS

எலும்பு தொற்றுநோய் என்றால் என்ன?

எலும்பு தொற்றுநோய் 2 வகைப்படும்.

1.மிகக் கடுமையாக உடனடியாக ஏற்படும் எலும்பு மஜ்ஜை கிருமித்தொற்று (Acute Osteomyelitis) .

2.மிக மெதுவாக வரும் எலும்பு மற்றும் மஜ்ஜை கிருமித் தொற்று (Chronic Osteomyelitis)

## எலும்பில் கிருமி வருவது எப்போது? எப்படி?

தோல் கிருமித்தொற்று, நடுக்காதில் சீழ், டான்சில் தொற்று (தொண்டையில் நிணநீர் சுரப்பி போன்றது டான்சில்) போன்றவைகளில் இருந்து இரத்தத்தில் கிருமிகள் ஊடுருவும். எப்படி எலும்பில் சில பகுதிகளில் மட்டும் எலும்பு தொற்று ஏற்படுகிறது?

மெட்டாபைசிஸ் என்ற - மூட்டின் அருகில் உள்ள எலும்புப்பகுதியில் உள்ள இரத்த குழாய்கள் - கொண்டை ஊசி வளைவு போல் இருக்கும்

கொண்டைஊசி போன்ற வளைவு

அந்த இடத்தில் - கிருமிகளை சாப்பிட்டுவிடும் செல்கள் மற்ற வேலைகளில் மும்முரமாக இருக்கிறது.

அந்த இடத்தில் - எலும்பு செல்கள் மிக முதிராதவையாக உள்ளன (immature) எனவே கிருமித் தாக்கம் எளிதாக உள்ளது.

அந்த இடத்தில் ( Meta physis) - கிருமி குடியிருக்க ஆரம்பித்தபின் சீழ் உருவாகிறது.

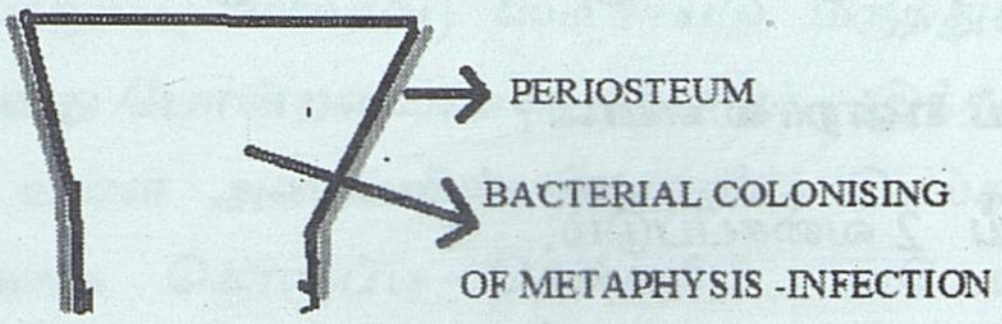


பேக்ட்ரியா கிருமி வந்து தங்கும் இடம் - மஞ்சள் கோடிட்டு காட்டப்பட்டுள்ளது.

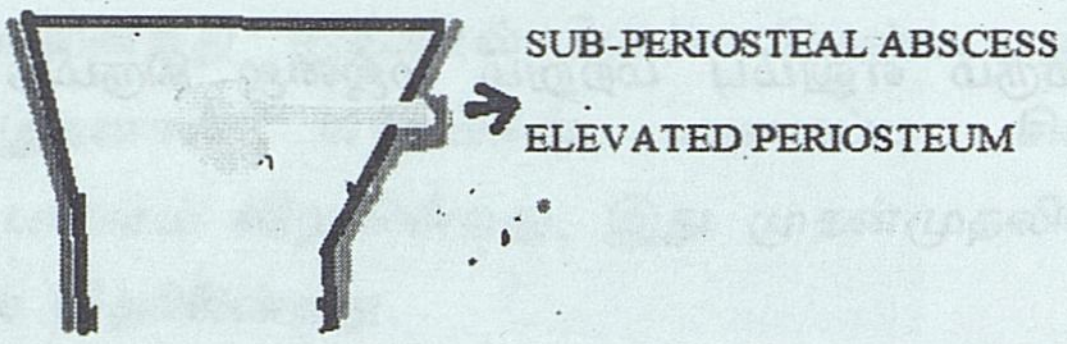


சீழ் உருவாகி எலும்பு பொத்துக் கொண்டு வரும் நிலை

அந்த சீழ் (pus)எலும்பின் மேற்பரப்பை பொத்துக்கொண்டு வெளியே வந்து பெரியாஸ்டியத்தை உயர்த்தி எலும்பில் இருந்து பிரித்துவிடுகிறது. பெரியாஸ்டியம் என்பது எலும்பின் சட்டை போன்ற அமைப்பு இது எலும்புக்கு இரத்தம் வழங்குகின்றது.குழந்தைகளில் பெரியாஸ்டியம், எலும்பின்மீது மிக மெல்லியதாக ஒட்டிகொண்டிருக்கும் இதனால் அந்த பகுதி எலும்பு இரத்த ஓட்டம் இல்லாமல் போகிறது.

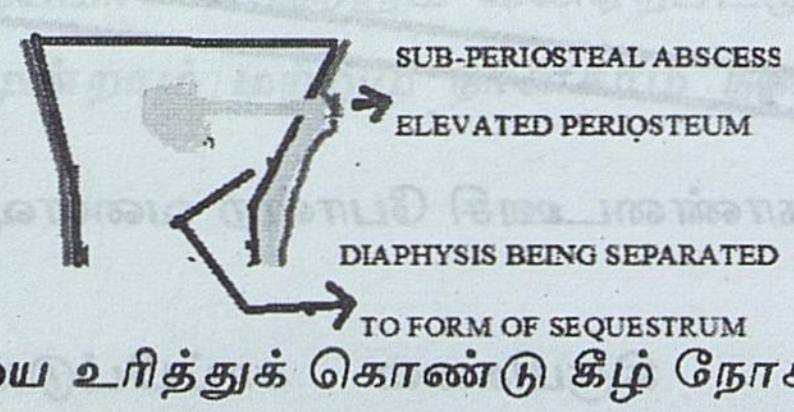


எலும்பின் சட்டையை உரித்துக் கொண்டு கீழ் நோக்கி பயணிக்கும் சீழ்

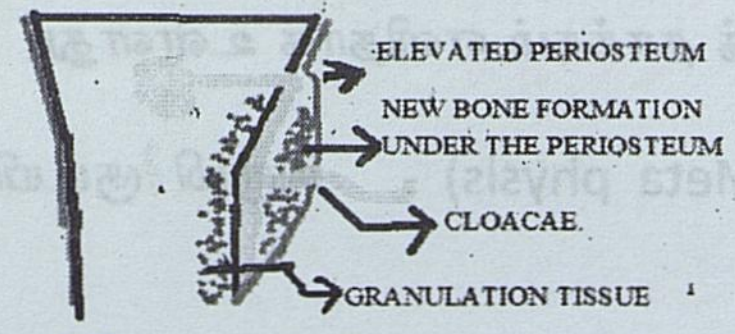


எலும்பின் உட்புறம் - புதுத்திசு (granulation) உருவாகுதல் மற்றும் அனைத்து அமைப்புகளையும் பொத்துக்கொண்டு சீழ் வெளியாகுதல்.

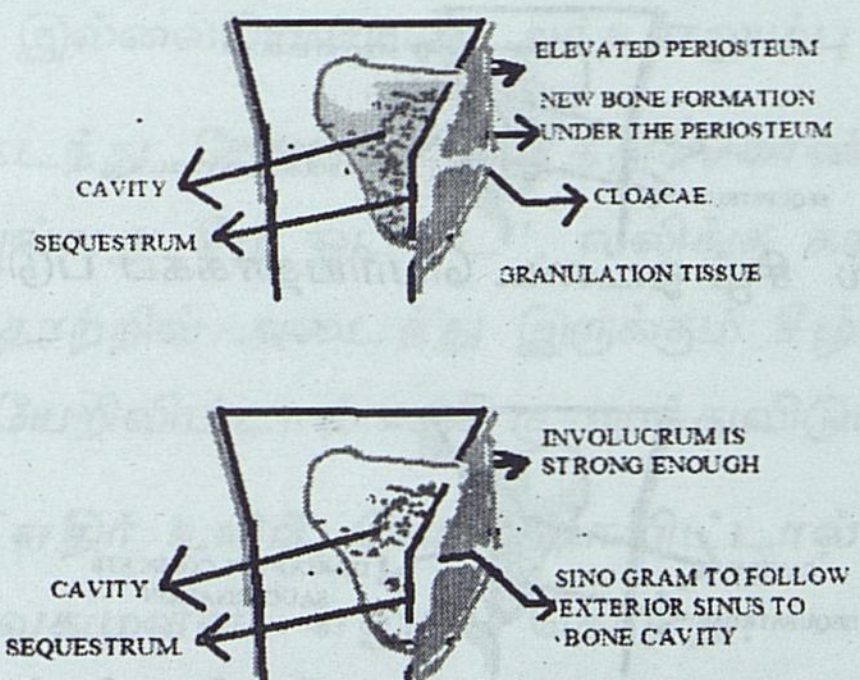


சட்டையை உரித்துசெக்வெஸ்ட்ரம் ஆகிறது

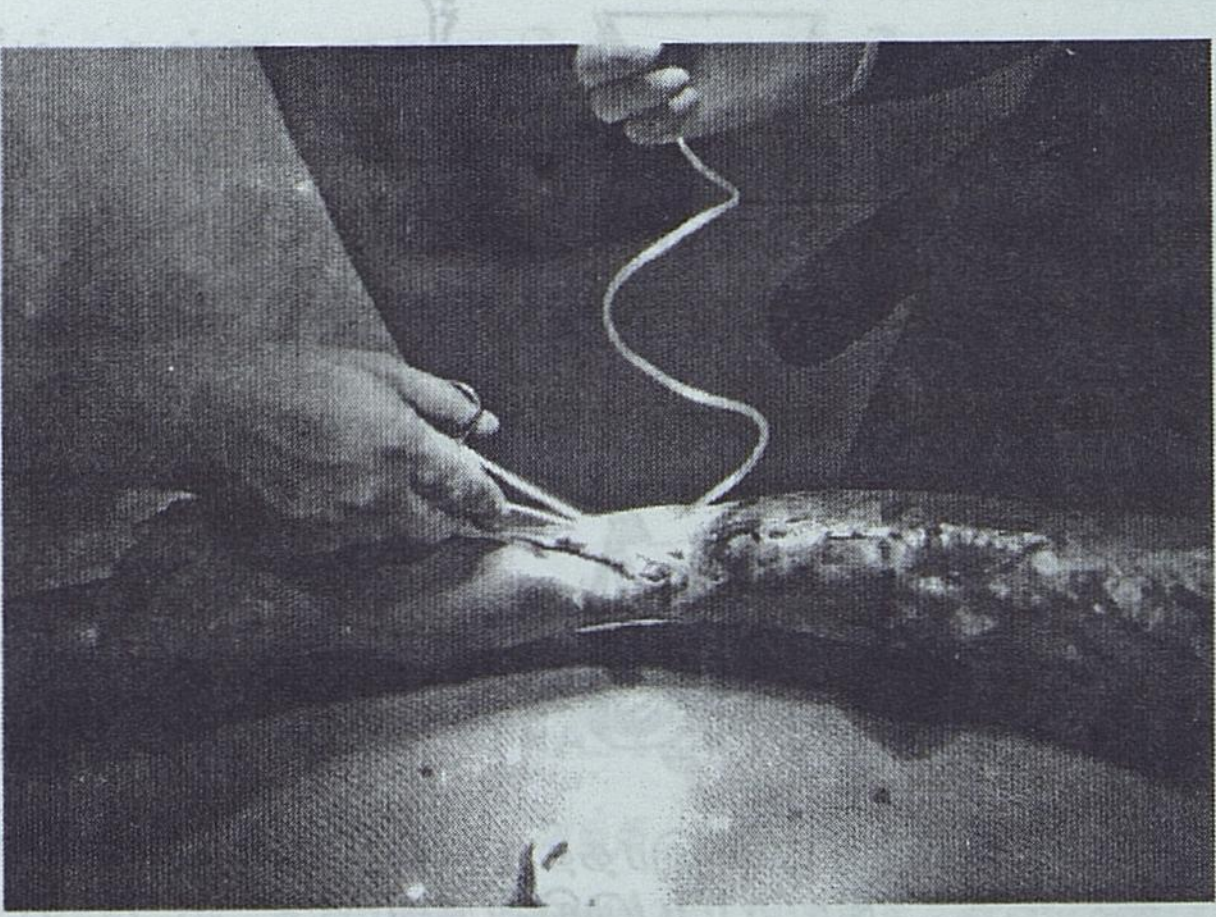

சிகிச்சையில் சீழ் ஓட்டை அறிய உதவும் குழாய்

அந்த இடம் கிழிக்கப்படுகிறது.

சிகிச்சையில் சீழ் ஓட்டை பெரியதாக்கப் படுகின்றது

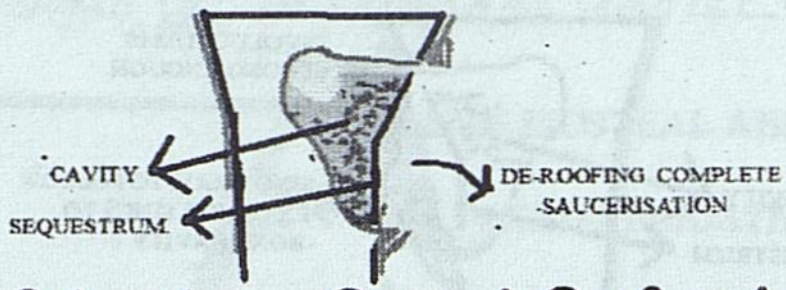


சிகிச்சையில் சீழ் ஓட்டை மேலும் பெரிதாக்கப்படுகின்றது

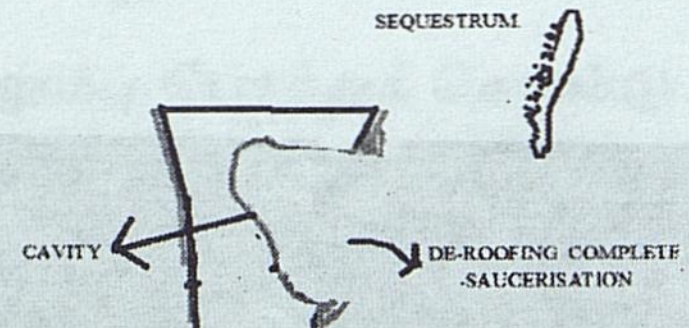


சிகிச்சையில் ஓட்டை வழியே இறந்த எலும்பு எடுக்கப்படுகின்றது

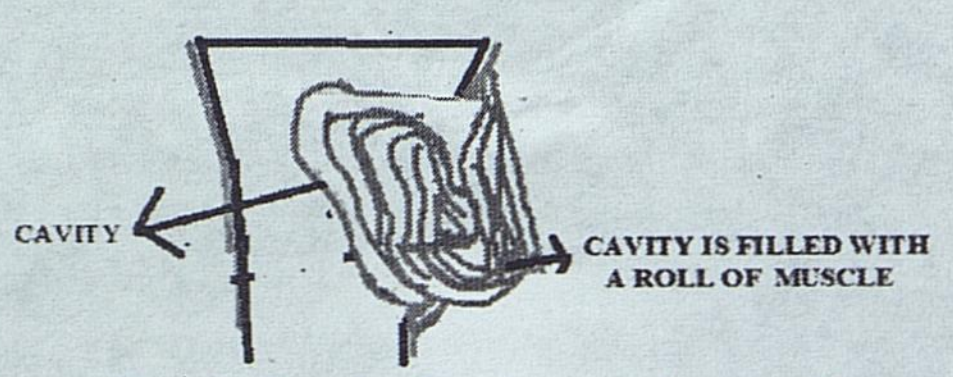


சிகிச்சையில் மேற்படி வெற்றிடம் இரத்த ஓட்டமுள்ள தசைகள் கொண்டு நிரப்பப்படுகின்றது

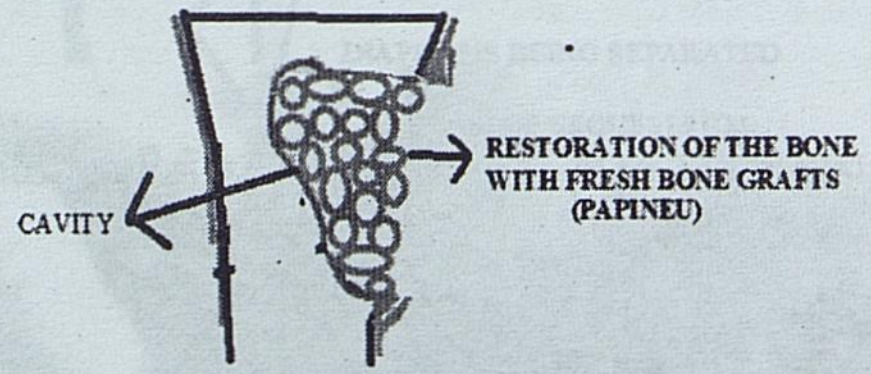


.அதே நபரிடம் இருந்து எடுக்கப்பட்ட ஓட்டு எலும்பு கொண்டு நிரப்பப்படுகின்றது

இது இறந்த எலும்பு - Dead bone sequestrum செக்வெஸ்ட்ரம் ஆகிறது பின் உயர்த்தப்பட்ட பெரியாஸ்டியம் புது எலும்பை ஏற்படுத்துகின்றது. இந்த புது எலும்பு இன்வொலூக்ரம் ஆகிறது.

இந்த புது எலும்பு நன்றாக வலுவாகிவிட்டபின்தான் - எந்த ஒரு அறுவை சிகிச்சையும் செய்யமுடியும் இல்லையென்றால் அந்த எலும்பு உடைந்துவிடும்.

சீழ் மேலும் தசைகளை கடந்து தோலை .பொத்துக்கொண்டு வெளியே வரும் அதன் பெயர் "சைனஸ் அல்லது சீழ் ஓட்டை". வலிக்கு காரணம் மெடுலாவில் அக்யூட் எலும்பு மஜ்ஜைதொற்றில் அடைத்து இருக்கும் சீழ்தான். எனவே இந்த சீழ் எலும்பைவிட்டு வெளியேறிவிட்டால் வலி குறைந்துவிடும்.

சரியான ஆண்டிபாயடிக் (எதிர் உயிரி) கொடுக்காவிட்டால், கிருமி, தொடர்ந்து இருக்கும் சிறிது குறைந்த வேகமுள்ள - எலும்பு தொற்று.

"நாள்பட்ட - எலும்பு கிருமி தொற்று"

அப்போது - முதலில் புது எலும்பு நன்றாக உறுதிபெறாமல் இருக்கும் - இந்த நிலையில் அந்த சீழ் உள்ள கையையோ காலையோ மாவுகட்டுப்போட்டு பாதுகாக்க வேண்டும்- அல்லது அந்த எலும்பு உடைந்துவிடும். இந்த எலும்பு தண்டு உறுதிபெற்று சீழ் ஒரு ஓட்டை வழியே வந்துகொண்டிருப்பது "நாள்பட்ட -(Chronic) எலும்பு கிருமித்தொற்று" என்று கூறப்படும். உள்ளே இருக்கும் இறந்த எலும்பையும் (Sequestrum) எடுக்க முதலில் "சைனோக்ராம்" என்ற பரிசோதனை எடுக்க வேண்டும்.

அந்த ஓட்டை இருக்கும் இடத்தில் ஒரு குழாய் செலுத்தி அதன் மூலம் ஒரு 'கதிர்வீச்சை' தடுக்கும் மருந்தை CONTRAST செலுத்திபின் எலும்பில் உள்ள குறையை கண்டறிந்து முடிந்தவரை அந்த ஓட்டை உள்ள இடத்திலேயே எலும்பில் சிறு துளையிட்டு உள்ளே இருந்து இறந்த எலும்பை எடுத்துவிட வேண்டும். அவ்வாறு இன்றி ஓட்டை இல்லாமல் வேறு இடத்தில் துளையிட்டால் அந்த எலும்பு முறிய வாய்ப்பு உள்ளது. உடனடியாக எலும்பு - கிருமித்தொற்றின் இன்றியமையாத சிகிச்சை, சிரை வழியாக ஏற்றப்படும் எதிர் உயிரி மற்றும் ஓய்வு ஆகும் சீழ் ஏற்பட்டால் அதை அறுவை மூலம் விடுவித்தல் போன்றவையாகும்.

# 14. மூளை வளர்ச்சி இல்லாத குழந்தைகள் பற்றிய தொகுப்பு

இது ஒரு முறை ஏற்பட்டால் மேலும் அதிகமாகாத ஒரு (non progressive )நரம்பு மண்டல பாதிப்பு.

1. பிறப்பதற்கு முன் குழந்தை -கர்ப்பப் பையில் இருக்கும்போது மஞ்சள் காமாலை ஏற்பட்டு மூளைபாதிப்பு அடையலாம்.

2. பிறப்பின் போது - மூச்சு திணறல் ஏற்பட்டு குழந்தைக்கு மூளைபாதிப்பு அடையலாம்.

3. பிறந்தபின் குழந்தைக்கு மூளைக் காய்ச்சல் வைரஸ் கிருமிகளின் தொற்று ஏற்பட்டு மூளைபாதிப்பு அடையலாம்.

செரிபிரல் பேல்சி உள்ளவர்கள்- பல்வேறு அளவுகளில் (degree) மூளை-வளர்ச்சி குறைபாடு ஏற்பட்டு தசைநார்கள் மேல் உள்ள கட்டுபாடின்றி போகும் நிலை ஏற்பட்டு குழந்தை தானாக நடக்க முடியாமல் போகும்.

சில முக்கியமான கேள்விகள் கேட்கப்படவேண்டும்.உ.ம். தாய் கர்ப்பமாக இருக்கும் போதிலிருந்து எடுத்துக் கொண்ட மருந்துகள் மற்றும் கர்ப்பகால சர்க்கரைநோய் போன்றவை.

**பிரசவம் எங்கே ஆகியது?**

மருத்துவமனையிலா அல்லது வீட்டிலா? பிரசவத்தின் போது நீண்ட நேரம் ஆகியதா? வலி எடுத்து நீண்ட நேரம் ஆகிய பின்னர்தான் குழந்தை பிறந்ததா? பிறந்தவுடன் குழந்தை நன்றாக அழுததா என்பது முக்கியம். இந்த 'முதல் அழுகை' எதனால் முக்கியமாகிறது? “முதல்-அழுகை”யின்போது நுரையீரல் விரிவடைகிறது. நுரையீரலின் (இரத்தக் குழாய்கள்) அழுத்தம் குறைகிறது;நுரையீரலின் பிராண வாயு உறிஞ்சும் பணி ஆரம்பமாகும்.

**வளர்ச்சியின் மைல்கல்கள் யாவை?**

குழந்தை தாய் தந்தையின் முகத்தைப்பார்த்தல், குப்புறப்படுத்தல் -தவழுதல் - உட்காருதல்-நிற்க ஆரம்பித்தல்-நடக்க ஆரம்பித்தல்-கேட்டல், பேசுதல் மற்றும் மலம், சிறுநீர் கழித்தலில் கட்டுப்பாடு.

**எத்தனை வகையான மூளை வளர்ச்சி குறைபாடு உள்ள குழந்தைகள் உள்ளன ?**

- வகை1. தினமும் குழந்தை தன் வேலைகளை தானே செய்து கொள்ளுதல்.
- வ்கை 2. தினமும் குழந்தை தன் வேலைகளை செய்வதற்கு மற்றவர்களிடத்தில் உதவி தேவைப்படும் குழந்தைகள்.
- வகை 3. தினமும் செய்யும் அனைத்து வேலைகளுக்கு மற்றவர்களை கட்டாயமாக சார்ந்திருக்கும் படுக்கையில் கிடக்கும் குழந்தைகள்

**மூளை வளர்ச்சியடையாத குழந்தைகளின் ஆய்வின் போது (மருத்துவ (கிளினிக்கல்) பரிசோதனை) எந்த முக்கியமான விசயங்களை பார்க்க வேண்டும்?**

அவர்கள் அறிவுத் திறன் எப்படி உள்ளது?

1) சுய நினைவு
2) எங்கு இருக்கிறார்கள் என்ற தன் நிலை உணர்தல்
3) நினைவுத்திறன்
4) 4)பரிசோதனைக்கு அவர்கள் ஒத்துழைக்கிறார்களா என்று பார்க்க வேண்டும்.
5) முதுகில் முள்ளெலும்பு பரிசோதனை செய்யவேண்டும்.
6) உறுதியாக உட்கார மற்றும் நிற்க முடிகிறதா என்று பார்க்க வேண்டும். முள்ளெலும்பு பக்கவாட்டில் வளைந்துள்ளதா என்று பார்க்க வேண்டும்.
7) கை கால்களின் மூட்டுகள் முழுவதுமாக அசைக்க முடிகின்றனவா?
8) அவற்றில் நிரந்தர கோணல்கள் (deformities) இருக்கிறதா என்று பார்க்க வேண்டும்?
9) தசை நார்களில் சக்திpower பார்க்க வேண்டும்.

கை கால்களின் தசைகளின் சக்தியை பரிசோதனை செய்யும்போது ஒரு மூட்டின் தசைகளின் சக்தியைப் பரிசோதிக்கும் போது ஒன்றை கவனத்தில் கொள்ள வேண்டும். பரிசோதனை செய்யப்படும் தசையைத் தவிர மற்ற தசையைக் கொண்டு அந்த அசைவைச்செய்யக்கூடாது. உ.ம். இடுப்பை ஆட்டும் பக்கவாட்டில் கொண்டு செல்வதற்கு பதில் இடுப்பை முன்கொண்டு செல்லும் flexor ஐ முதலில் உபயோகிப்பார்கள். அதை செய்ய விடாமல் பக்கவாட்டில் கொண்டு செல்லும் abduction உள்ளதா என்று பார்க்க வேண்டும். அதிக இறுக்கமான தசை சக்தி மிகுந்த தசையா? இல்லை சக்தி என்பது தானாக குழந்தை நாம் கேட்டுக் கொண்ட பின் செய்யும் அசைவின் அளவு ( 0 இல் இருந்து 5 வரை) .

0- தசையில் துடிப்பே இல்லை

1. தசையில் துடிப்பு - உள்ளது- மூட்டு அசைவு இல்லை

2- புவியீர்ப்பு இல்லா நிலையில் மட்டும் மூட்டு அசைவு உள்ளது-

3- புவியீர்ப்பை எதிர்த்தும் மூட்டு அசைவு உள்ளது-

4- தடையை எதிர்த்தும் மூட்டு அசைவு உள்ளது-

5. மூட்டு அசைவு பலமாக உள்ளது-

ஒரு மூட்டின் ஒரு பக்கம் அசைய முடியாத பிடித்தம் இருக்குமானால் சக்தி எவ்வளவு என்று அளவிடலாம்? மூட்டின் அசைவு என்பது முழுமையாக இல்லாத நிலையில் (contracture) அதன் தசைகளுக்கு அதிகபட்சமான எவ்வளவு சக்தி கொடுக்க முடியும் என்றால்- 'ஒன்று' தான்( அசைவின் அளவு) அதாவது தசை சுருங்குவதை மட்டும் உணர முடியும்.

மூளை வளர்ச்சியடையாத குழந்தைகளின் தசை சக்தியை எவ்வாறு அளவிட முடியும்? பிடித்து இறுக்கமாக இருக்கும் தசை(spastic muscle) சக்தி வாய்ந்த தசை அல்ல. இறுக்கம் என்றால் அது சக்தி அல்ல. அசைவு செய்வதை அந்த குழந்தை புரிந்து கொண்டால்தான் அசைவுகளை தன்னிச்சையாக அது செய்ய முடியும்.

ஒரு கணுக்கால் கீழ் நோக்கி வளைந்தால் அது குதிரைக்கால் (equinus ) போன்ற நிலை அல்லது பாதம் தொங்கும் நிலை (footdrop) என்றோ வேறுபடுத்தலாம். குதிரைக்கால் அமைப்பில் பாதத்தை மருத்துவர்களின் கையைக் கொண்டு மேலே தூக்கி சரி செய்ய முடியாது. பாதம் தொங்கும் நிலையில் மருத்துவர்களின் கையைக் கொண்டு மேலே தூக்கி நேராக்கலாம். ஆனால் குதிரைகால் ஒரு நிரந்தரமான கோணல் (deformity); foot drop என்பது தற்காலிகமாக கோணலான நிலை(Attitude).

பாதத்தை (கணுக்கால் மூட்டில்) மேலே தூக்கும் அசைவை சோதிப்பது எப்படி? டேலஸ் (talus)என்ற எலும்பின் தலைப்பகுதியை படத்தில் காட்டியபடி,கணுக்காலின் முன்புறம் கட்டை விரல் கொண்டு தொடமுடியும்.

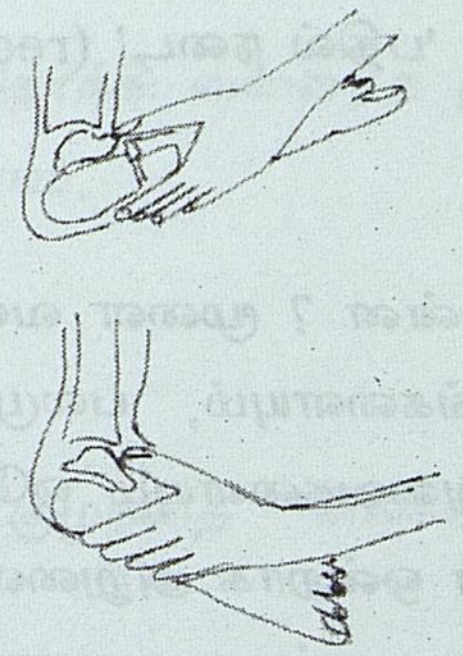

படத்தில் காட்டியபடி,டேலஸ் (talus)என்ற அந்த எலும்பின் மீது கை வைத்துக் கொண்டே பாதத்தை மேலும் கீழும் அசைத்து கணுக்காலின் அசைவை அளவிட முடியும். இல்லை என்றால் பாதத்தில் உள்ள மற்ற சிறுமூட்டுகளின் அசைவுகள் குழப்பத்தை ஏற்படுத்தும்.

**கணுக்காலை வளைக்கும் மற்றும் திருப்பும் தசைகள் யாவை?**

கெண்டைக்கால் முன் உள்ள தசைநார்(tibialis anterior) - பாதங்கள் மற்றும் கணுக்காலை மேலே தூக்கி பாதத்தை உள்பக்கமாகவும் வளைக்கும். கெண்டைக்கால் பின் உள்ள தசைநார் (tibialis posterior)- பாதங்கள், மற்றும் கணுக்காலை கீழே கொண்டு செல்லும் மற்றும் பாதத்தை உள்பக்கமாகவும் வளைக்கும்.

இடுப்பு மூட்டு அகட்டும் அசைவை முழங்கால் மூட்டு மடங்கியும் நீட்டியும் அளவெடுக்க வேண்டும். ஏன் என்றால் தொடையின் பின்புறம் உள்ள தசைகள் இடுப்பு மூட்டில் (hip) இருந்து முழங்கால் மூட்டைத் (knee)தாண்டி காலில் மேற்பகுதி யில் upper leg வரை இருக்கிறது. முழங்கால் மூட்டை நீட்டிய நிலையில் இடுப்புமூட்டுப் பகுதி அகட்டுவது குறைவாக இருந்தால் அந்த தசைகள் சுருங்கி உள்ளது தெரியும். எனவே, தொடையின் பின்புறம் உள்ள தசைகளை (hamstrings)தளர்த்த முழங்கால் மூட்டை மடக்க வேண்டும்.

இந்த குழந்தைகள் நடப்பது எவ்வாறு இருக்கும் என்றால்- கத்தரிக்கோல் போல் குறுக்குவாட்டில் கால் மாற்றி கால் முன்னே வைத்து நடப்பார்கள்(scissoring). நடக்கவே முடியாத குழந்தைகளின் தோளைப் பிடித்து காலை தரையில் வைத்து முன்னே இழுத்து வந்தால் குழந்தை ஒரு காலை மாற்றி

கால் வைத்தால் அதற்கு பெயர் 'பதில் நடை' (reciprocating gait). இது ஒரு நல்ல விடயம்.

பிறந்தநாள் நோய் என்றால் என்ன ? மூளை வளர்ச்சியடையாத குழந்தைகளின் அனைத்து மூட்டின் பிடித்தங்களையும், பலமுறை நன்றாக ஆய்வு செய்து தேவைப்படின் அனைத்து அறுவைகளையும் ஒரே நேரத்தில் செய்ய வேண்டும், அவ்வாறல்லாமல் ஒன்றன் பின் ஒன்றாக அறுவை சிகிச்சை செய்தால் ஒவ்வொரு பிறந்தநாளுக்கும் அந்த குழந்தை மருத்துவ மனையில் தான் இருக்கும்.இதைத்தான் பிறந்த நாள் நோய் என்பர்.

**தசை இறுக்கத்தை குறைக்க மூளை வளர்ச்சியடையாத குழந்தைகளுக்கு என்னென்ன அறுவை சிகிச்சைகள் செய்யலாம் ? மூட்டு இறுக்கம் உள்ள குழந்தைகளின் மூட்டுகளின் தசை நார்கள் திறந்து அறுவை செய்வது சரியா?**

- தற்போது மூட்டு இறுக்கம் உள்ள குழந்தைகளின் மூட்டுகளின் தசை நார்களைத்திறந்து அறுவை செய்வது இல்லை. மூடிய முறையில் தசைநார்களை விடுவித்தல் (closed tenotomy) மற்றும் பின்னமாக நீட்சி (fractional lengthening)செய்வது போன்றவை செய்யலாம்.
- இடுப்பின் உட்பக்கமிருக்கும்(adductor) தசைகளை -closed tenotomy மூலம் அறுந்துவிடுதல்.
- முழங்கால் மூட்டு மற்றும் தொடையின் பின் தசைகளை பின்னமாக நீட்சி (fractional lengthening) செய்தல்
- குதிரை போன்ற கணுக்கால் அமைப்பில் எடுக்கப்படும் அளவுகளில். எந்த அளவு முக்கியம்? நின்ற நிலையில் குழந்தையின் குதிகாலிலிருந்து தரைவரை எடுக்கப்படும் அளவு (heel to ground distance) மிக முக்கியம். அதே அளவு கணுக்காலின் பின்தசைநார்களை விடுவித்தல் மற்றும் பின்னமாக நீட்சி போன்றவை செய்யலாம்.குதிரைப்பாதம் போன்ற கணுக்கால் அமைப்பில் அறுவை எப்போதுமே செய்யக் கூடாது.குழந்தை இடுப்பை முன்புறம் (power 3) புவியீர்ப்புக்கு எதிரே தூக்க முடியவில்லை என்றால் அந்த குழந்தைக்கு கணுக்கால் குதிரைப்பாத அமைப்பை சரி செய்யாமல் விடுவதே நன்று.
- குழந்தையின் பாதம் - வெளிநோக்கி வளைந்த நிலை (valgus foot)என்றால் அறுவை சிகிச்சை செய்யாமல் விடுவதே நன்று.

- குழந்தையின் பாதம் உள்நோக்கி வளைந்த நிலை (varus foot) என்றால் அறுவை சிகிச்சை செய்யலாம்.

**மூளை வளர்ச்சியடையாத குழந்தை சிகிச்சையில் புதியதாக என்ன வந்துள்ளது? Recent advances**

- வெறும் தசை நார்களின் அறுவை நீட்சி செய்வது மட்டும் சிகிச்சை அல்ல.
- தானாக குழந்தை என்ன செய்ய முடியும் என்று பார்ப்பது.தொழில் ரீதியாக பயிற்சி- occupational therapy,
- இறுக்கத்தை குறைக்கும் 'splints' சிறப்புக்கருவிகள்
- குழந்தைகளின் முதுகு உறைக்குள் பேக்லோபேன் ஊசிமருந்தை குழந்தை தானேயோ அல்லது பெற்றோர்களோ செலுத்த முடியும்.
- குழந்தைகளின் நடையை அறுவைக்கு முன்னும் பின்னும் கணினி மூலம் பரிசோதிப்பது (gait analysis).
- குறிப்பிட்ட முதுகு எலும்பு நரம்பு வேர்களை அறுவையில் அறுத்து விடுவது(selective dorsal root rhizotomy)
- பகுதி பின்னப்படுத்தப்பட்ட நீட்சி(fractional lengthening)
- நரம்புகளை அமைதிப்படுத்த அல்லது செயலிழக்க செலுத்துவது (nerve block)
- எல்லா அறுவைகளையும் ஒரே தடவையில் செய்தல்

# 15. குழந்தைகளுக்கு ஏற்படும் பொதுவான சில நோய்களைப் பற்றிய செய்திகள்

சில பெற்றோர்கள் தங்கள் குழந்தைகளுக்கு சில குறிப்பிட்ட நோய்கள் வந்து விட்டதால் அவர்கள் அந்நோய்களைப் பற்றி தெரிந்து கொள்ள விழைவர். இந்த பகுதியில் சில வகையான நோய்களைப் பற்றி தெரிந்து கொள்ளலாம்.

சிறு பிள்ளைகளில் கால் வெளிப்புறம் வளைந்துள்ளது என்று கொண்டு வருவர். அவை 'வில் போன்ற கால்கள்' என்று கூறலாம். சில சமயம் 1 1/2 வயது முதல் 3 வயது வரையான காலத்தில் இவை சரியாகி விடும். அவர்களுக்கு தேவை சரியான அளவு வைட்டமின் டி மற்றும் கால்சியம் மட்டுமே.பிறப்பில் உள்ளதற்கும் பெரியவர்களாக ஆகும் வரையும் வழமையாக பல மாறுதல்கள் மூட்டில் உருவாகுகின்றன.

சில சமயங்களில் கால் முட்டிக் கொண்டுள்ள நிலை மூட்டில் உதிப்பது இல்லை. இந்த குழந்தைகளின் பாதங்கள் கால் தட்டையாக இருப்பதால் அதை ஈடுகொடுத்து நிற்க வேண்டியிருப்பதால் மூட்டு இரண்டும் அருகருகே செல்ல 'முட்டும் மூட்டு' knock knee நிலை ஏற்படுகிறது.

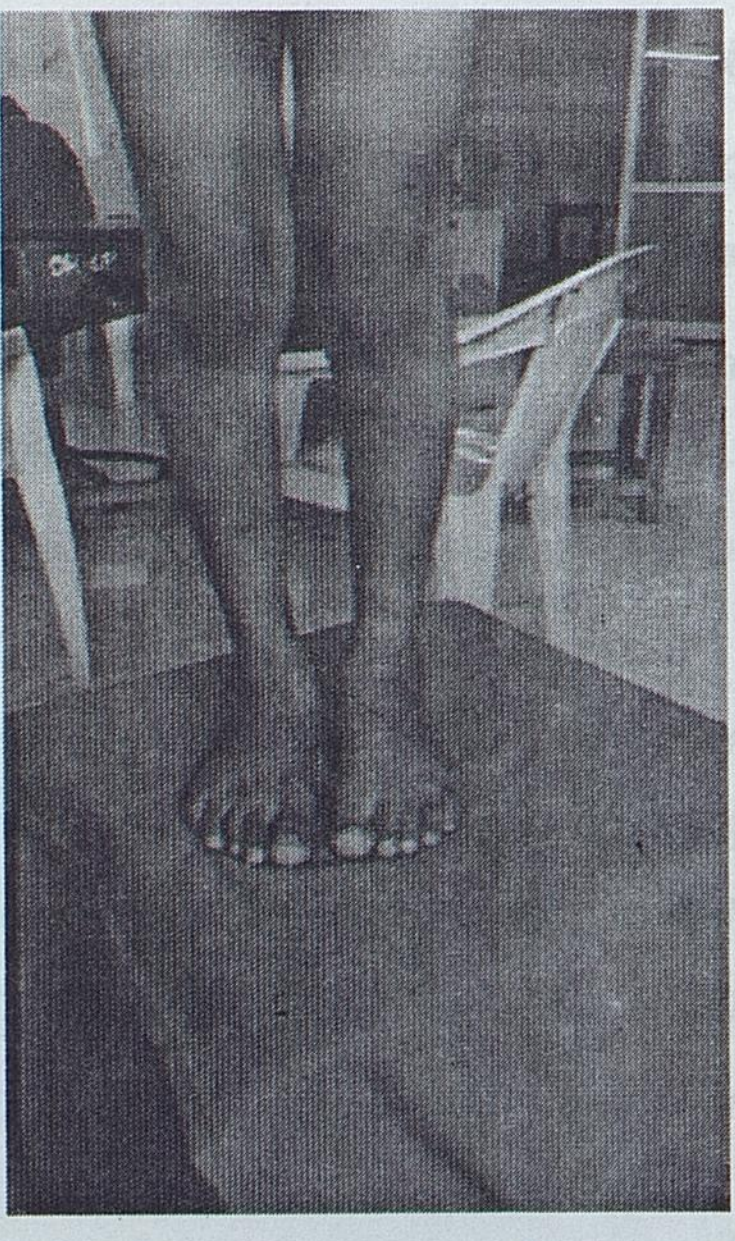

தட்டைக்கால் உள்ள குழந்தை

குழந்தைகளுக்கு தட்டைக் காலுக்கு ஆர்.ஜே. பாதணி கொடுக்கப்படும்

தட்டைக் காலுக்கு கொடுக்கப்படும் ஆர்.ஜே. பாதணி

**Glycogen storeage disease** உடலில் க்ளைகோஜன் குவியும் நோய்

இந்த நோயில்தான் உடலில் க்ளைகோஜன் (glycogen) அதிகம் தங்கிவிடும். இந்த குழந்தைகளின் தலை பெரிதாக இருக்கும், ஆனால் உடல் சிறிதாக இருக்கும். இவர்களது வயிறு மற்றும் நெஞ்சுப் பகுதியின் உயரம் குறைவு; இவர்கள் நன்றாக சாப்பிடுவார்கள் ஆனால் வளர்வதில்லை. எலும்பை பொறுத்தவரை முதுகு, இடுப்பு எலும்பு போன்றவற்றில் மாற்றங்கள் நேரும்.உள்ளங்கை எலும்புகள் தட்டையாகவும் அவற்றின் அன்மைபுற முனைகள் கூர்மையாக இருக்கும். இந்த Glycogen storeage diseases என்ற இந்த நோயில் மார்க்கியோ, ஹர்லர் , ஹண்டர் போன்ற பலவிதமான வகைகள் உள்ளன.

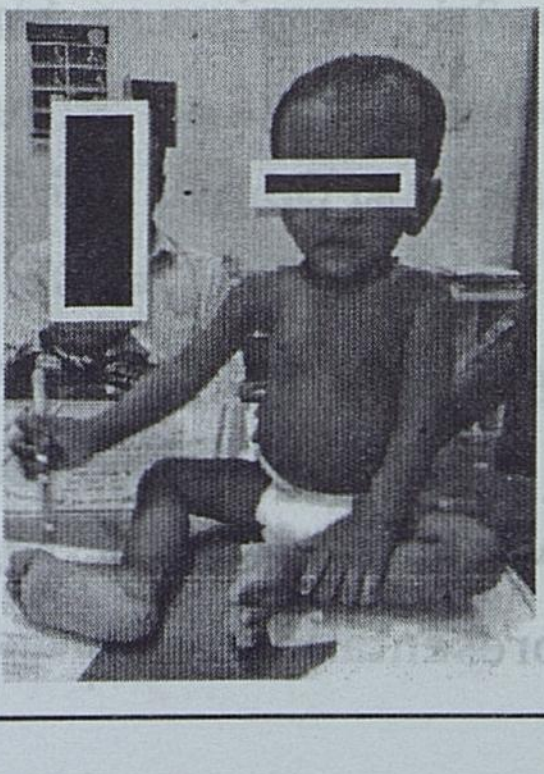

மார்க்கியோவின் வியாதி:படத்தில் காட்டியது போல தலை பெரியதாகவும் உடல் சிறியதாகவும் இருக்கும். எவ்வளவு உணவு கொடுத்தாலும் பெருக்க மாட்டார்கள்.

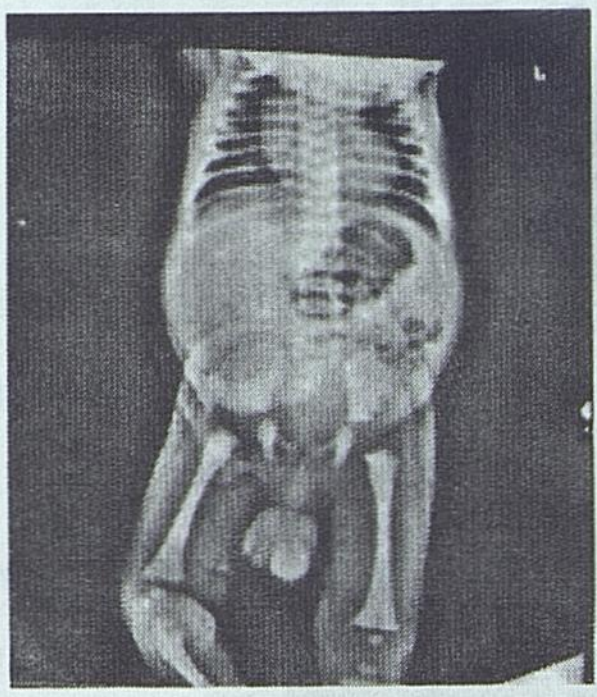

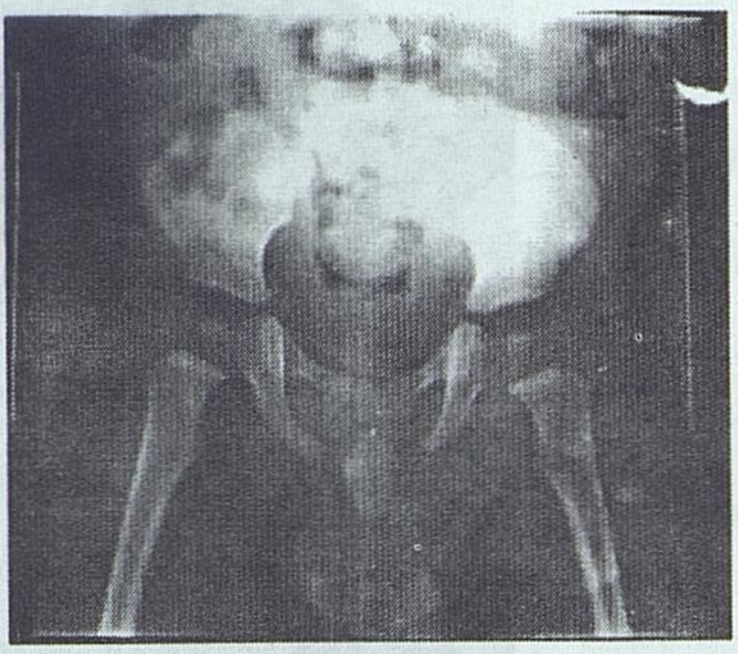

மேற்படி குழந்தையின் எக்ஸ்ரே படங்கள்

மேற்படி குழந்தையின் பக்கவாட்டு எக்ஸ்ரே படத்தில் துப்பாக்கித் தோட்டா போன்ற முள்ளெலும்புகள்.

**Club foot என்ற கதாயுதம் போன்ற பாதம்.**

**கதாயுதம் போன்ற பாதம்** என்ற இந்த நிலையின் காரணம் முதன்முதலில் கருத்தரிக்கும்போது பெண்களின் கருப்பை சிறியதாக இருக்கும். குழந்தை வளரும்போது கர்ப்பப்பை சுவற்றின் மீது அழுத்தம் ஏற்படுத்தி குழந்தையின் பாதத்தை அசையாமல் செய்கின்றது.மேலும் கர்ப்பப்பையின் பனிநீர் குறைவாக இருப்பதாலும் குழந்தையின் உறுப்புகள் சுதந்திரமாக அசைய முடியாததால், இப்படிப்பட்டநிலையில் குழந்தை கால் பாதம் உட்பக்கமாக உள்நோக்கி வளைந்த நிலையிலேயே நின்று விடுகின்றது. இதேநிலையில் குழந்தை பிரசவித்து விடுகிறது. இவ்வகை குழந்தைகள் வழக்கமாக கால் முதலில் வரும் பிரசவம் ஏற்படும் (breech presentation). இவ்வகை குழந்தைகள் பிறந்த உடன்

சிகிச்சை அளிக்க வேண்டும். இந்த குழந்தைகளின் கால்களில் நான்கு விதமாக கோணல்கள் இருக்கும்.



கால் பாதம் உட்பக்கமாக உள்நோக்கி வளைந்த குழந்தை

1.நீள்வாக்கில் உள்ள அதிக வளைவு Cavus

2.பாதத்தின் முன்பகுதி உட்புறத்தில் வளைந்து உள்ள நிலை.forefoot Adduction

3. பின்பகுதிபாதம் உட்புறத்தில் வளைந்து உள்ள நிலை Varus

4. கணுக்கால் கீழே வளைந்து உள்ள நிலை Equinus

சிகிச்சை யில் இந்த வளைவுகளை அதே (CAVE) வரிசைபடி சரிசெய்ய வேண்டும். அந்தந்த நிலையில் வளைவுகளை முழுவதுமாக சரிசெய்து கட்டு போடவேண்டும், 7 நாட்களுக்கு ஒருமுறை கட்டு மாற்றி போட வேண்டும்.

பாதங்கள்உட்புறம் வளைந்த நிலையில் உள்ள குழந்தை (CTEV) 2

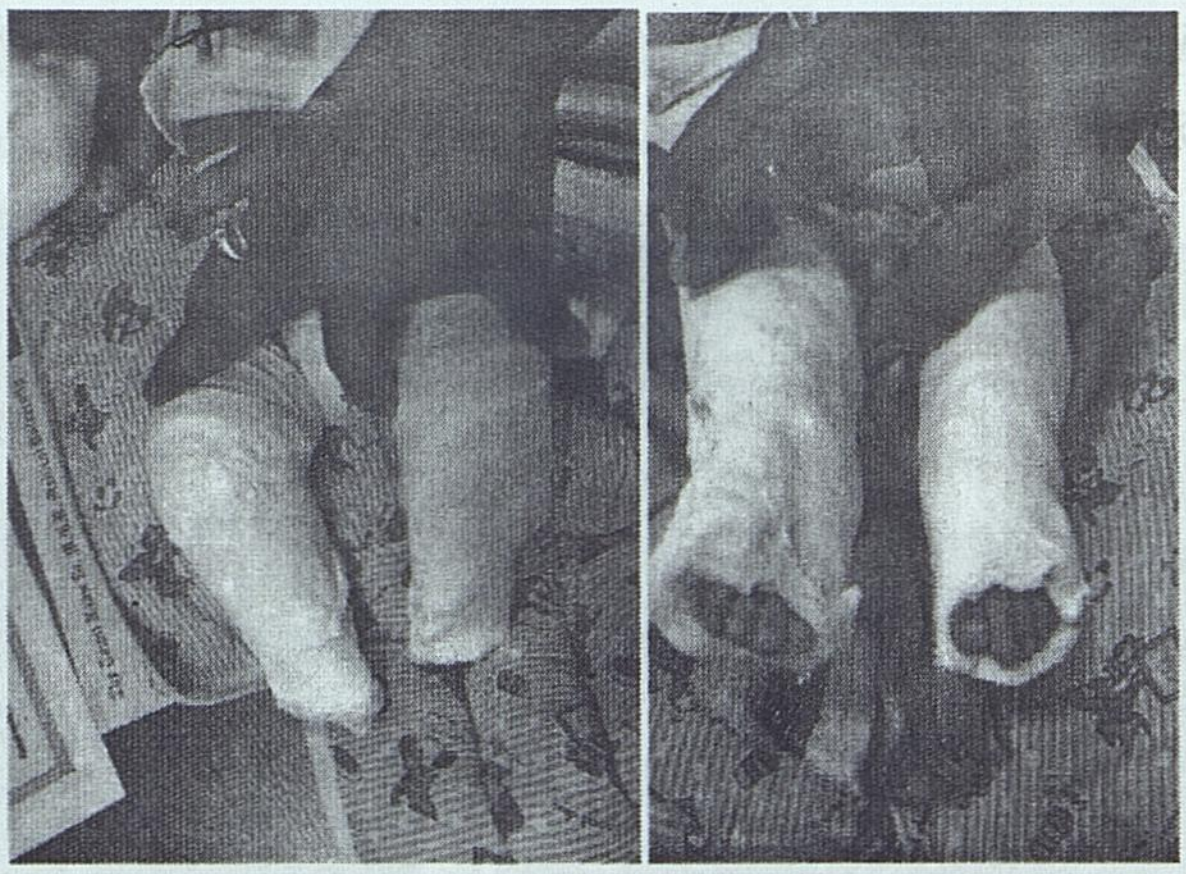

முதலில் பாதங்கள் குவிந்துள்ளது சரிசெய்யப்படுகிறது.

நாள் 31 August



அடுத்து பாதங்கள் வெளிபுறம் தள்ளப்பட்டு கட்டு போடப்படுகிறது.

நாள் $8^{th}$ September

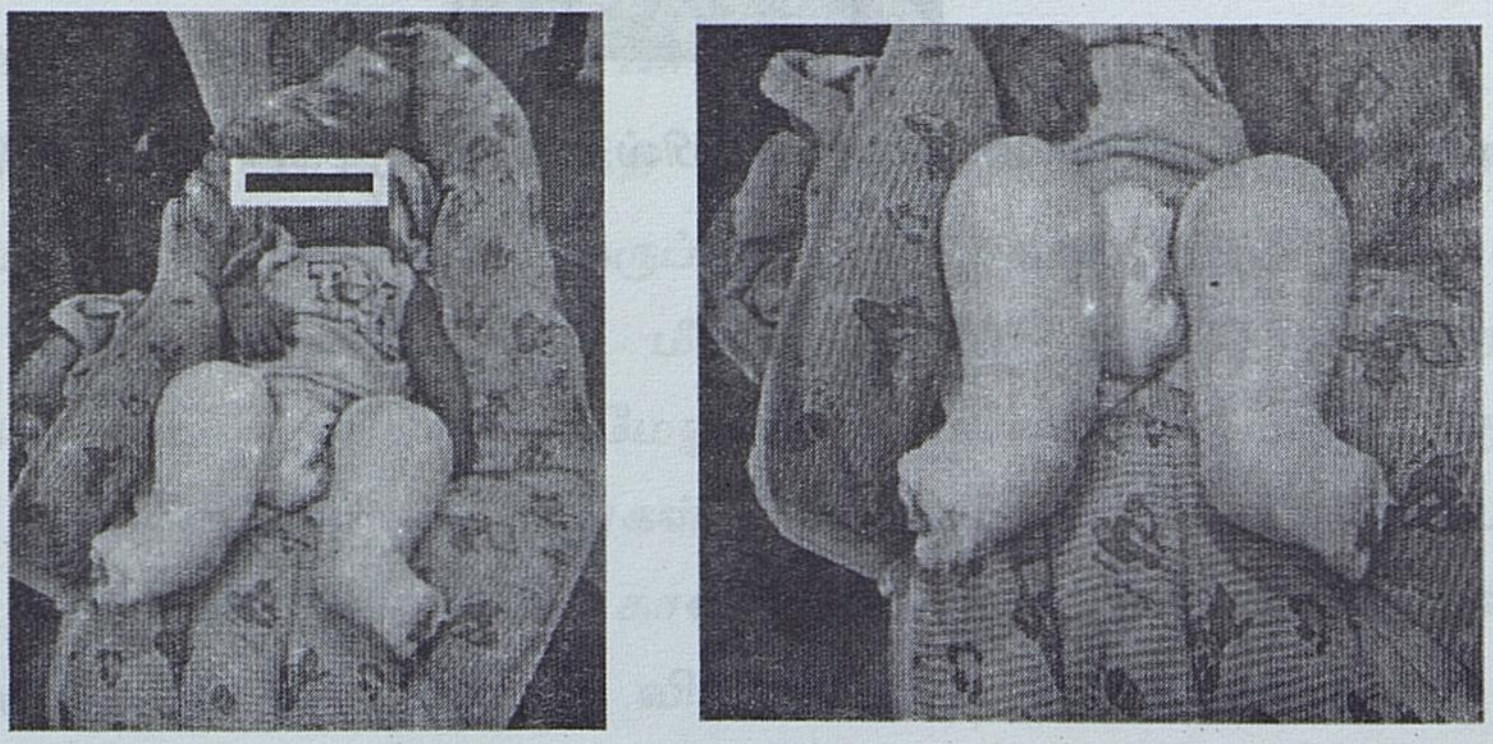

அடுத்து பாதங்கள் மேலும் வெளிபுறம் தள்ளப்பட்டு கட்டு போடப்படுகிறது.

நாள் $15^{th}$ September

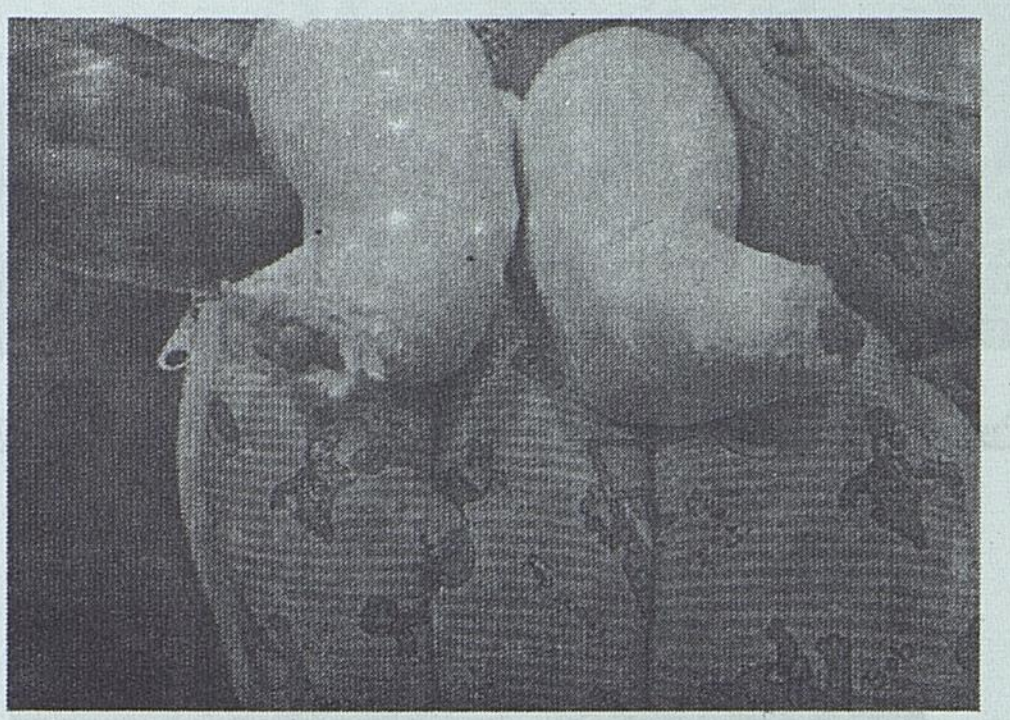

அடுத்து பாதங்கள் மேலேயும் வெளிபுறம் தள்ளப்பட்டு கட்டு போடப்படுகிறது.

நாள் 20th sept

அடுத்து முழுவதும் சரிசெய்யப்பட்ட பாதங்கள்

முழுவதும் சரிசெய்யப்பட்ட பாதத்துக்கு போடப்பட்ட ஒரு சிறப்பு கருவி

(SPLINT)

பாதம் சரியாகிவிட்ட நிலை Child can put feet on the table

பாதம் சரியாகிவிட்ட நிலையில் குழந்தையின் பாதத்தைச் சுரண்டினால் கால் மேலே எழும்புகின்றது.



பாதம் சரியாகிவிட்ட நிலையில் குழந்தை படத்தில் காட்டியபடி தரையில் உட்கார முடிகின்றது. A fully corrected child

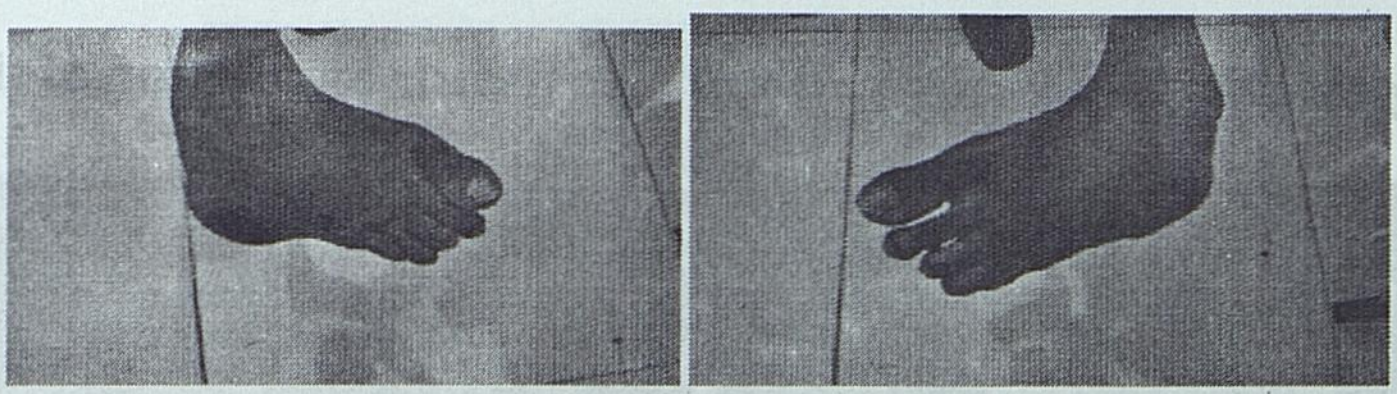

ஆனால் மூடநம்பிக்கையினால் சிகிச்சை அளிக்கப்படாத நிலையில் உள்ளே வளைந்த நிலையில் காப்பு காய்த்து போன பாதம்

A neglected club foot

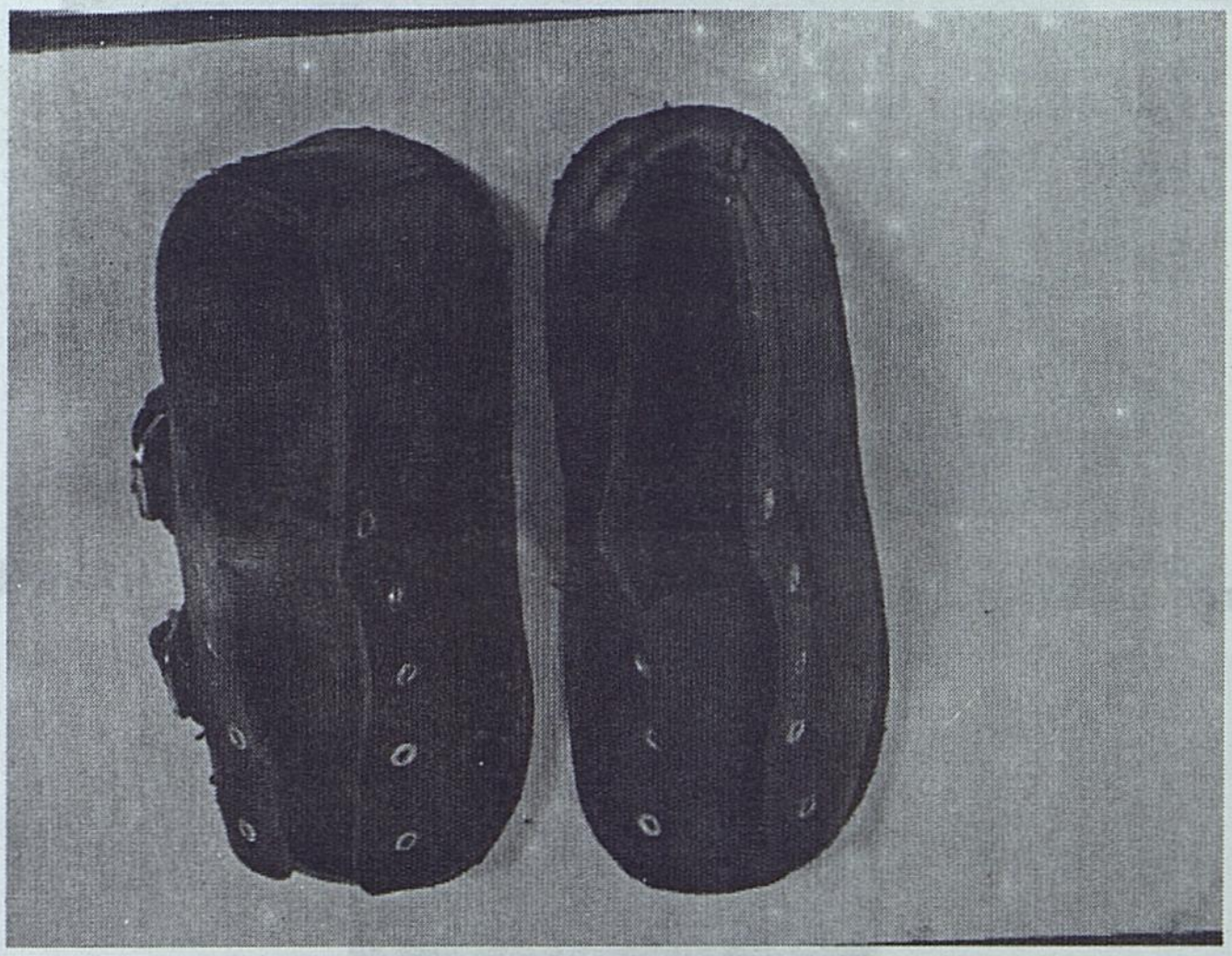

வளைவு பாதங்களுக்கு (CTEV) வழங்கப்படும் பாதணி

பின்புறம்வளைந்தகெண்டைக்கால் (posterior angulation of tibia)

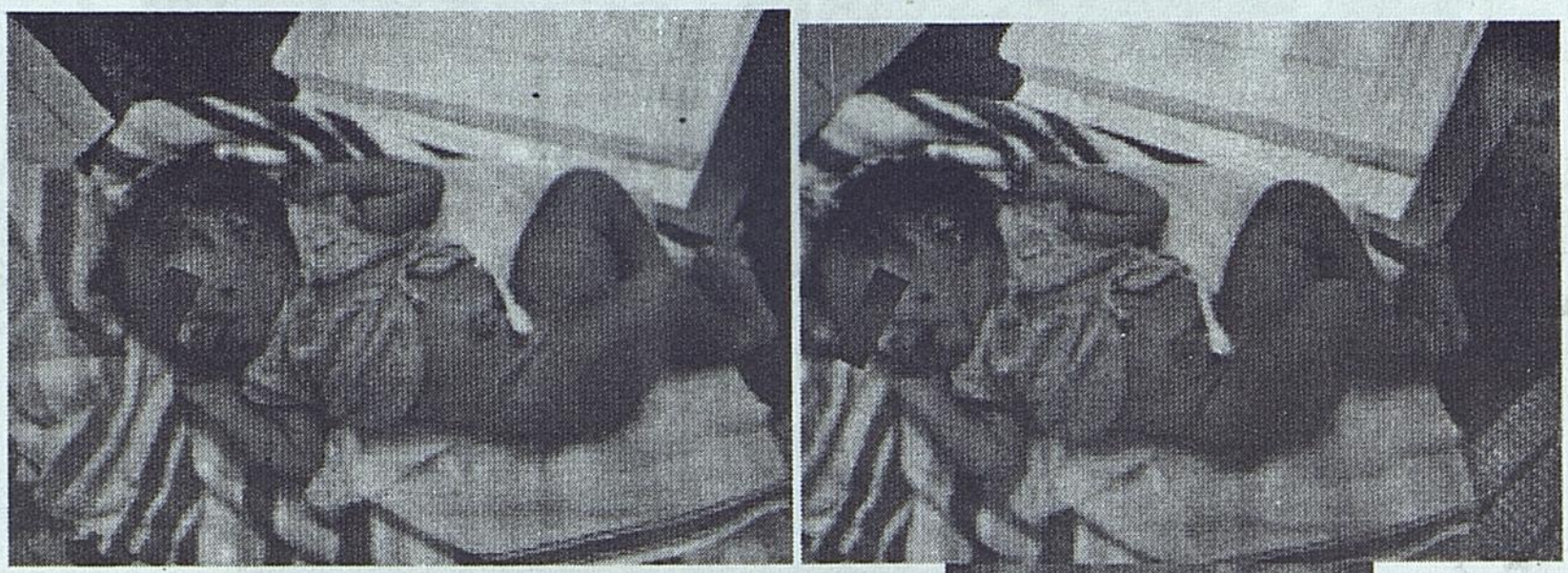

முழங்கால் பின்புறம் வளைந்த மேற்படி குழந்தையின்எக்ஸ்ரே. இது போகப்போக சரியாகலாம்.

குழந்தை கால் பாதத்தை மேல் நோக்கியே வைத்திருக்கும். இது நாளடைவில் தானாக சரியாகிவிடும்.

கைகால்கள் மட்டும் குட்டையாகிவிட்ட ஒரு குழந்தை.
(ஏக்காண்ரோபிலாசியா)

# 16.உயிருட்டம் 'டி' யின் பயன்கள்

ஜுன் 2013இல் ஒரு பெண்மணி வந்தார். அவரை சக்கர நாற்காலியில் கொண்டுவந்தார்கள். அவருக்கு முதுகு புட்டம் வலி இருந்தது.அவருக்கு எம் ஆர் ஐ படம் எடுத்து பார்த்து அவரது முதுகில் அறுவை சிகிச்சை செய்ய வேண்டும் என்று வேறு மருத்துவர்கள் ஏற்கெனவே (எலும்பு மற்றும் நரம்பு அறுவை சிகிச்சை நிபுணர்கள்) பரிந்துரைத்துள்ளனர்.இந்த நிலையில் அந்த அறுவை சிகிச்சையை நான் செய்ய சொல்லி என் நண்பர் ஒருவர் இந்த நோயாளியை எனக்கு அனுப்பி வைத்தார்.அவரைப் பரிசோதித்ததில் அவருக்கு முதுகில் சிறு அளவு வலி இருந்தது. நரம்பு அமைப்பின் செயலும் (DTR) கால்களின் சக்தியும் (power 5/5) நன்றாக இருந்தன.அவரது தண்டுவட எக்ஸ்ரே மற்றும் எம் ஆர் ஐ யை பரிசோதித்தேன். அதில் குறிப்பாக எலும்பிடை சவ்வு (disc- is like a cod fish) மீன் போன்றதோற்றம் என்று சொல்லப்படும் தோற்றம் உடையதாக இருந்தது.

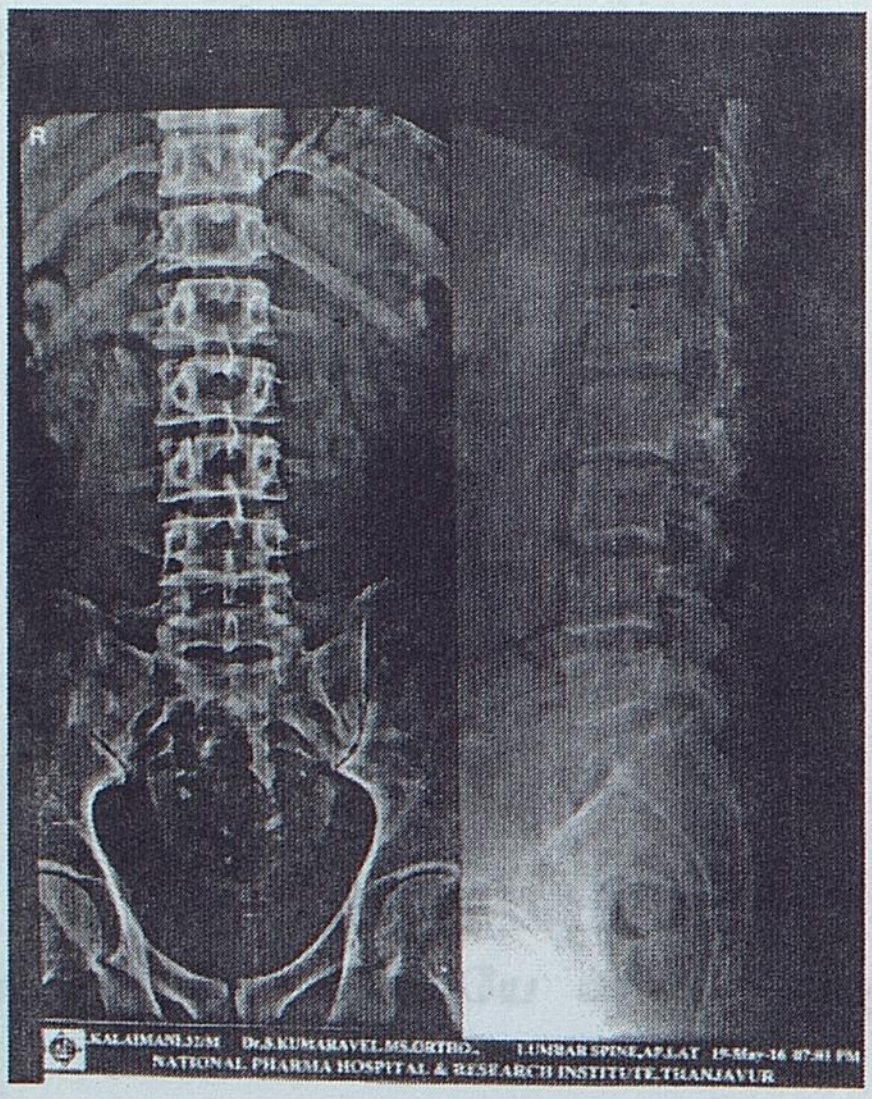


முள்ளெலும்பில் சவ்வு இடைவெளி அதிகம் இருந்தது.

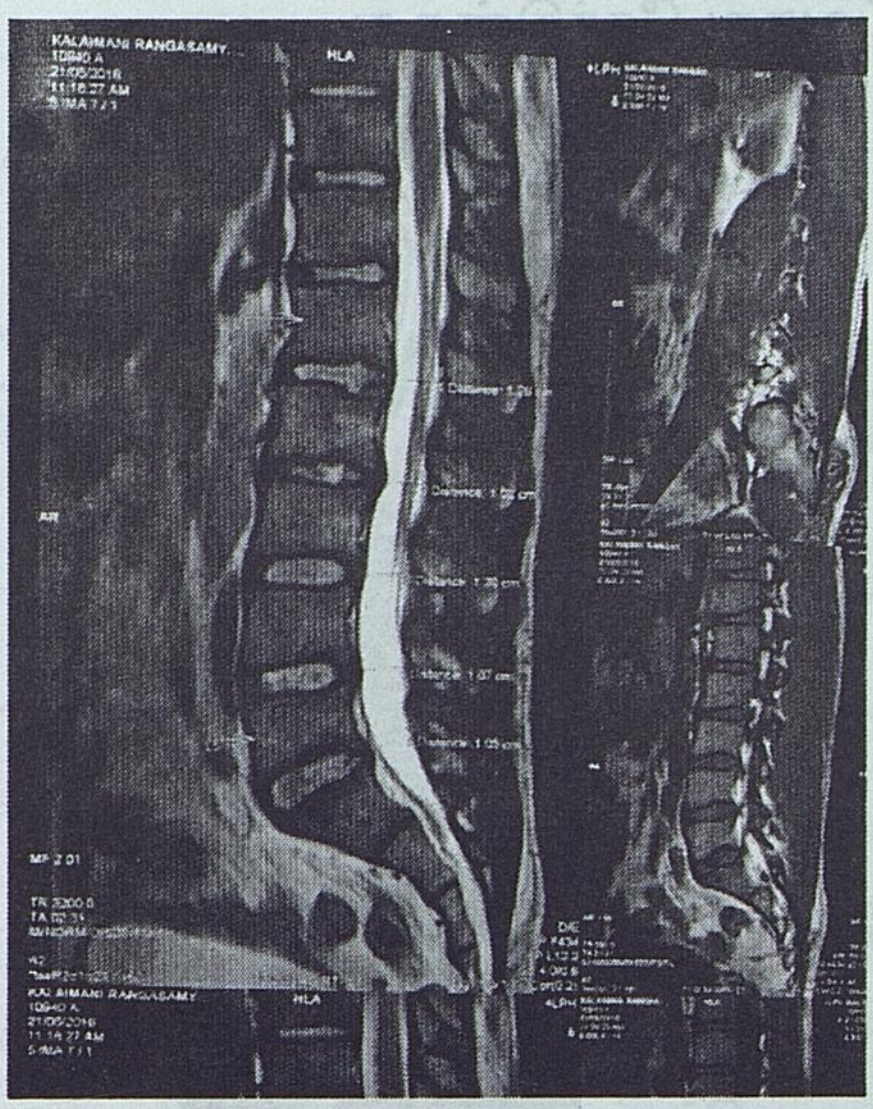

MRI- இல் மீன் போன்ற தோற்றம் இருந்தது.

இது எலும்பு சிதைவின் காரணமாக இருக்கும். எனக்கருதினேன். அவருக்கு வைட்டமின் டி எடுக்கப்படவில்லை. அதை நான் இங்கு செய்து பார்த்தபோது 3ng/ml தான இருந்தது.அவருக்கு வைட்டமின் டி கொடுக்கப்பட்டது .ஆறு வாரங்கள் மேற்படி வைட்டமின் டி கொடுத்த பின்பு வலி குறைந்து முன்னேற்றம் ஏற்பட்டு அவர் தனியாக நடக்கத் துவங்கினார். பிறகு .அவருக்கு பரிசோதனை செய்து பார்த்தபோது வைட்டமின் டி அளவு 30ng/mlக்குமேல்இருந்தது .

எலும்பு சிதைவு எவ்வாறு நேர்கின்றது.

எலும்பிடை சவ்வு disc மீன் (cod fish)போன்றதோற்றம் என்று சொல்லப்படும் தோற்றம்

எலும்பு வலுவிழந்து சிதைவதை சரி செய்ய முதலில் எவ்வாறு அது எவ்வளவு ஏற்படுகின்றது என்று அறிதல் அவசியமாகின்றது.பெரும்பாலும் எலும்பு சிதைவு ஒரு நோயுற்ற எலும்பு முறிந்துவிடும் போதுதான் நமக்குத் தெரியவரும்.ஆனால் அப்போது நோய் நன்கு முற்றி இருக்கும். இதில் இன்றியமையாதது என்னவென்றால் இப்படி வலுவிழந்து முறிவு ஏற்படும் முன்னரே எலும்பு சிதைவை கண்டறிந்து சிகிச்சையை ஆரம்பிக்க வேண்டும்.

உடலில் 206 எலும்புகள் உள்ளன அவை பல்வேறு வகையில் பயன் தருகின்றன. உடலுக்கு வடிவத்தையும் உடலின் எடையை தாங்கும் வகையிலும் முக்கிய உள் உறுப்புகளை பாதுகாக்கும். வகையிலும், கால்சியம் மற்றும் பாஸ்பரசு போன்றவைகள் சேர்ந்து வைக்கும் களமாகவும் தொடர்ந்து இரத்த செல்கள் உருவாகும் இடமாகவும்எலும்பு உள்ளன. இவை தவிர எலும்பு மஜ்ஜையிலிருந்து செல்கள் சென்று உடலின் பலவகை செல்களாக மாறிவிடுகின்றன. இவை தவிர எலும்புகள் தசைநார்களுடன் சேர்ந்து மூட்டுகளை அசைக்கவும் செய்கின்றன.ஆனால் வெளிப்புறத்தில் இருந்து பார்த்தால் எலும்புகளின் உள் நடக்கும் பல நிகழ்வுகள் தெரிவதில்லை. Black et al 2000, Orthovita 2006

எலும்புகள் இணைக்கும் திசுக்கள் connective tissueஎன்று சொல்லப்படும் திசுவகையை சேர்ந்தவை.

எலும்புகள் இருவகைப்படும்.

| தளர்ந்த எலும்பு cancellous bone | இறுக்கமானஎலும்பு Cortical bone |
|---|---|
| 20% | 80%) |

தளர்வகை எலும்புகள் (cancellous) சிறுசிறு தட்டு போன்ற அமைப்புகள் ஒன்றுடன் ஒன்று சேர்ந்து மிகவும் சிறிய ஓட்டைகள் pores உள்ள ஒரு நுரை போன்ற அமைப்புள்ளதாக இருக்கின்றது. வளர்சிதை மாற்றங்கள் அதிகம் நிகழும் இடமாக இருப்பதாலும் அதிக பரப்பளவு உள்ள இடமாக இருப்பதாலும் தளர்வகை எலும்புகளில் எலும்பு முறிவுகள் அதிகம் ஏற்படுகின்றன. இவ்வகை மென் எலும்புகள் எலும்பின் நுனிப்பகுதியில் உள்ளன(Rosen et al 1997)உம்:(கீழ்உள்ளபடம் )தொடை எலும்பின் மேற்பகுதி , முன்னங்கால் எலும்புகளின் கீழ்பகுதி,
நெஞ்சு முன் எலும்பு, இடுப்பு எலும்புமற்றும் 33 முள் எலும்புகள்

மாறாக இறுக்கமான எலும்பு (Cortical bone) ஒரு அடர்த்தி அதிகமான எலும்பு.இது ஒவ்வொரு எலும்பையும் சுற்றி இருக்கும் வகையில் அமைக்கப்பட்டு உடல் எடையை தாங்க உதவுகின்றது. இது பெரும்பாலும் எலும்புகளின் நடுப்பகுதியில்தான் உள்ளன.உம்:கெண்டைக்கால் எலும்பு,தொடை எலும்பு,முன்கை எலும்பு - நடுப்பகுதிகளில்உள்ளன. .இவை தசை நார்கள் வந்துஒட்டும் இடமாக உள்ளது.(USDHHS 2004)

தளர்வகை எலும்பு

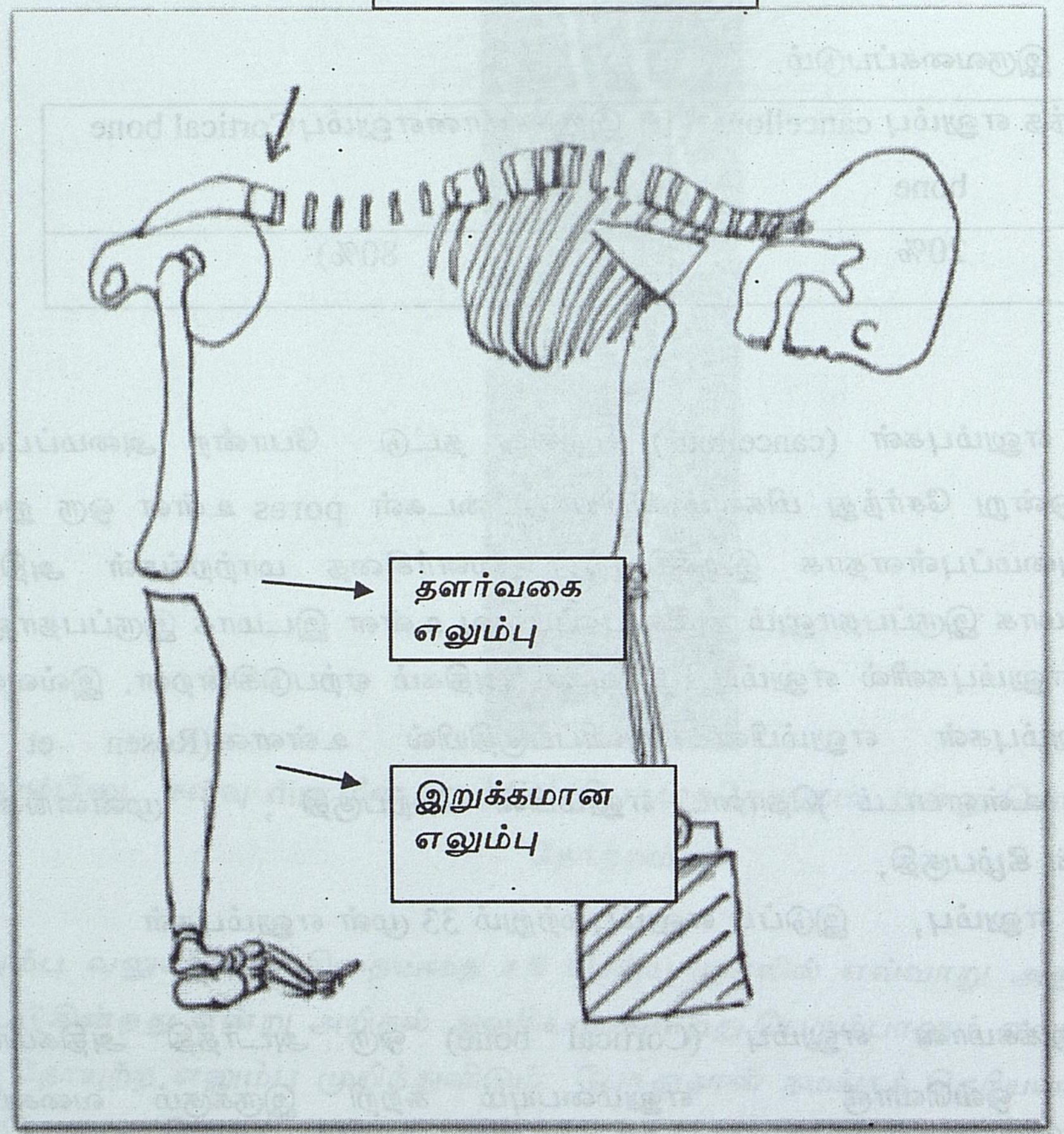


நிலைகள் எலும்பு -தூண்டுதல்→எலும்பு - உருவாதல்→எலும்பு -அரித்தல் திருப்புதல்→ தூண்டுதல்→எலும்பு உருவாதல் , இவ்வாறு இருக்கும்

எலும்பு அமைப்புக்குள் உள்ள எலும்பு கலவைக்குள் எலும்பு செல்கள் புதைந்து கிடக்கின்றன. ஒரு எலும்பு கலவையினுள் இரத்தக் குழாய்கள் செல்லும்போது அதன் வழியே நூண்ணூட்டச்சத்துக்கள் மற்றும் செல்கள் வந்து எலும்பை சரிசெய்யவும் எலும்பின் அடர்த்தியை தக்க வைக்கவும் செய்ய முடியும்.

எலும்பு செல்களில் மூன்று வகை சிறப்பு செல்கள் உள்ளன. அவை ஆஸ்டியோ பிளாஸ்ட், ஆஸ்டியோ சைட்மற்றும் ஆஸ்டியோ கிளாஸ்ட். இவை பலதரப்பட்ட தாதுப்பொருட்கள், புரதங்கள், ஹார்மோன்கள், தண்ணீர் போன்றவற்றைக் கொண்டு எலும்பின் ஊட்டத்தை பராமரிக்கின்றன. இவை தொடர்ந்து பழைய எலும்பை அரித்து நீக்கியும் புதிய எலும்பை உருவாக்கியும் செயல்படுகின்றன. இது Remodelling எனப்படும்.

ஒரு பொது ஆரம்ப செல்லின் இருந்து ஆஸ்டியோபிளாஸ்ட் உருவாகின்றது. மாறாக எதிலிருந்து ஆஸ்டியோ கிளாஸ்ட் உருவாகின்றது என்று இதுவரை தெரியவில்லை. மறு சீரமைக்கும் போது (Remodelling) புது எலும்பை ஆஸ்டியோபிளாஸ்ட் அடுக்கடுக்காக படிய வைக்கின்றது. இப்படி விழும் புது எலும்பில் புதையும் ஆஸ்டியோபிளாஸ்ட் முதிர்ந்துபின் ஆஸ்டியோசைட் ஆகி விடுகின்றன.மாறாக எலும்பின் மேற்பரப்பில் தங்கிவிடும் Ostoblast வெளிப்புறமாக இருக்கும் living செல்கள் எனப்படும் மெல்லிய செல்களாகி விடுகின்றன. ஆஸ்டியோகிளாஸ்ட் ஒன்றுடன் ஒன்று ஒரு சிறிய அளவு வெளிப்புற தொடர்பு அமைப்பு மூலம் இணைக்கப்படுகின்றன. இவை மூலம் நுண்ணூட்டப் பரிமாற்றம் நிகழ்கிறது.-USDHHS 2004

ஆஸ்டியோபிளாஸ்ட்கள் புதுஎலும்பை உருவாக்கி அகலமாக்கும் செல்கள். மாறாக ஆஸ்டியோகிளாஸ்ட்கள் எலும்பை செதுக்கி உருக்கொடுக்கும் செல்கள். இவை பழைய மற்றும் வலுவிழந்து பாதித்த எலும்புகளில் உள்ள தாதுக்களைக் கரைத்து அதிலுள்ள எலும்புக்கலவையை நீக்கும்ஆற்றல் கொண்டவை. சாதாரணமாக இந்த இருவகை செல்களும் இணைந்து ஒன்று ஒன்றின் மீது தாக்கத்தை ஏற்படுத்தி எலும்புகள் தொடர்ந்து உறுதியாக இருக்குமாறு செய்கின்றன (Manalagas 1996). இது எலும்பு உருவாவதற்கும் அவை கரைக்கப்படுவதற்கும் ஒரு நடுநிலையை (equilibrium) ஏற்படுத்தி விடுகின்றது.

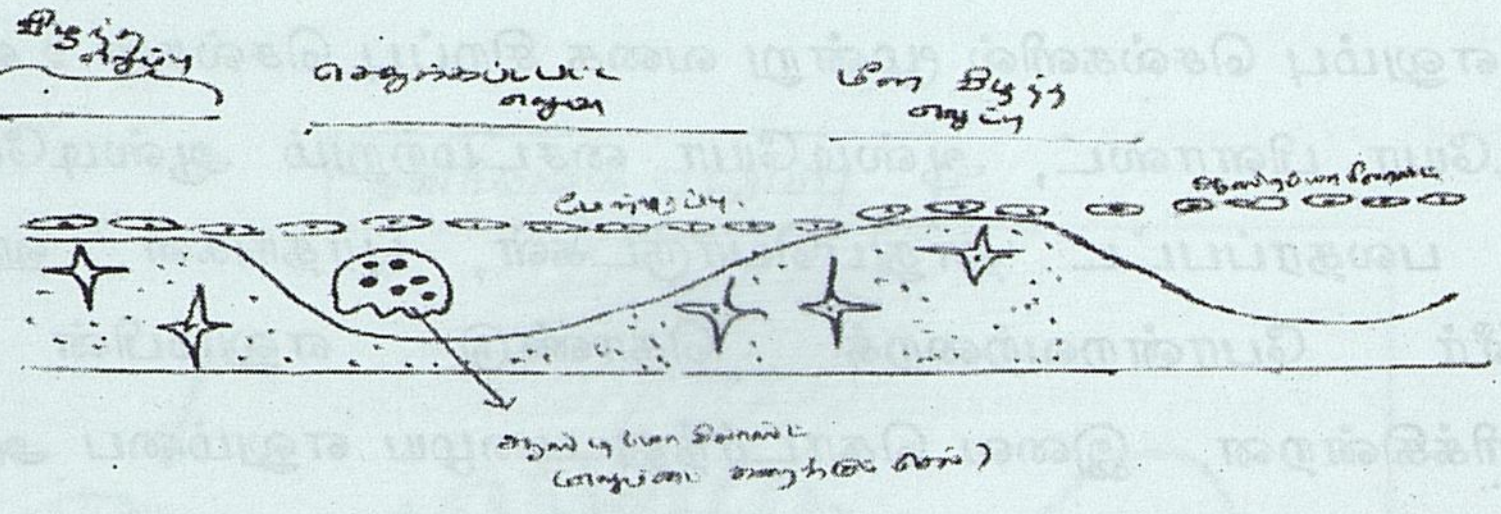



புதிய எலும்பு கலவை விழுதல் மற்றும் அது ஆஸ்டியோகிலாஸ்ட்டினால் வடிவாக்கம் செய்யப்படுகிறது.

**எலும்பு விழுதல் கரைதல் மறுபடி புதுஎலும்பு உருவாகுதல்.**

சிலசமயங்களில் எலும்பு உருவாவதை விட அதிக எலும்பு கரைக்கப்படுவதால் எலும்பு சிதைவு (osteoporosis) ஏற்படுகின்றது. உடல் அதிக எலும்பை இழந்து முறிவுகள் ஏற்படும் அளவிற்கு செல்கின்றது. இதுவரை பயன்பாட்டில் உள்ள அனைத்து எலும்பு சிதைவுதடுப்பு-மருத்துகளும் இந்த ஆஸ்டியோகிளாஸ்ட்கள் எலும்பு கரைத்தலை தடுத்துசெயல்படுகின்றன. மறுசீரமைப்பில் (REMODELLING) எலும்புகளின் உள் அமைப்பு தொடர்ந்து புதுப்பிக்கப்பட்டுவரும். இவ்வாறு புது எலும்பு விழுந்து புதுப்பிப்பது மறு சீரமைப்பு எனப்படும். இந்த முறையில் எலும்புகளின் அதிகபட்ச அடர்த்தி (peak bone mass) பராமரிக்கப்படுகின்றது. மேலும் அவ்வப்போது நிகழும் வெளிப்புறத்தில் தெரியாத சிறுசிறு வெடிப்புகள் மற்றும் முறிவுகள் மறுசீரமைப்பு மூலம் சரிசெய்யப்படுகின்றன.

(National Institute of Health Consensus Development Panel on Osteoporosis Prevention, Diagnosis, and Therapy. (2001).

ஆஸ்டியோகிளாஸ்ட் என்பது எலும்பைஅரித்துசெதுக்கும்போது மறுபுறம் ஆஸ்டியோபிளாஸ்ட் என்ற செல் எலும்பை புதியதாய் உருவாக்காமல் விட்டால் அந்த இடத்தில் எலும்பு இளைப்பு osteoporosisஏற்படும். இந்தமறுசீரமைப்பு என்பது "living cells" எனப்படும் மேற்புற செல்களுக்கு கீழே நடைபெறுகிறது. (Oursler, M.J., Landers, J.P., Riggs, B.L., & Spelsberg, T.C. (1993). ) இந்த விதமான எலும்பு மறுசீரமைப்பு என்று நான்கு நிலைகளில் மேற்கொள்ளப்படுகிறது.

1.activation - ஊக்குவித்தல்

2.absorption - எலும்பை கரைத்தல்

3.reversal- திரும்புதல்

4.formation எலும்பு உருவாதல்

முதல்நிலையான ஊக்குவிக்கும் நிலையில் எலும்பைக் கரைக்கும் ஆஸ்டியோ கிளாஸ்ட்டுகள் , எலும்பின் முன்னோடி precursor செல்களான இரத்த முன்னோர் செல்களில் இருந்து ஆஸ்டியோகிளாஸ்ட்டுகளாக மாறுகின்றன எனக்கருதப்படுகிறது.. இந்த ஆஸ்டியோகிளாஸ்ட்டுகள் உளுத்துப்போன அல்லது உடைந்த எலும்புகளின் தாதுக்களைக் கரைத்து, அவற்றின் உள்ளே உள்ள எலும்புக்கலவையையும் (matrix)உணவாக உண்டு அந்த இடத்தில் சிறு குழிகளை (cavities) ஏற்படுத்துகின்றன. இந்த நிலை சில வாரங்கள் நீடிக்கிறது. Hughes, D.E., & Boyce, B.E (1997).

இந்த நிலைக்கு பிறகு சிறிதுகாலம் அமைதியாக கழிகின்றது. இந்த நிலை 'திருப்புதல்' என அழைக்கப்படுகின்றது. இதன்பின் எலும்பு உருவாக்கும் செல்கள் ( ஆஸ்டியோ பிளாஸ்டிகள்) அதிகம் உருவாகி எலும்பு தாது மற்றும் கலவைகள் இட்டு மேற்படி துளைகளையும் குழிகளையும் நிரப்புகின்றன. இவ்வாறு செய்யும் போது அந்த கலவைக்குள் ஆஸ்டியோபிளாஸ்டிகள் சிக்கிபின் ஆஸ்டியோசைட் என்ற பெயருடன் முதிர்செல்களாகிவிடுகின்றன. இவ்வாறு நிரப்பப்பட்ட இடத்தில் எலும்பில் தாது நன்கு விழுந்தவுடன் எலும்பு மறுசீரமைப்பு நிறைவடைந்து விடுகின்றது. அப்போது ஏடு ஏடாக (lamellar bone) புது எலும்பு விழுகின்றது. இப்படியாக ஒரு வளர்ந்த நபரின்எலும்பு 10 வருடங்களுக்கு ஒரு முறை முழுவதுமாக புதுப்பிக்கப்படுகின்றது. American Medical Association (2006). USDHHS 2004

**ஏன் இந்த மறுசீரமைப்பு அவசியமாகிறது?**

எலும்பின் சக்தியையும் உறுதியையும் தக்கவைத்துக்கொள்ள இப்படி மறுசீரமைப்பு தேவைப்படுகின்றது (Simon 2005). ஒரு நபர் குழந்தை பருவத்திலிருந்து பெரியவாராகின்ற வரை எலும்பு உருவாவது அது கரைக்கப்படுவதைவிட அதிகமாக உள்ளது. 20வயதில் இருந்து 30 வயதுவரை உச்சபட்ச எலும்பு அளவு இருக்கும்.-maximumpeak bone mass. இது ஒவ்வொருடைய் மரபில்(geneஇல்) உள்ள (DNA Arrangement) டி.என்.எவரிசை முறையில் தீர்மானிக்கப்படுகின்றது.20வயதில் இருந்து 30 வயதுவரை எலும்பு உருவாவதும் நீக்கப்படுவதும் சமநிலையில் இருக்கும். எலும்பு சிதைவில் எலும்பு உருவாவதைவிட எலும்பு நீக்கப்படுவது அதிகமாக இருக்கும்.இதனால் எலும்புகள் வலுவிழுந்து உடைந்துபோகவாய்ப்புள்ளது. இப்படிப்பட்ட எலும்பு இழப்பு பெண்களின் மாதவிடாய் நின்றபின் அதிகமாகிவிடுகின்றது. அதைப்போல ஆண்களுக்கு அவர்களது வயதான காலத்தில் ( Senile osteoporosis) எலும்பு சிதைவு ஏற்படுகின்றது.ஆண்களிலும் பெண்களிலும் ஆர்மோன்கள் குறைந்து விடுவதால் இப்படி எலும்பு இழப்பு ஏற்படுகின்றது ( USDHHS 2004).

தாய்மை அடையும்போது தாயின் எலும்பு கரைக்கப்பட்டுதான்குழந்தைக்கு கால்சியம் மற்றும் பாஸ்பரஸ் கிடைக்கும். போதுமான அளவுகால்சியம் மற்றும் பாஸ்பரஸ்உணவிலிருந்து கிடைக்கும்போது மறுசீரமைப்பு நிலையில் அதிக தாதுக்கள் உறிஞ்சப்பட்டு எலும்பில் சேமித்து வைக்கப்படுகின்றது. (USDHHS 2004) .

## 18. எலும்பு தாதுக்கள் அளவை சரியான அளவில் வைத்துக் கொள்ள செயல்படு பலவிதமான காரணிகள்(factors)

எலும்புகளின் தாதுக்களை அளவை சரியான அளவில் வைத்துக்கொள்ள பலவிதமான காரணிகள்(factors) செயல்படுகின்றன. பெரும்பாலும் இவை ஹார்மோன்களால்தான் நடக்கின்றன. இவை எலும்பின் மீது மட்டுமல்லாமல் குடல் மற்றும் சிறுநீரகத்தின் மீதும் செயல்படுகின்றன (USDHHS 2004) இவற்றைப்பற்றி இனி பார்ப்போம்.

**ஹார்மோன்கள்**

எஸ்ட்ரோஜன் மற்றும் டெஸ்ட்டோஸ்டிரோன் போன்றஹார்மோன்கள் எலும்பின் மீது தங்கள் தாக்கத்தை செலுத்துகின்றன. எலும்பில் இருந்து கால்சியம் நீக்கப்படுவதை எஸ்ட்ரோஜன் குறைக்கின்றது (USDHHS2004). இந்த ஹார்மோன்கள் எலும்பு உருவாக்கும் செல்கள் (ஆஸ்டியோபிளாஸ்ட்) மீது தாக்கம் ஏற்படுத்தி எலும்பு புரதம் உருவாவதை ஊக்குவிக்கிறது. பெண்கள் தங்கள் மாதவிடாய் நின்றபின் மென் எலும்புகளில் 50 சதவிகிதமும்,இறுக்கமான எலும்புகளில் 30 சதவிகிதமும் இழக்கின்றனர் (Riggs et al 1981). இதில் எவ்வளவு இஸ்டிரோஜன் குறைபாட்டிலும் எவ்வளவு வயதாவதாலும் மற்றும் சுற்றுப்புற சூழ்நிலைகளிலும் நேர்கின்றது என்று உறுதியாகக் கூற இயலாது.ஆனால் 25% மென் எலும்பு இழப்பும்15% மேல் கட்டு இறுக்கமான எலும்பு இழப்பும் இஸ்டிரோஜன் குறைபாட்டினால் ஏற்படுகின்றது என்று அறியப்பட்டுள்ளது. (Lindsay 1990)

பெரும்பாலும் எலும்பு கரைந்து விடுவதைத் தடுப்பதின் மூலமாகவும் சில சமயங்களில் எலும்பு உருவாவதை ஊக்குவதிலும் இஸ்ட்ரோஜன் செயல்படுகின்றது. (USDHHS 2004 p28). அதனால் பெண்களில் மாதவிடாய் நிற்கும்போது இஸ்ட்ரோஜன் குறைவதால் எலும்பு இழப்பும் ஏற்படுகின்றது. டெஸ்ட்டோஸ்டிரோன் எனும் ஹார்மோன் தசைநார்களின் மீது செயல்பட்டு, எலும்பின் மீது உறுதியாக தங்கள் அழுத்தத்தை ஏற்படுத்தி அதன் மூலம் எலும்பை வலுப்படுத்துகின்றன.ஆண்கள் மட்டுமல்லாமல் பெண்களுக்கும் இந்த ஹார்மோன்கள் தேவைப்படுகின்றன(USDHHS2004 ).

எலும்பு செல்கள் உள்ளே இருக்கும். எஸ்ட்ரோஜன் இணைப்பு இடங்கள் (receptors ) மீது சேர்ந்து அந்த செல்களின் உள்ளே உள்ள இரண்டாம் நிலை தூதுசெல்லும் காரணிகளை (secondary mediators)ஊக்குவிக்கின்றது. இந்த காரணிகள் செல்களின் உள்ள நீயூக்லியசின் உள்ளே உள்ள D.N.Aவை அடைந்து அதில் இருந்து புதிய புரதப்பொருட்கள் உருவாகி அதனால் செல்கள் வளர்வதையும் அவை மாறுபாடு அடையவும் உதவி செய்கின்றது.மேலே கூறிய காரணிகள் பலவகையிலும் பொதுவாகவும், செல்லுக்குள்ளும் வேலை செய்கின்றன. இவை புரதங்கள் உருவாவது மட்டுமல்லாமல் எலும்பு செல்கள் பெருகுவதையும் எலும்பு உருவாக்கும் செல்கள் உருவாவதையும் தீர்மானிக்கின்றன.

Philips, A., Chalbos, D., & Rochefort, H. (1993). Rosselli, M., Reinhart, K., Imthurn, B., Keller, P.J., & Dubey, R.K. (2000).

கால்சியத்தின் அளவை கட்டுப்படுத்தும் ஹார்மோன்கள் பாராதைராய்டு ஹார்மோன்,கால்சிட்ரையால், கால்சிடோனின் போன்றவை. பாராதைராய்டு (PTH) ஹார்மோன் எலும்பில் இருந்து கால்சியத்தை நீக்கி இரத்தத்தில் சேர்க்கின்றது. ஆனால் இது மிக அதிகமாக சுரக்கும்போது எலும்புககளில் அரிப்பு ஏற்பட்டு அவை வலுவிழக்க வாய்ப்புள்ளது. (Hyperparathroidism) ஊக்குவிக்கப்பட்ட வைட்டமின்டி (கால்சிரையால்) குடலில் கால்சியம் மற்றும் பாஸ்பரஸ் உறிஞ்சப்படுவதை அதிகப்படுத்துகிறது. கால்சிடோனின் என்ற ஹார்மோன் ஆஸ்டியோகிளாஸ்ட் செல்களின் வேலைகளைக் குறைத்து எலும்புகளில் இருந்து கால்சியம் நீக்கப்படுவதை தடுகின்றது (USDHHS2004).

எலும்பு கரைக்கப்படும்போது வெளியாகும் சிலவகை புரதங்கள் எலும்பு உருவாக்கும் செல்களின் எண்ணிக்கையை அதிகப்படுத்துவதாகக் கண்டறியப்பட்டுள்ளது. (Jilka 1998) இது $1L_6$ என்ற வகை புரதமாகும். இவை தவிர TNF டியூமர் நெக்ரோஸிஸ் பேக்டர் எனும் காரணியாகவும் இருக்கலாம். இவை வெள்ளை இரத்த அணுக்களால் சுரக்கப்படுபவை. இதை தவிர PTH, 1,2 DHCC போன்றவை எலும்பு கரைக்கும் செல்களை மேலும் ஊக்குவிக்கும்.

எலும்பு இழப்பைக் கட்டுப்படுத்துவது எது? இஸ்டிரோஜன் குறைபாட்டிலும் 1L6 எனும் காரணிதான் எலும்பு இழப்பை தீர்மானிக்கிறது.விரைகள் நீக்கப்பட்ட ஆண்களில் எலும்பு இழப்பு அதிகமாகஇருக்கும். ஆண்மை குறைவாக உள்ள ஆண்களில் டெஸ்டோஸ்டிரோன் மருந்துகள் கொடுக்கப்படுமானால் அவர்களுக்கு எலும்பு அளவு அதிகமாகும். அதைப்போலவே பெண்களின் இஸ்டிரோஜன் குறைபாடும் அப்படியே எலும்பு குறைப்பை செய்கிறது. இந்த இரண்டிலும் 1L6 ஒருமுக்கிய காரணியாகும். (Jilka 1998,Bellido et al 1995)

# 19.அன்றாட வாழ்வின் எலும்பை வலுப்படுத்தும் வழிமுறைகள்

மரபு வழியாக தீர்மானிக்கப்படும் பலவிடயங்களில் எலும்பின் அளவும் ஒன்று. ஆனாலும் நம்மால் சில காரணிகளைத்தான் மாற்ற முடியும் உ.ம் உடல் உழைப்பு மற்றும் உடற்பயிற்சிமற்றும் சத்தான உணவு போன்றவை. உடற்பயிற்சியின்போது தசை நார்களின் சக்தியால் மேலும் எலும்புகளில் வலு சேர்கிறது. இது எவ்வாறு என்றால் எலும்புகளில் ஒட்டி இருக்கும் தசை நார்கள் வலுவாக இழுக்கும் போது அந்த எலும்புகள் மேலும்மேலும் வலுவாகின்றன. தசைநார்கள் அதிகமாக இருக்கும் பருமனானவர்களுக்கு எலும்பு அளவும் அதிகமாக இருக்கும். மாறாக மிகவும் இளைத்து இருக்கும் நபர்களுக்கும், தசைநார்கள் குறைவாக இருக்கும் நபர்களுக்கும் எலும்பின் அளவு குறைவாக இருக்கும். (Simon 2005)

இவை தவிர அன்றாட வாழ்வின் பழக்கவழக்கமானபுகைபிடித்தல் மற்றும் அளவுகளுக்கு மீறிய மது அருந்துதல் போன்றவை எலும்பின் அளவை குறைக்கின்றது.

இதை தவிர வெளி இடங்களில், சுற்றுப்புறத்தில் உள்ள நச்சுப்பொருட்களும் காரணமாக இருக்கலாம்.

இதில் சில டையாக்ஸின்கள் (DIOXIN) முக்கியமானவை. இவை உடலில் எஸ்ட்ரோஜன்களை எதிர்த்து வேலை செய்கின்றன. இந்த டையாக்ஸின் செல்கள் மீதும் இருக்கும் எஸ்ட்ரோஜன்கள் போய் அமரும்-எஸ்ட்ரோஜன் இணைப்பு இடங்கள் இடங்களை மறித்து எலும்பு பாதுகாப்பை தடுக்கின்றன(Wang et al 2002). இவை தவிர குளோரோபைபிணைல் (chlorobiphenyl)பிணைப்புகள் என்ற மற்றொரு இரசாயன வகைகளும்எலும்பை வலுவிழக்க வைக்கின்றன.இவை காற்று, நீர் மற்றும் மீன் போன்ற உணவு வகைகளை மாசுபடுத்தி எலும்பின் உறுதியைக் குறைக்க வாய்ப்பு உள்ளது.(Jamsa et al 2001 Juberg 2000 McLachlan 2001)

முடிவாக எலும்பு இளைப்பைப்பற்றிய நமது அறிவு மிகவும் சிக்கலானதாகவும் முழுவதும் அறியப்படாமலும் உள்ளது. ஆனால் எலும்பு இளைப்பு என்பதை முன்னதாக கண்டுபிடித்து சிகிச்சை அளித்தால் பின்னர் ஏற்படும் முறிவுகள் குறைய வாய்ப்புள்ளது.மேலும் எவ்வாறு எலும்பு சிதைவை தடுக்கும் முறைகளை நாம் அறிவதன் பலனாக எலும்பு நலம் ஏற்படும் என்பது உறுதி.

# 20.எலும்பு பாதுகாப்புக்கு உணவு

ஒரு மனிதனின் பிறப்பிலிருந்து இறப்புவரைசத்துள்ளஉணவு உட்கொள்வது சிறந்த எலும்பு நலம் பேனப்படும் என்பதில் ஐயமில்லை (Matzko-Preventing osteoporosis.)

இந்த பிரிவில் எலும்பு பாதுகாப்புக்கு,

1. ஏன் கால்சியம் மற்றும் உயிரூட்டம் 'டி'தேவை என்றும்
2. ஒரு நாளைக்கு எவ்வளவு உயிரூட்டம் 'டி'தேவை என்றும்
3. ஏன் ஒரு குறிப்பிட்ட உணவு உட்பொருட்கள் ஊட்டச்சத்துக்கள் எலும்பு உறுதியை பாதிக்கின்றன என்றும் மற்றும்
4. எவ்வளவு உணவு பழக்கங்கள் எலும்பு உறுதியைக் காக்கும் என்றும் பார்க்கலாம்.

**உணவில் கால்சியம்:**

எலும்பு சிதைவின் பல காரணிகள் முக்கியான ஒன்று உணவு.

எலும்புக்கு கால்சியம் பாஸ்பரஸ் வைட்டிமின்டி போன்றவைகள் தேவைப்படுகின்றன. இவை சாதாரணமாக உணவிலிருந்துதான் கிடைக்கின்றன. தினமும் இப்படி உணவிலிருந்து கிடைக்கும். தாதுக்கள் உறிஞ்சப்பட்டு, இரத்தத்தில் கலந்துவிடுகின்றது. உணவில் மீதம் உள்ள தாதுக்கள் கழிவாக வெளியேற்றப்படுகின்றது. மாறாக உணவில் சரிவர இந்த தாதுக்கள் இல்லைஎன்றால் இந்ததாதுக்கள் எலும்புகளில் இருந்து எடுத்து இரத்தத்தில் சேர்ந்துவிடப்படுகிறது. இது மேற்படி தாதுக்கள்உடலில் பலவித இன்றியமையா செயல்களுக்கு தேவைப்படுகின்றன.(உம்) இரத்தம் உறைதல்(clotting)போன்றவை. ஆனால் மேற்படி தாதுக்கள் நீண்டகாலமாக உணவில் குறைவாகவே இருந்தால் எலும்புகள் மேற்படி காரணத்தால் வலுவிழந்து விட வாய்ப்பு உள்ளது.(USDHHS 2004)

"எலும்பு சிதைவானது ஒரு குழந்தைகால நோய், ஆனால் அதன் விளைவு வயதானவர்களில் தெரிகின்றது" என்று Kitchin, B., & Morgan, S. (2003). அறிஞர்கள் கூறியுள்ளனர். ஆகவே ஒரு வாழ்நாள் முழவதும் நல்ல சத்தான உணவு உட்கொள்வது எலும்பு நலத்தை பாதுகாக்கும்.மேலும். கருவில் உள்ள சிசுவிற்குநிகழும் சத்து குறைவு, அந்த குழந்தை வளர்ந்த பின் எலும்பின்

அடர்த்தியை பாதிக்கின்றது என்று அறியப்பட்டிருக்கிறது.(Harvey, N., & Cooper, C. (2004).

எலும்பு நலத்தைப் பற்றிக் கூறும்போது கால்சியம் மற்றும் வைட்டமின் "டி" யைப் பற்றி பலவாறு ஆராயப்பட்டும் எழுதப்பட்டும் வருகின்றது. ஆனால் அவை உண்மையிலேயே எலும்பு நலத்தை பேணும் ஆற்றல் உள்ளவைதானா?

இவை இரண்டையும் தவிர மேலும் பல ஊட்டச்சத்துக்கள் எலும்பு பாதுகாப்புக்கு அவசியம் எனTucker, K.L. 2003என்ற அறிஞர் கண்டுள்ளார்.எனவே இந்த பகுதியில் கால்சியம் வைட்டமின் "டி" தவிர மற்ற ஊட்டச்சத்துக்களின் தேவை பற்றியும் மொத்த உணவுமுறை பற்றியும் நாம் அறிந்து கொள்ளலாம்.

நாம் அறிந்து வைத்துள்ளது போல, கால்சியம்தான் - எலும்புகளில் அதிகமாக உள்ள தாது உடலில் 98 விழுக்காடு கால்சியம் எலும்பினில் தான் உள்ளது. மேலும் எலும்பு கால்சியத்தின் களஞ்சியமாக உள்ளது.எனவேதான் Heaney, R.P. (2003)என்ற அறிஞர் "நாம் நமது கால்சியம் களஞ்சியத்தின் (எலும்புகள்) மீதுதான் நடக்கிறோம்" என்கிறார். இவ்வளவு நெருங்கிய தொடர்பிருக்கும்போது உணவில் கால்சியம் இல்லாவிட்டால் எலும்பு வலுவிழக்கும் என எதிர்பார்த்தல் தப்பில்லைதான். ஆனால் உண்மையாக கால்சியம், ஒரு மனித வாழ்நாளில் வேறுவேறு நிலைகளில் எவ்வாறு அவசியம் என்று யாரும்உணர்வதில்லை (Weaver 2001).

**உச்ச எலும்பு அளவு (peak bone mass)என்றால் என்ன?**

ஒரு மனிதனின் உச்ச எலும்பு அளவு அவருக்கு எலும்பு முறியக்கூடுமா என்று அறிவதில் உள்ள முக்கிய காரணி ஆகும்.இந்த உச்ச எலும்பு அளவு ஒரு மனிதன் இளைஞர் ஆகும்போது உள்ளது . பொரும்பாலான 80% அளவு உச்ச எலும்பு அளவு மரபு வழியாக நிர்ணயிக்கப்படுகின்றது. மேலும் 20% அளவுதான் உணவுமூலம் நாம் உட்கொள்ளும் கால்சியத்தால் அமைகிறது.உணவின் கால்சியம் பெரும்பாலும், அதிக வளர்ச்சி உள்ள, வயதுக்கு வரும் வளரினம் பருவத்தில் மிக அவசியம் (Eastell, R., & Lambert, H -2002). இந்த உணவின் கால்சியம் எலும்பை பாதுகாக்கும் நிலை ,முதலில் அந்த உணவுகள் எடுத்துக்கொண்டிருக்கும் வரைதான் என்று ஆய்வுகள் கூறின. அப்படிப்பட்ட கால்சியம் செரிந்த உணவுகளை எடுப்பதை நிறுத்திவிட்டால் அந்த மனிதனின் எலும்பு மேலும் பாதுகாக்கப்படுவதில்லை என்றும் முன்னர் காணப்பட்டது.

ஆனால் பிற்பாடு வந்த ஆய்வுகள் ஒரு வருடம் ஏதாவதுஒருவகை கால்சியம் உண்டால் எதிர்கால எலும்பு பாதுகாப்பு சாத்தியம் என்று கூறுகின்றன(Dodiuk-Gad, R. P., Rozen, G. S., Rennert, G., Rennert, H. S., & Ish-shalom, S 2005).

பெரும்பாலான ஆய்வுகள் மாத்திரை வடிவிலான கால்சியத்தைக் கொண்டு செய்வன. (Eastell, R., & Lambert, H. (2002). ஆனால்Fiorita, L.M., Smiciklas-Wright, H., Mitchell, D. C., & Birch, L.L.) என்ற அறிஞர்கள் கால்சியம் செறிந்த உணவை உண்ணும் சிறுமிகளில் எலும்பு அளவு,11 வயதில் நன்றாக உள்ளது என்று கண்டறிந்துள்ளனர். எனவே 80% மரபின் வழி தீர்மானிக்கப்படுகிறது என்றாலும் நமது முயற்சியான 20 % உணவு வழி கால்சியம் பயன்தரும்.

**எலும்பு இழப்பைக் குறைத்து எலும்பு முறிவை நம்மால் தடுக்க முடியுமா?**

உணவின் தொடர்பு-உள்ள எல்லா ஆய்வுகளிலும் இதை தீர்மானமாக கூற முடியாது ஆனால் மேற்படி உணவு வழி கால்சியம் பயன்தரும் என்று பெரும்பாலான ஆய்வுகள் கூறுகின்றன(Anderson, J.J., & Rondano, P.A. (1996). Welten, D. C., Kemper, H. C., post, G.B., & van Staveren, W.A. (1995).

சிறிய வயதில் உணவில் உட்கொள்ளும் கால்சியம் பின்னர் ஏற்படும் எலும்பு முறிவுகளை தடுக்கும் என்ற மேற்படி நன்மைகள் வீட்டு விலக்கு நின்ற உடனே தெரிவதில்லை. வீட்டு விலக்கு நின்று பல ஆண்டுகள் ஆன பின்னரும் பெண்களுக்கு அவர்கள் சிறிய வயதில் உணவில் உட்கொள்ளும் கால்சியத்தின் இந்த நன்மை தெரிகின்றது.Heaney, R.P. (2003).

உண்மையில் பெண்கள் அன்றாட உணவுகளை ஆராய்ந்து பின் அவற்றில் கால்சியம் செரிந்த உணவுகளை சேர்ப்பதில்லை.மேலும் வீட்டுவிலக்கு நின்ற பெண்களுக்கு ஆர்மோன்கள் (எஸ்ட்ரோஜன்) கொடுத்தாலும் தனியே கொடுக்கப்படுவதைவிட கால்சியம் சேர்த்து கொடுத்தால் தான் மும்மடங்கு 300% அதிக எலும்பு பராமரிப்பு கிடைக்கின்றது(.Nieves, J. W., Komar, L., Cosman, F., & Lindsay, R. 1998).

அதைப்போலவே (senile osteoporosis) முதியவர்களில் வரும் எலும்பு சிதைவை பொறுத்தமட்டில் முதியவர்களிலும் கால்சியத்துடன் வைட்டமின் "டி" கொடுக்கும் போது எலும்பு இழப்பு குறைந்து, முறிவுகளும் குறைகின்றன. (Dawson-Hughes, B., Harris, S. S., Krall, E. A., & Dallal, G. E. (1997).

குறைந்த அளவு 400 IU வைட்டமின் "டி" உடன் கூடிய 1000mg கால்சியம் எலும்பு சிதைவைக் குறைக்கலாமே தவிர எலும்பு முறிவுகளை தடுப்பதில்லை.ஒருமாதத்திற்கு 60,000 IUஎடுத்துக்கொண்டவர்களுக்கு எலும்பு முறிவுகள் குறைவு. ('Osteoporosis' Sarah et al)

ஒரு நாளைக்கு எவ்வளவு கால்சியம் உடலுக்கு தேவை?

| வயது | கால்சியம்மி.கி | வைட்டமின்IU |
|---|---|---|
| 1 - 3வது | 500 | 200IU |
| 4 -8வது | 800 | 200 IU |
| 9 -18 | 1300 | 200 IU |
| 19 -50 | 1000 | 200 IU |
| 51 -70 | 1200 | 400 IU |
| 70 க்கு மேல் | 1200 | 600 IU |

அமெரிக்காவில் 60வயதுக்கு மேல் உள்ளவர்களுக்கு ஒரு நாளில் உணவில் 700 - 900 மிகி கால்சியம் கிடைத்துவிடுகிறது (Ervin, R. B., Wang, C.-H., Wright, J.D., & Kennedy-Stephenson, W. (2004). ஒரு நாளில் உணவில் 4.5 To 6 µg வைட்டமின் "டி" யும் கிடைத்துவிடுகிறது.(Moore, C., Murphy, M. M., Keast, D. R., & Holick, M. F. (2004). எனவே உணவில் எடுத்துகொள்ளப்படும் கால்சியம்,வைட்டமின் "டி" யின் அளவு குறைவுதான். இது 9 - 18 வயதுவரையான வைட்டமின் (அதிகவளர்ச்சி உள்ளதால்) அதிகமாக தேவை. மற்றும் 60வயதுக்கு மேல் உள்ளவர்களுக்கு 70 விழுக்காடுக்கு மேல் அதிக எலும்பு இழப்பு ஏற்படலாம். இதுமிகவும் பாதிப்பை எற்படுத்தும்(Ervin, R. B., Wang, C.-H., Wright, J.D., & Kennedy-Stephenson, W. (2004). அதிக உழைப்பின்றி ஆனால் அதிகமாக உணவு தேவையின்றி உண்பவர்கள், உடல் பெருத்தாலும், அவர்கள் குறைந்த கால்சியம் உட்கொள்பவர்களாக உள்ளனர்.

**கால்சியம் எடுத்துக்கொள்ளுவதில் முரண் .உள்ளது.அது என்ன?**

கால்சியம் அதிகமாக உள்ளஉணவை உண்ணும் அமெரிக்கர்களைவிட (Institute of Medicine1997) குறைவான கால்சியம் எடுத்துக்கொள்ளும் (Stear, S.2000) ஜப்பானியர்களிடம் குறைவான எலும்பு சிதைவு முறிவுகள் காணப்படுகின்றன. மேலை நாடுகளில் மிக அதிகமாக கால்சியம் உண்ணும் நாடுகளிள் மிக அதிகமாக எலும்பு சிதைவின் காரணமான முறிவுகள் உள்ளன.

இவை ஏன் என்று பார்க்கலாம்?

இவை கீழ்க்கண்ட காரணங்களில் இருக்கலாம்.

1. வளர்ந்த நாடுகளில் மக்களின் வாழும்நாள் அதிகரித்துவிட்டது. அதிகமானவர்கள் முதிர்ந்த வயதுவரை வாழ்ந்து அதனால் எலும்பு சிதைவு முறிவுகள் ஏற்படுகின்றன.

2. "எலும்பு சிதைவு" ஆய்வுகள் பெரும்பாலான சரியாகஆய்ந்து தகவல்களை அளிப்பதில்லை.

3. ஒவ்வொரு இனத்தின் மரபு வழி மாறுபாடுகள்

4. உடல் செயல்களில் உள்ள வேற்றுமைகள்

5. கால்சியம் தவிர மற்ற உணவு காரணிகள்

**உணவுகளில் உள்ள கால்சியம் மற்றும் வைட்டமின் உயிரூட்டம்**

பால்பொருட்களில் தான் அதிக கால்சியம் உள்ளது மேலும் பாலில் உள்ள வைட்டமின் "டி" ஆனது கால்சியம் உடலில்சேர துணைபுரியும் (Moore, C., Murphy, M. M., Keast, D. R., & Holick, M. F. (2004).

கொழுப்பு நீக்கப்பட்ட பாலில் கால்சியம் அதிகம் இருக்கிறது.ஏனென்றால் கொழுப்பு இல்லா பொருட்களில் (cottage –cheese)பால்கட்டியில் கால்சியம் குறைந்துள்ளதாகவும் அதன் உற்பத்தியில் ஏற்படும் மாறுதல்களில் இந்த நிலை ஏற்படுகின்றது.-- பால் கட்டி உருவானபின்பு அதிக கால்சியம் சேர்க்கப்படலாம். அயிரை, வஞ்சிரம் மீன்களில் கால்சியம் அதிகமாக உள்ளது. கீரை வகைகளில் கால்சியம் இருந்தாலும் அவைகளில் உள்ள ஆக்சாலிக் அமிலம்- இந்த கால்சியம் உடலில் சேருவதைக் தடுக்கிறது.மேலும் பட்டாணி போன்றவற்றில் உள்ள கால்சியம் உடலில் சேருவதை அதிலிருக்கும் பைட்டிக் அமிலம் தடுக்கின்றது. உணவில் இயற்கையாகவே அமைந்துள்ள கால்சியத்துக்கு பதில் செறிவூட்டப்பட்ட உணவு வகைகள் கால்சியம் செறிந்த உணவுகள் அதிகமாக தற்போது கிடைக்கின்றன.

தற்போது வைட்டமின் "டி" யின் நல்வாழ்வு அளிக்கும் நன்மைகள் பெருகிவருகின்றன. உதாரணத்துக்கு வைட்டமின் "டி" யின் குறைபாடு சில புற்றுநோய்கள், நீரிழிவு நோய், இருதய கோளாறுகள் மற்றும் எலும்புசிதைவுகள்

வர காரணமாகின்றது (Calvo, M.S., Whiting, S.J., & Barton, C. N. (2005)Holick, M. F. (2004)).

வைட்டமின் "டி" என்பது Institute of Medicine. (1997).

| வயது | Institute of Medicine. (1997). ஒரு நாளைக்கு. |
|---|---|
| குழந்தைகள் - 50 | 5 மைக்ரோ கி |
| 51-70 | 10மைக்ரோ கி |
| 71- | 15 மைக்ரோ கி |

இந்த வைட்டமினானது எலும்பை உறுதியாக வைக்கும் - கால்சியம் மற்றும் பாஸ்பரஸ் போன்ற தாதுக்களை உடலில் உறிஞ்சி தக்க வைக்கும் சக்தி கொண்டது.Holick, M. F. (2004)மேலும் இதுஇரத்தத்தில் கால்சியம் அளவுகளை சரியான அளவில் வைக்கவும் உதவுகின்றது. இந்த வைட்டமின் - எலும்பு செல்களின் எலும்பு உருவாக்கும் திறனை நன்கு செயல்பட வைக்கும்.(Heaney, R. R., Carey, R., & Harkness, L. 2005). வைட்டமின் "டி" என்பது கொழுப்புகளில் கரையும் வகையைசேர்ந்த வைட்டமின். எனவே உடலின் கொழுப்பு பகுதிகளில் இது சேமிக்கப்படுகின்றது.எனவேதான் குண்டான-பருமனான நபர்களுக்கு கொழுப்புபகுதிகளுக்கு வைட்டமின் "டி" சென்றுவிடுவதால் - எலும்புகளில் வேலை செய்ய போதுமான அளவில் வைட்டமின் உடலுக்கு கிடைப்பதில்லை.

வைட்டமின் "டி"யின் உருவாகும் இடம் -சூரிய ஒளிபடும் தோல்.ஒரு வைட்டமின் என்பது உடலில் உருவாகாமல் இருப்பது. அப்படிப்பார்த்தால் உண்மையில் "டி" வைட்டமின் ஒரு வைட்டமினே அல்ல. தோலுக்கு அடியில் உள்ள எர்கோஸ்டிரால் எனும் வைட்டமினின் முன் நிலை பொருள் (precursor)-சூரிய ஒளிபட்டதும் - வைட்டமின்டி 3 ஆகிவிடுகின்றது(Holick, M. F.2004) . ஒரு நாளைக்கு 10 - 15 நிமிடங்கள் உடலில் சூரிய ஒளிபட்டால் போதும். ஒரு வாரத்திற்கு 3 முறை இவ்வாறு நிகழ்ந்தால் - குழந்தைகள் மற்றும் இளைஞர்களுக்கு போதுமான வைட்டமின் "டி" கிடைத்துவிடும்.வயது ஆக ஆக இதே அளவு 15 நிமிடங்கள் -சூரிய ஒளி குளியல் உடலில்குறைந்த அளவே வைட்டமின் "டி" உற்பத்தி செய்கின்றது. மேலும் வயது ஆனவர்கள் வெளியே வந்து சூரிய ஒளியில் நிற்பதும் குறைவு.மேலும் வயதானவர்களுக்கு தோலில் சூரிய ஒளிபட்டால் புற்றுநோய் வரும் என்ற பயமும் இந்த சூரிய ஒளிக் குளியலை

தவிர்க்க ஒரு காரணமாகி விடுகின்றது(Kinyamu, H.K., Gallagher, J.C., Balhorn, K.E., & Petranick, K.M. (1997).SPF எண் 8க்கும் அதிகமாக ஒளியை தடுக்கும் களிம்புகள்- தோலில் வைட்டமின் "டி" உருவாகவிடுவதில்லை.)

உணவில் வைட்டமின் "டி"பால்,மீன்எண்ணெய்போன்றவற்றில் உள்ளன. இவைகள் கொழுப்பு சத்துள்ள பொருட்கள் எனவே மற்ற வெண்ணெய் முட்டை உணவுவகைகளில் செறிவூட்டம் செய்ய முடியும். அன்றாட வைட்டமின் "டி" கிடைப்பது கடினம். என்பதால் சில நாடுகளில், உணவு செறிவூட்டப்படுவது. கட்டாயமாக்கப்பட்டுள்ளது. உதாரணத்துக்கு கனடா மற்றும் அமெரிக்காவில் பால் கட்டாயமாக வைட்டமின் "டி" உடன் செறிவூட்டப்படுகின்றது. 8 அவுன்ஸ்பாலில் 100 IU வைட்டமின் "டி" உள்ளது. மேலும் ஆரஞ்சு - பழச்சாறும் வைட்டமின் "டி" உடன் செறிவூட்டப்படுகின்றது. .

எவ்வளவு வைட்டமின் "டி" தேவை

| வயது | Institute of Medicine. (1997). ஒரு நாளைக்கு. |
|---|---|
| குழந்தைகள் - 1 - 3 வரை | 200 |
| 4 – 8 வரை | 200 |
| 9 -18 வரை | 200 |
| 19 – 50 வரை | 200 |
| 51 – 70 வரை | 400 |
| 70 வயதுக்கு மேல் | 600 |

இதில் 50 - 70 வயது வரை , மற்றும் 70வயதுக்கு மேல் உள்ள மக்களுக்கு வைட்டமின் - டி அதிகமாக பரிந்துரைக்கப்படுகின்றது.வெளியே சூரியன் பட நடமாட முடியாததாலும் அவர்களுக்கு வைட்டமின் "டி" உருவாதல் குறைவு, மற்றும் அவர்களுக்கு எலும்பு முறிவு வாய்ப்பு அதிகம்.Institute of Medicine. (1997). இந்த வயதிலும் அதிக வைட்டமின் "டி" மற்றும் கால்சியம் எடுத்துக் கொண்டால் இவர்களுக்கு எலும்பு முறிவு ஏற்பட வாய்ப்பு குறைவே.(Chapuy, M.C., Arlot, M.E., DiBpeif. E., Brun, J., Crouzet, B., Arnaud, S. et al 1992).

இது இவ்வாறு இருக்க, பெரும்பாலும் இளவயதினர் அதிகமான அளவு வைட்டமின் "டி" எடுத்துக் கொள்வதில்லை. 51 - 70 வயது வரை உள்ள பெரியவர்களில் 10 % நபர்களும், 70வயதுக்குமேல் 2% நபர்களும்தான் அதிகமான அளவு வைட்டமின் "டி" எடுத்துக் கொள்கின்றனர்.

மிகக்கவலைக்குரிய விசயம் என்னவென்றால் பெண்கள் குறிப்பாக வளர்இளம்பெண்கள் மற்றும் பெரியவர்கள் தான் ஆகக்குறைந்த அளவு வைட்டமின் "டி" உணவில் உட்கொள்கின்றனர்.Moore, C., Murphy, M. M., Keast, D. R., & Holick, M. F. (2004).

ஒரு உணவுப் பொருளில் எந்த அளவு கால்சியம்மற்றும் வைட்டமின் "டி" உள்ளது என்பதை அந்த உணவுப்பொருளின்மீது குறிப்பிட்டு எழுதப்பட்டிருக்கும். DV Daily Value என்று உள்ளதில் - தினமும் 1000மிகி கால்சியம் மற்றும்400 வைட்டமின் "டி" யும் நிர்ணயிக்கப்படுகிறது.

உ.ம். டின்மீது DV 15 கால்சியம்,DV25 வைட்டமின் "டி"என்று எழுதியிருந்தால்-1000மிகியில் 15 % (150 மிகி )கால்சியமும் 400 IUயில்25% (100 IU) வைட்டமினும் உள்ளது என்று பொருள்.

ஒரு நாளைக்கு தேவைக்கு மேல் கால்சியம் மற்றும் வைட்டமின் "டி" உட்கொள்வது சாத்தியமா?

அளவுக்கு மீறினால் அமிர்தமும் நஞ்சு என்பது பழமொழி. கால்சியமோ வைட்டமின் "டி"யோ அதிக அளவு உட்கொள்வதுஆபத்து.Institute of Medicine. (1997) அப்படி என்றால் அதிகபட்ச அளவு எவ்வளவு வைட்டமின் டி =50 மைக்ரோ கி அல்லது 2000 IU தேவை. ,கால்சியம் 2500 மி கி அளவுக்கு அதிகமாக கால்சியம் சாப்பிட்டால் எலும்பு என்ன ஆகிவிடும்? கால்சியம் அதிக அளவில் உறிஞ்சப்படும்போது அதன் கூடவே உறிஞ்சப்படும் இரும்பு சத்து ,மற்றும் துத்தநாகம்(ஜின்க்) போன்றவை உறிஞ்சப்படும் அளவு குறையும்.மேலும் கால்சியம் அதிக அளவில் சிறுநீரில்வெளியேற்றப்பட்டு - சிறுநீரகக்கற்கள் உருவாகலாம்.

அதைப்போலவே வைட்டமின் "டி" அதிக அளவில் எடுத்துக்கொள்ளும்போது, அது மூளையில் உள்ள நரம்பு செல்களை பாதிக்கும். அதனால் மன அழுத்தம், குமட்டல் மற்றும் உண்ணும் ஆர்வம் குறைதல் போன்றவை ஏற்படும்.

சாதாரண உணவு வகைகளில் இருந்து கிடைக்கும் கால்சியத்தாலோ. வைட்டமின் "டி"யினாலோ இப்படி அதிக அளவு உட்கொள்ள முடிவதில்லை. ஆனால் எளிதில் கிடைக்கும் கால்சியம் மற்றும் வைட்டமின் "டி" மாத்திரைகளை அதிக அளவில் உட்கொள்வதால் இது சாத்தியம். மேலும் செறிவூட்டப்பட்ட உணவு வகைகளாலும் - இவ்வாறு அதிக அளவு கால்சியம் உடலில் சேரும் அபாயம் உண்டு. எனவே, இவற்றைஉட்கொள்வதை கண்காணிக்க வேண்டும்.

## 21.எலும்பு சிதைவை தடுக்க மொத்த உணவும் எவ்வாறு இருத்தல் வேண்டும்?

உணவில் உள்ள கலோரிகள் (சக்தி) மற்றும் ஊட்டச்சத்துகள் மற்றும் இன்னபிற பொருட்கள் எலும்பு நலனை பாதுகாத்தல்பற்றி Dowd 2001, Ilich and Kerstetter 2000 மற்றும் Tucker 2003 போன்ற ஆராய்ச்சியாளர்கள் நன்கு ஆராய்ந்து பின்வருவனவற்றைக் கூறி உள்ளனர்.

**கலோரி** அல்லது **சக்தி** எவ்வாறு இருத்தல் வேண்டும்? குறைந்த அளவு கலோரி உண்ணும் நபர்களுக்கு மற்றும் குறைந்த உடல் எடை உள்ள நபர்களுக்கு எலும்பு சிதைவு வரும் வாய்ப்பு அதிகமாக உள்ளது. அதைப் போலவே வயதான பெண்கள் குறைவாக உண்பதால் உடல் எடை குறைவதும் எலும்பு சிதைவுக்கும் காரணமாகின்றது. இதனால் எலும்பு முறிவு ஏற்படும் வாய்ப்பு அதிகமாகின்றது. (USDHHS 2004).உண்ணும் ஆர்வம் குறையும் நபர்கள் மற்றும் அடிக்கடி 'டயட்டில்' இருப்பவர்கள் எலும்பு நலத்தை இழப்பர்.

**புரதச்சத்து** சரியானஅளவு இருத்தல் வேண்டும். அதிக அளவிலும் குறைந்த அளவிலும் இருந்தால் ஆபத்து. (Kerstetter 2003) . குறைந்த அளவு புரதம் உண்டால் எலும்பில் குறைந்த அளவே தாது படிய வாய்ப்புள்ளது. அதுமட்டும் அல்லாமல் தாது(mineral) இழப்பும் அதிகமாகின்றது. இதனால் குறிப்பாக பெண்களில் இடுப்பு எலும்பு முறிவு ஏற்பட வாய்ப்பு உள்ளது. நேரடியாக எலும்பு உருவாவதில் உள்ள செய்பொருட்களில் **(raw materials)** புரதமும் ஒன்று. அதுமட்டும் அல்லாமல் தசைகளை உறுதியாக்குவதிலும் புரதம் செயல்படுகிறது. (Rizzoli2001).

முரணாக அதிக அளவு புரதம் உண்டால் என்ன ஆகிவிடும்? Heaney 1993 என்ற ஆராய்ச்சியாளர்கூறுவதைப்போல உணவில்அதிக புரதம் எடுத்துக்கெண்டால் கால்சியம் உறிஞ்சப்படுவது குறையும். இறைச்சி, மீன், பால்கட்டி போன்றவற்றில் அதிக அளவு அமிலங்கள் உள்ளதால் (Tucker 2003).கால்சியம் உறிஞ்சப்படுவது குறையும். கால்சியம் அதிகம் உறிஞ்சப்படகாரத்தண்மைஉள்ள காய்கனிகள் பால் மற்றும் தயிர் உண்ணவேண்டும். இவ்வகை உணவுகளை நாம் சரியான விகிதத்தில் உண்ண வேண்டும். நாம் பல தலைமுறைகளாக இறைச்சி உண்ட பின் தயிர் உண்பது இந்த காரணத்தால்தான். மேலும் இறைச்சியுடன் வெங்காயம் உண்பதும் இதனால்தான்.நமது பண்டைய உணவு முறைகளில் அறிவியல் இருந்தது.

### மற்ற ஊட்டச்சத்துக்கள்

ஏற்கெனவே கூறியது போல பலவித உணவு ஊட்டச்சத்துகள் எலும்பின் நலனை நிர்ணயிக்கின்றன. அதனால் இவை பலவாறு பலமுறையாக எலும்பின் பாதிக்க வாய்ப்புள்ளது. எவ்வாறு?

1. நேரடியாக எலும்பின் அமைப்பிலும் அதன் வளர்சிதை மாற்றங்களில் பங்கேற்கும்ஊட்டச்சத்துகளும் மற்றும்

2. மறைமுகமாக கால்சியம் உறிஞ்சப்படுவதையும் கால்சியத்தின் வளர்சிதை மாற்றங்களிலும் அது உடலில் இருந்து வெளியேற்றப் படுவதையும் பாதிக்கும் வகையில் செயல்படும் ஊட்டச்சத்துகளும் உள்ளன

இவை எலும்பு தாது மற்றும் புரத கலவை,கொல்லாஜன்,உருவாக மற்றும் எலும்பு வளர்சிதை மாற்றங்களில் செயல்படும் ஊட்டச்சத்துகள்.உ.ம் .பாஸ்பரசு, ஜின்க், மெக்னிசீயம், இரும்பு, வைட்டமின் K, வைட்டமின் $B_{12}$,வைட்டமின் A, கொழுப்பு அமிலங்கள் போன்றவை.இவைகளில் மெக்னிசீயம் பொட்டாசியம் Phyto Estrogen (பைட்டோ எஸ்ட்ரோஜின்) போன்றவை-கால்சியம் உறிஞ்சி தக்க வைக்கும் வகையில் காரத்தன்மைஉடையவை.

Phyto Estrogen (பைட்டோ எஸ்ட்ரோஜின்) என்ற சத்து, பயிறுகள், தானியங்கள், விதைகள், காய்கள், பருப்பு வகைகள், அவரை வகைகள் மற்றும் பழங்களில் உள்ளது.சோயாவில் உள்ள ஐசோப்ளேவோன், ஏறக்குறைய வீட்டு விலக்கு நின்றபெண்களுக்கான (HRT) எஸ்ட்ரோஜின் ஹார்மோனின் சக்திக்கு பதிலான சிகிச்சையாகவே இருக்கும். அதிக அளவு சோயா பொருட்களான புரதவகைகள் உட்கொள்வதால் கால்சியம் அதிக அளவு உடலில் நிறுத்தி வைக்கப்படுகின்றது. இதனால் மிக அதிகமான சோயா உணவுவகைகளை அன்றாடம் உட்கொள்வது நலம். (Setchell 1998)

### கபீண் ( காபி) Coffee

அதிகமாக கபீண் அருந்துவதால் அதிக எலும்பு சிதைவு ஏற்படும். 2 அல்லது 3 முறை காபி அருந்துவதால் உடலின் கால்சியம் இழப்பு அதிகமாகும். மாதவிடாய் நின்ற பெண்களுக்கு இது மிகப் பொருந்தும்.

### குடிப்பழக்கம் - மது

மிக குறைந்த அளவிலான மது அருந்தினால், மதுக்களில் வழமையாக உள்ள அதிக anti-oxidant ஆக்சிஜன்-ஏற்றத்தை தடுத்து, எலும்பு பாதுகாப்பை

காக்கும்..ஆனால் குடிகாரர்களுக்கு அதிக எலும்பு இழப்பு, மேலும் எலும்பு முறிவுகளிலும் ஏற்பட வாய்ப்பு உள்ளது. இவர்களுக்கு சரிவர உணவு உண்ண முடியாமலும், உணவு உண்டாலும் அது சரிவர செரித்து உடலில் சேராமல் போகலாம். மற்றும் எலும்பு உருவாக்கும் செல்களை மதுநேரடியாகத் தாக்கி எலும்பு இழப்பை மேலும் அதிகமாவதும்உண்டு. ஆண்களைவிட பெண்களுக்கு இது அதிகம் பாதிப்பு ஏற்படும்.

**உணவு**

Heaney R.P (1996) என்பவரது ஆய்வில் சரியான அளவு கலோரியும் குறைந்த அளவு கொழுப்புகளும் பால் பொருட்கள் மற்றும் பழங்களும் காய்களும் உணவில் இருந்தால் எலும்பு பாதுகாப்பை மேம்படுத்தும் என கண்டறிந்துள்ளார்.பால்தான் முதன்மையான சத்துள்ள உணவு பொருள்.பால் பொருட்கள் சேராத உணவுகளில் ஊட்டச்சத்துகளும் குறைவு. கடந்த 25 வருடங்களில் பால் மற்றும் பால் பொருட்கள் அருந்தும் வழக்கமும் குறைந்துவிட்டது. பலர் தங்கள் உடல் எடையை கட்டுக்குள் வைப்பதாக நினைத்து பால் பொருட்கள் சேராத மற்ற பானங்களை பருகி வருகின்றார்கள்.

சிலருக்கு உடலில் நொதிக்கும் காரணி enzyme இல்லாததால் பால் ஒவ்வாமை வருகின்றது. இவர்களுக்கு பால் கொடுத்தால் அது பேக்டிரியாக்ககளின் செயல்களுக்கு ஆளாகின்றது. பின் வயிற்று உப்புசம்-வயிறு வீங்குதல் -வயிற்று வலி -வயிற்றுப்போக்கு போன்றவை ஏற்படும். சிலருக்கு இந்த லேக்டோஸ்(lactose) எனும் பால்சத்து-ஒவ்வாமை இருப்பதால் பால் பொருட்களை தவிர்க்கிறார்கள். (Jarvis & Miller 2002) . ஆனால் அவர்கள் பால் இல்லாமல் பால்கட்டி தயிர் போன்றவைகளை உண்ணலாம். இவை பால் போல் அல்லாமல் வயிற்றிலிருந்து மிக மெதுவாக குடலுக்கு செல்கின்றது.மேலும் தயிர் மற்றும் பால்கட்டியில் லேக்டோஸ் குறைந்த அளவே உள்ளது.

பலவித ஆய்வுகளும் பழங்கள் மற்றும் காய்கள் உட்கொள்ளுவதால் எலும்பு பாதுகாக்கப்படுகின்றன என்று கண்டறியப்பட்டுள்ளது (New 2004 , Prynne et al 2006).இவைகளில் உள்ளphyto **chemicals** எலும்பை பாதுகாக்கும்;மேலும் உணவுகளின் அமிலத்தன்மையைஇவை குறைக்கின்றன. இதனால் கால்சியம் சிறுநீரில் வெளியாவது குறைகின்றது(Lanham-New 2006).

கால்சியம்(Supplement)துணை உணவுப் பொருட்களில் கால்சியம் வைட்டமின் டி, வைட்டமின் K மற்றும் பாஸ்பேட்(phosphate) உள்ளன. இவை மட்டும், உணவில் கிடைக்கும்மற்ற சத்துப்பொருட்களை கொடுத்து விடாது.

கால்சியம் துணை உணவுப் பொருட்கள் கால்சியம்-உப்புகளை உள்ளது. அவைகளில் அடிப்படை கால்சியம் 200-600 மிகி உள்ளது. இவற்றின் கரையும் திறன் மாறுபடும்.(Kass –Wolff 2004) அதிகமாக உபயோகப்படும் பால்கட்டி (Cheese) விலை குறைந்த கால்சியம் உள்ள உணவு.

கால்சியம் -கார்பனேட் carbonate என்ற உப்பு எந்த ஒரு கால்சியம் உப்பையும் விட அதிக அளவு கால்சியம் கொண்டது. இதை உணவுடன் எடுத்துக்கொள்ள வேண்டும். அப்போதுதான்அமிலசூழ்நிலையில் நன்றாக உறிஞ்சப்படும்.

கால்சியம்சிட்ரேட் (Calcium citrate) குறைந்த அளவு கால்சியம் கொண்டது. அதை குறைந்த அளவு அமிலம் கொண்டவயதானவர்களுக்கும் இது நன்கு உறிஞ்சப்பட வாய்ப்பு உள்ளது. கால்சியம்-சிட்ரேட் வயிற்றுப்புண் மருந்து உட்கொள்ளும் நோயாளர்களுக்கும் பலன் அளிக்கும்.

| | கால்சியம் - கார்பனேட் | கால்சியம்சிட்ரேட் |
|---|---|---|
| கால்சியம் அளவு | அதிக அளவு | குறைந்த அளவு |
| வயதானவர்களுக்கு | நன்றாக உறிஞ்சப்படுவதில்லை | நன்றாக உறிஞ்சப்படுகின்றது. |
| வயிற்றுப்புண் மருந்து உட்கொள்ளும் நோயாளர்களுக்கு | நன்றாக உறிஞ்சப்படுவதில்லை | நன்றாக உறிஞ்சப்படுகின்றது. |
| அமில சூழ்நிலையில் | நன்றாக உறிஞ்சப்படுகின்றது. | நன்றாக உறிஞ்சப்படுவதில்லை |

நாள் முழுவதும்சரியாக கால்சியம் சிறு சிறு அளவுகள் எடுத்துக் கொள்வதால் கால்சியம் நன்றாக உறிஞ்சப்படுகின்றது.ஆனால் ஒவ்வொரு தடவையும் 500மிகிக்கு கீழே இருக்க வேண்டும். கால்சியத்துடன் தேவையானஅளவு தண்ணீர், நார்ச்சத்துகள் உணவுவகைகள் சாப்பிடுவதால் சிலருக்கு ஏற்படும் வயிறு உப்புசம்,வயிற்று எரிச்சல் போன்றவை வராது.

ஒரு நாளைக்கு உயிருட்டம் 'டி' 400 IUஎடுத்துக் கொள்ள வேண்டும் என்று கூறப்பட்டாலும் பல உணவு வகைகளுடன் வைட்டமின்டி எடுத்துக் கொண்டாலும் ஒருவருக்கு இந்த வைட்டமின் சரிவர கிடைப்பதில்லை.

சுருக்கமாக பலவித உணவுகள் எலும்பு உருவாக்கி பாதுகாப்பாக வைக்க உதவுகின்றன.இதில் கால்சியம் மற்றும் வைட்டமின் பல ஆய்வுகளுக்கு உட்படுத்தப்பட்டு அவற்றில் இன்றியமையாமை உறுதி செய்யப்பட்டுள்ளது.இதை தவிர, உணவில் சக்தி (கலோரி) புரத நுண்சத்துக்கள், மற்றும் phyto-estrogen உடலின் எலும்பு-சிதைவை குறைக்கும் என கண்டறியப்பட்டுள்ளது.

உணவு அறிவுரைகளில் குறைந்த கொழுப்புள்ள உணவு உண்பதும் பால் பொருட்கள் மற்றும் பழங்கள் மற்றும் காய்களை கலந்த பலவிதமாக உணவுகள் உண்பதும் பயன் கொடுக்கும்

# 22.கால்சியம் - வைட்டமின் டி - உட்கொள்ளுதல் பற்றிய தவறான எண்ணங்கள்

**கால்சியம் சாப்பிட்டால் சிறுநீர் தாரையில் கல் வருமா?**

கால்சியம் சிறுநீரில் அதிக அளவு வெளியேறுமானால் - சிறுநீரகத்தில் கல் வரும் என எதிர்பார்க்கலாம். ஆனால் தொற்று மற்றும் புரதப்பொருட்கழிவுகள் யுரீட்டரில் உள்ள (Constrictions) மடிப்புகளிலும், சுருக்கங்களிலும் படியுமானால், அங்கு கால்சியமும் படியும் எனவே அனைவரும் சிறுநீரகத்தில் கல்வரும் என்று கூறுவது தவறு. அத்தகைய புரதப்பொருளை மையமாக(nidus) வைத்துதான் கால்சியம் படிகின்றது.

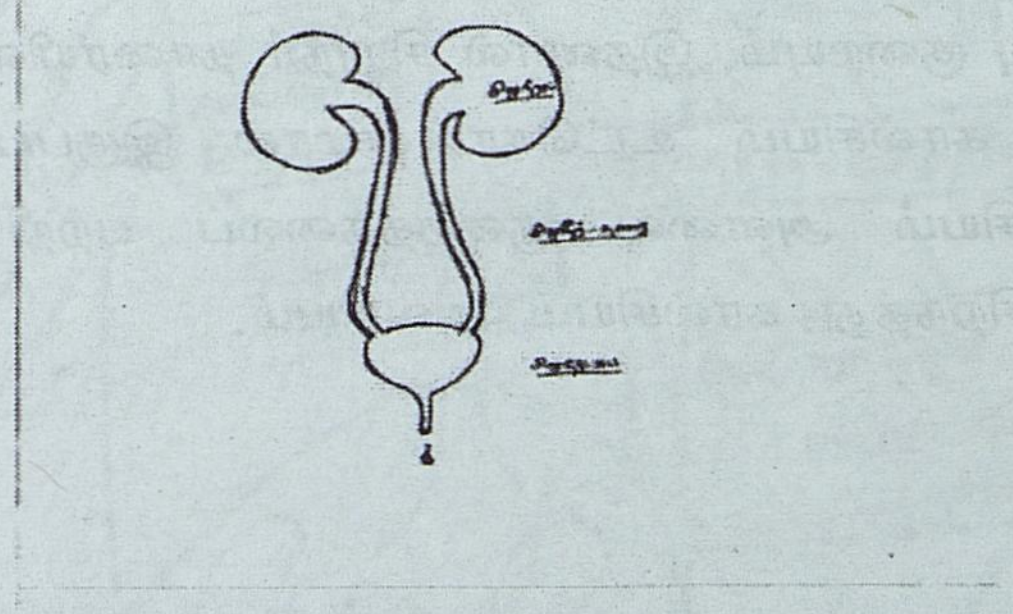

**சிறுநீர் பாதை**

அதிகமாக கால்சியம் சிறுநீரில் கழியாமல் இருக்க நாம் என்ன செய்ய முடியும் என்று பார்ப்போம். உணவில் உட்கொள்ளும் கால்சியம் இரத்தத்தில் சேர்ந்து, பிறகு சிறுநீரிலும் சிறிது வெளியேறும். மீண்டும் (reabsorption) மறு உறிஞ்சுதல் மூலம் கால்சியம் இரத்தத்தில் மீண்டும் வந்து சேர்த்து விடுகின்றது இந்த மறு உறிஞ்சுதலுக்கும் (Vlt D) உயிரோட்டம் D உதவுகிறது அதன் சக்தியூட்டபட்ட (activated) 1,25 DHCC தான் உதவுகின்றது.

பெண்களுக்கு வரும் மெனோபாஸ் ( அல்லது) மாதவிடாய் நின்ற நிலையில் எஸ்ட்ரோஜென் (estrogens) குறைபாடு இருப்பதால் சிறுநீரகத்தின் வழியாக

அதிக அளவு (ஒரு நாளைக்கு 200 மி. கி வரை) சிறுநீரில் வெளியேற வாய்ப்பு உள்ளது. எனவே மெனோபாஸ் அடைந்தபின் கால்சியம் உட்கொள்ளாமலே அவர்களுக்கு சிறுநீர்கற்கள் உருவாக முடியும்.

மேலும் தொண்டையில் உள்ள தைராய்டு(thyroid)சுரப்பியில் இருவகையான hormonesகள் சுரக்கின்றன.

1. தைராக்சின் 2. கால்சிடோனின்

இதில் தைராக்சின் உடல் சுறுசுறுப்பாக இயங்கவும். உடல்சூட்டை BMR பாராமரிக்கவும் ஞாபக சக்தியைதூண்டவும் உதவுகிறது. இவற்றில் கால்சிடோனின் என்பது இரத்தத்தில் இருந்து கால்சியத்தை எலும்புக்கு கொண்டு செல்லும்.

ஏற்கனவே கூறிய பாராத்தார்மோன்தான் சிறுநீரிலிருந்து கால்சியத்தை பிரித்து மறு உறிஞ்சுதலுக்கு உதவும். கால்சியம் எலும்புக்கு சென்றால் தான் பலன் எனவே கால்சிடோன் சுரப்பதால் அல்லது வெளியில் இருந்து, (external drug calcitonins) கால்சிடோனின் கொடுப்பதால் தான் சிறுநீரில் வெளியாகும். கால்சியத்தின் அளவு குறையும். இதனால் சிறுநீர் தாரையில் கற்கள் உருவாகுதல் குறையும். எனவே கால்சியம் உட்கொள்ளமால் இருப்பதை விட சிறுநீரில் வெளியேறும் கால்சியம் அளவை குறைத்தலைப் பற்றி யோசித்து அதற்கு சிகிச்சை பெறுவது சிறந்தது. கால்சியம் -அவசியம்.

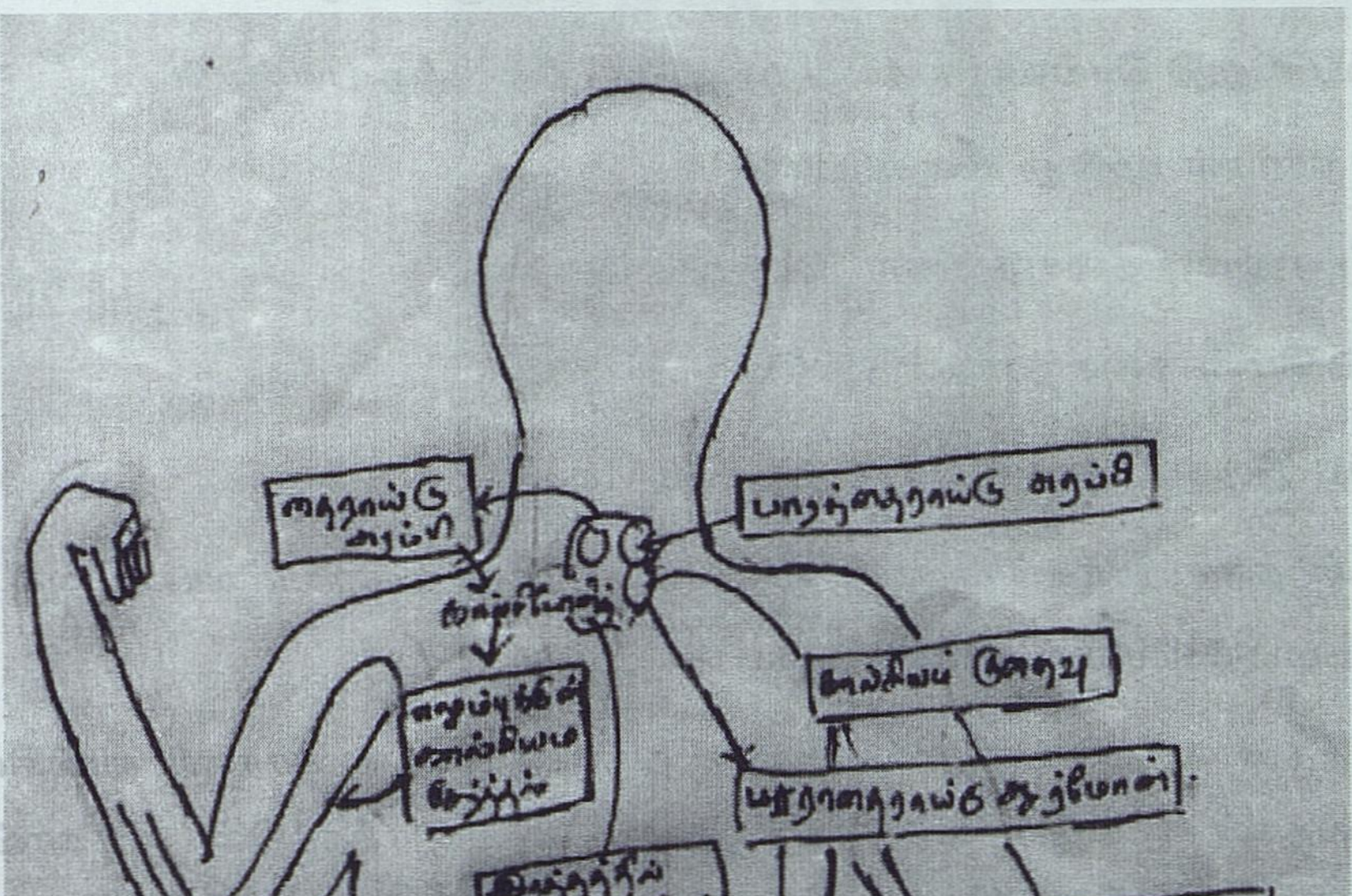


**கால்சியம் வளர்சிதை மாற்றவினைகள்**

**சுண்ணாம்பு சத்து தாது கால்சியம் மற்றும் உயிரூட்டம் 'D' டி - அதன்- பணிகளும் குறைவதால் ஏற்படும் விளைவுகளும்**

உணவில் உட்கொள்ளும் கால்சியம் உறிஞ்சப்பட்டு இரத்தம் வழியே எலும்பே அடையும்.

உணவில் உறிஞ்சப்படாத கால்சியம் கழிவாக வளியேறும். இரத்தம் சிறுநீரகத்தை அடையும் போது அதிலிருந்தும் கால்சியம் சிறுநீரில் வடியும். மறு உறிஞ்சுதல் மூலம் இந்த கால்சியம் மீண்டும் உறிஞ்சப்படும்.

**எலும்பை உறுதி செய்வதை தவிர கால்சியத்தின் மற்ற பயன்கள்**

1) தசை நார்கள் மூன்று வகைப்படும்

i) எலும்பு தசை நார்கள் (Skeletal Muscles)

ii) மென் தசை நார்கள் (Smooth Muscles)

iii) இருதய தசை நார்கள் (Cardiac Muscles)

எலும்பின் தசை நார்கள் சுருங்கி விரிவதற்கு catalyst கிரியா ஊக்கி ஆக இருக்கும் (sarcoplasmic reticulum in skeletal muscles).

2) இரத்த உறைதலுக்கு முக்கியமான நான்காம் எண் காரணி **கால்சியம்**. இது இருந்தால்தான் இரத்தம் உறையும். இரத்தத்தில் கால்சியத்தை பிரிக்கும்இரசாயனங்கள்(கெமிக்கல்ஸ்) இரத்தத்தை உறையாமல் செய்து விடும்.

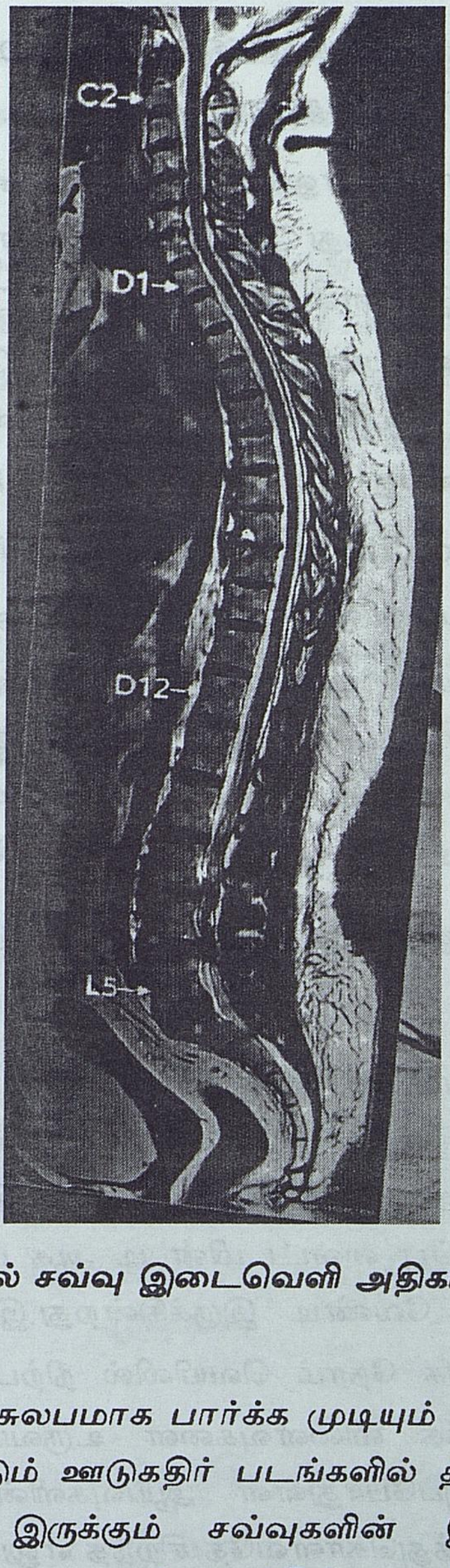


முள்ளெலும்பில் சவ்வு இடைவெளி அதிகம் இருந்தது.

எலும்பு மென்மைஆதலை சுலபமாக பார்க்க முடியும் இடம் தண்டுவட எலும்பு. இந்த பகுதியில் எடுக்கப்படும் ஊடுகதிர் படங்களில் தண்டுவட எலும்பும் அந்த எலும்புகளின் இடையே இருக்கும் சவ்வுகளின் இடைவெளியும் தெரியும். சாதாரணமாக இருக்கும் நிலை முதல் படத்தில் எலும்பு சிதையும் போது அந்த எலும்புகளின் இடையே இருக்கும் சவ்வின் இடைவெளி அகலமாகி மீன் போன்ற தோற்றம் தரும். இதை 'cod fish appearance' என்பர்

**கேள்வி: கால்சியம் குறைபாட்டினால் மூட்டுதேய்மானம் வருமா?**

கால்சியம் என்பது எலும்பின் உள் திசுவை உறுதியாக வைக்க உதவும் ஒருபொருள். கொல்லாஜன்(Collagen) மற்றும் கால்சியம் இணைந்து உள்ள அமைப்பே எலும்பு.

எனவே கால்சியம் - சத்து குறைந்த எலும்பு, உறுதி (osteoporosis) குறைத்து உலுத்துப்போக வைத்துவிடும். இது எலும்பு சிதைவு எனப்படும்.

மாறாக தேய்மானம் என்பது எலும்பில் மேற்பரப்பில் உள்ள குருத்தெலும்பு செதில் செதிலாக உரிந்து தளர்ந்து அதன் கீழ் உள்ள எலும்பு அடுத்த எலும்பில் உரசும் நிலை உருவாதல். இதனால் நீர்கோர்த்து, மூட்டின் சுற்றுசவ்வில் (Capsule) அழற்சி ஏற்பட்டு வலி உண்டாகும். ஒரு மூட்டின் தேய்மானத்தில் பெரும்பகுதி இந்த காரணத்தால் தான் ஆகின்றது. ஒரு மூட்டின் வலி ஏற்படுத்தும் பகுதி மூட்டின் சற்று சவ்வு அல்லது (Capsule) ஆகும். சில சமயங்களில் கால்சியம் குறைபாட்டினால் Sub chondral bone குருத்தெலும்பின் கீழே உள்ள எலும்பு வலுவிழந்து விடுவதாலும் வலி ஏற்படும். "P" substance எனப்படும் வலி ஏற்படுத்தும் பொருள், வலி உணர்வு நரம்புகளின் (Sensory Nerve) வழியே தண்டுவடத்தின் மூலமாக மூளைக்கு செல்கின்றது. இதனால் தான் ஒரு மனிதன் வலியை உணர்கிறான்.

**நான் அதிகம் வெயிலில் நடக்கிறேன் நானும் வைட்டமின் 'டி' சாப்பிட வேண்டுமா?**

இந்த காலத்தில் பெரும்பாலோனோர் மதியம் 1-3 மணி வரை ஓய்வெடுக்கும் வழக்கம் உள்ளவர்களாக இருக்கின்றனர். இந்த மதியம் 1-3 மணி வரை நேரத்தில் தான் உச்சி வெய்யிலில் நமது தோலில் பட்டு அதில் உள்ள எர்கோஸ்டிரால் என்ற ஒரு வகைக் கொழுப்பு வைட்டமின் டி ஆக மாறுகிறது. அதற்காக அதிக நேரம் வெய்யிலில் நிற்க வேண்டி இருக்கின்றது.இது எல்லோராலும் செய்ய முடிவதல்ல. மேலும் அதிக நேரம் வெயிலில் நிற்பது Solarkeratosis தோல் புற்றுநோய் போன்ற பக்க விளைவுகளை உருவாக்கும் என்றும் ஆய்வுகள் கூறுகின்றன. எனவே இப்போதுள்ள ஆய்வுகளின் மூலம் வைட்டமின் டி சேர்ந்துள்ள உணவை எடுத்துகொள்வதே சிறந்த எலும்பு பாதுகாப்புமுறை.

**எலும்பின் உறுதியைத்தவிர வைட்டமின் -டி எடுத்துக்கொள்வதால் ஏற்படும் மற்ற நன்மைகள் ( Advantage) உள்ளனவா?**

1. மார்பக புற்றுநோய் பாதுகாப்பு

2. தமனிகளில் கொழுப்பு படிதலை தடுத்தல் மற்றும்

3. மாதவிலக்கு - P.COD போன்ற பிரச்சனைகளை **வைட்டமின் -டி** எடுத்துகொள்ளுதல் சரிசெய்ய உதவும்.

**எந்த உணவுவகைகளில் கால்சியம் அதிகம் உள்ளது? அவற்றை எவ்வாறு உட்கொள்ளலாம் பச்சையாகவா? அல்லது சமைத்தா?** அந்த காய்கறிகளால் Uric acid அதிகமாக்கும் வாய்ப்பு உள்ளதா?

**கால்சியம் உள்ள** சில வகைக் காய்கறிகள் (நூர்க்கோல்) மட்டுமல்லாது சில பருப்புவகைகள்உட்கொள்வதால் யூரிக் அமிலம் அதிகமாக உற்பத்தியாகின்றது. சிலபேருக்கு யூரிக் அமிலத்தை சிதைக்கும் ஆற்றல்குறைவாக இருக்கிறது. அவர்களைக் கண்டறிந்து அவர்களுக்கு யூரிக் அமிலத்தை வெளியேற்ற மருந்துகள்மற்றும் Febuxostat கொடுக்க வேண்டும்.

**கேள்வி: குழந்தைகளின் கால்கள் வளைவது கால்சியம் குறைபாடு காரணமா?**

வளரும் குழந்தைகளின் எலும்புகளில் மூட்டுகளின் அருகில் பைசிஸ் Physis என்ற ஒரு பகுதி உண்டு. அதில் வளர்ச்சியின் அடையாளமாக ஏற்கனவே கூறியபடி கால்சியம் மற்றும் கொலாஜன் ஆகியவை படிந்து பின் உறுதியாகும்.

இந்த இடத்தில் செல்கள் பல Layers அடுக்குகளாகஇருக்கும்.

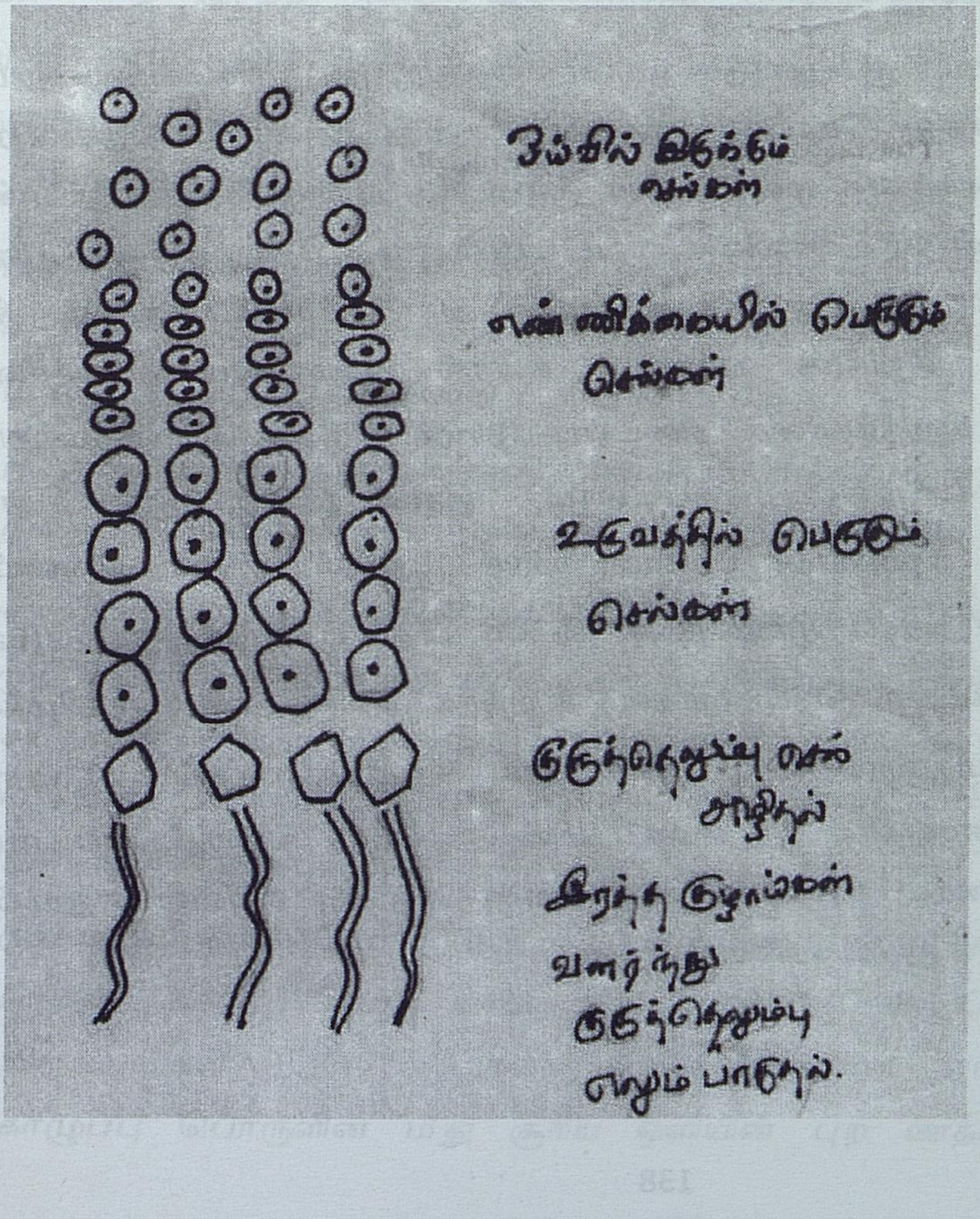

(i) ஆஸ்டியோபிளாஸட் செல்கள்: கால்சியம்/ கொலாஜன் படிய வைக்கும் செல்கள் (Osteoblast)

(ii) ஆஸ்டியோ கிளாஸ்ட் செல்கள்: கால்சியம் மற்றும் கொலாஜனை வடிவாக்கி மற்றும் உறுதிப்படுத்தி செதுக்கும் செல்கள் (Osteoclast)

வழமையாக எலும்புகளில் ஒரு முனையில் முதிரா (immature) செல்கள் இருக்கும்.மறுபக்கத்தில் முதிர்வடைந்த செல் கால்சியம் மற்றும் கொலாஜன் படிவை ஏற்படுத்தும். பின் அந்த கால்சியம் மற்றும் கொலாஜன் உறுதியடைந்து Mineralization தாதுபடிதல் அடைந்தும் பின் (remodeling )மறு ஆக்கமும் ஆகும்.

ஆனால் உடலில் வைட்டமின் டி குறைவாக இருக்கும்போது எலும்புகளில் வெறும் கொலாஜன் மட்டுமே படிகின்றது. இதனால் வலுவில்லாத மேட்ரிக்ஸ் என்ற எலும்பு கலவை மட்டுமே, எலும்பு வளர் இடத்தில் (physis) படிகிறது.

இதனால் எலும்பு மென்மை ( Soft) ஆகிவிடுகிறது அவ்வாறுள்ள எலும்பு இருக்கும் காலை ஊன்றி ஒரு நபர் நிற்பது. ஈரம் காயாத கலவையுடன் உள்ள ஒரு புது சுவற்றில் மீது நிற்பது போலாகும். எனவே அப்படிப்பட்ட எலும்பு (Osteomalacia) வளைந்துவிடும் அல்லது உடைந்துவிடும்.

எனவேதான் கால்சியம் குறைபாடு உள்ள எலும்பு((அ) ரிக்கெட்ஸ்எலும்பு மென்மையாகி வளைந்து கோணல் எலும்பு என்று அழைக்கப்படுகின்றது. மேற்கண்ட காரணங்களுக்காக வைட்டமின் குறைபாடு ஏன் ஏற்படுகிறது என்று முதலில் பார்க்கவேண்டும்.உணவில் வைட்டமின் டி தேவையான அளவு இருந்தால் கூட ( கிட்னி) சிறுநீரகத்தில்தான் அது சக்தியூட்டப்படும். சில வெளியில் தெரியாத சிறுநீரக பாதிப்பு களால் உதாரணமாக பச்சிளம் குழந்தைகளில் வரும் சிறுநீர்தாரை அடைப்பு (Block in flow) போன்றவற்றால் குழந்தைகளில் சிறுநீரக பாதிப்பு ஏற்படலாம். இவை ( கீழ் பகுதி) சிறுநீர் அசாதரண வால்வு posterior Urethral valve ஆகும். இவை வெளியில் தெரியாததால் சிறுநீர் வடிய முடியாமல் கிட்னி மீது பின் அழுத்தம் (Back pressure) ஏற்பட்டு கிட்னி (நெப்ரான்கள்) சிறுநீரக அலகுகளை செயலிழக்கச் செய்கிறது. இதன் மெதுவாக வரும் நீண்டகால சிறுநீரக பாதிப்பு (Chronic) ஏற்படுகிறது. இதனால்தான் வைட்டமின் டி உயிரூட்டப்படாமல் போய்விடுகிறது. இதனால் கால்சியம் குறைவான எலும்பு கலவை எலும்பில் படிந்து பின் அதனால் எலும்பு வளைகின்றது.

எலும்பு வளைந்து விட்ட பின் சிகிச்சை செய்வதைவிட ஒரு குழந்தை பிறந்தவுடன் (neonate = பச்சிளம் குழந்தை) (Ultra sound Examination) கேளா ஒலி பரிசோதனை கட்டாயம் செய்து சிறுநீர்த்தாரை அடைப்புகள் உள்ளதா என கண்டறிந்து அவற்றை நீக்க சிகிச்சை செய்ய வேண்டும். அதைவிட்டு பிறந்த குழந்தைக்கு இப்படி வருமா? என பேசுவது அறிவார்ந்த செயல் அல்ல. எனவேதான் எலும்பு மருத்துவரிடம் சிறுநீரக - இரத்த பரிசோதனை (Renal function test) எடுப்பது அவசியமாகின்றது. எனவே சாதாரணமான விமர்சனமான "ஒரு இடத்துக்கு போனால் கண்ட கண்ட பரிசோதனைகளை செய்யச் சொல்கின்றனர்" என்று கூறுவது சரியல்ல.

**மூட்டு வலி என்பது அழற்சியால் வருவதா? வைட்டமின் டி குறையால் வருவதா?**

பெரும்பாலும் மூட்டு வலியின் காரணம் தேய்மானமாக இருந்தாலும் சிறு வயதிலும் வளர் இளம் வயதிலும் வரும் மூட்டு வலி (JRA) -வளரிளம் பருவ மூட்டு வாதம் என கண்டறியப்பட்டு வைத்தியம் செய்யப்படுகின்றது. JRA இல் ESR என்ற இரத்த பரிசோதனையின் முடிவு அதிகமாகவும் RA காரணி இருக்கலாம் இல்லாமலும் இருக்கும். இந்த நோயில் வலி மாத்திரை வீக்கம் குறைய மருந்துகள் மற்றும் DMARD நோயின் தன்மையை மாற்றும் மருந்துகள் உபயோக்கின்றார்கள்.

அந்த நோயாளிக்கு ஒரு வாரத்தில் வலி வீக்கம் குறையாவிட்டால் வைட்டமின் டி யை எடுத்துபார்ப்பது நல்லது. இன்னும் முதலிலே ESR உடன் வைட்டமின் டி யும் எடுத்து பார்ப்பது நல்லது

பரிசோதனைகளின் செலவுகருதி நோயாளி எடுக்காமல் விட்டாலோ? அல்லது மருத்துவர் பரிசோதனை எழுதாமல் விட்டாலோ வினை நோயாளிக்குதான்.

ஏன் என்றால் வைட்டமின் டி கொடுக்கப்படாமல் போவதோடு, JRA என்று கருதி ஸ்டிராயிட் போன்ற மருந்துகள் கொடுப்பது சிறுநீரகத்தை பாதிப்படைய செய்துவிடுகின்றது. இவ்வாறு மிகவும் பாதிப்படைந்து வரும் நோயாளிகளுக்கு வைத்தியம் செய்வது சிரமம். ஏனென்றால் வைட்டிமின் டி வீரியமடைவது சிறுநீரகத்தில் தான்.

சுருக்கமாக உயிரூட்டம் (Vitamin D) என்பது, தண்ணீரில் கரையாத கொழுப்பு பொருள் சார்ந்த ஒரு உயிரூட்டம் (மற்ற கொழுப்பு பொருள் சார்ந்த உயிரூட்டங்கள் A,E,K) தோலின் அடியே உள்ள எர்காஸ்டிரால் என்னும் கொழுப்பு பொருளின் மீது சூரிய ஒளியின் புற ஊதா கதிர்கள் படிவதால்

உருவாகும். இதற்காக மதியம் 1-3 மணி வரை வெயிலில் நிற்க வேண்டி வரும். இது எல்லோராலும் முடிவதில்லை மற்றும் அதிக நேரம் சூரியனின் கதிரில் நிற்பதால் தோல் அழற்சி மற்றும் தோல் புற்றுநோய்கள் ஏற்பட வாய்ப்புகள் உண்டு. எனவேதான் அதை சக்தியூட்டப்பட்ட மருந்தாக உட்கொள்வதே சிறந்தது.தினமும் 400 IU (சர்வதேச அலகு) எடுத்து கொள்ள வேண்டும். உயிரூட்டம் டி முதலில் 60,000 ச.அ (30 mg/ml)வாரம் ஒரு முறை எடுத்துக் கொள்ள வேண்டும். பின் இரத்த அளவு எடுத்து 30ng/ml மேல் இருந்தால் அந்த அளவைக் குறைத்து மாதம் ஒருமுறை 60,000 ச.அ எடுத்துக் கொள்ளலாம். இத்துடன் கால்சியம் 1 கிராம் அளவு தினமும் எடுத்துக் கொள்ளவேண்டியது அவசியம்.

# 23.காயங்கள் மற்றும் எலும்பு முறிவுகள்
# ஓர் அறிமுகம்

எலும்பு முறிவுகள் எவ்வாறு ஏற்படுகின்றன? ஒம் வேகமாக செல்லும் ஒரு வாகனம் ஒருவர் மீது மோதுகின்றது என்று வைத்துக்கொள்வோம் .அந்த வாகனத்தின் சக்தி அந்த மனிதர் மீது மாறுதலாகி விடுகின்றது. அதன் அடுத்த நிலையாக அந்த சக்தியை செலவழித்தல் நிகழும்போது, அந்த மனிதரின் எலும்புகளின் தாங்கும் - வளையம் திறனுக்கு மேல் அந்த சக்தி இருக்கும்போது எலும்புகள் முறிந்து உடைந்து விடுகின்றன.

**அடிபடுதலிலும் கொடிய வகை:**

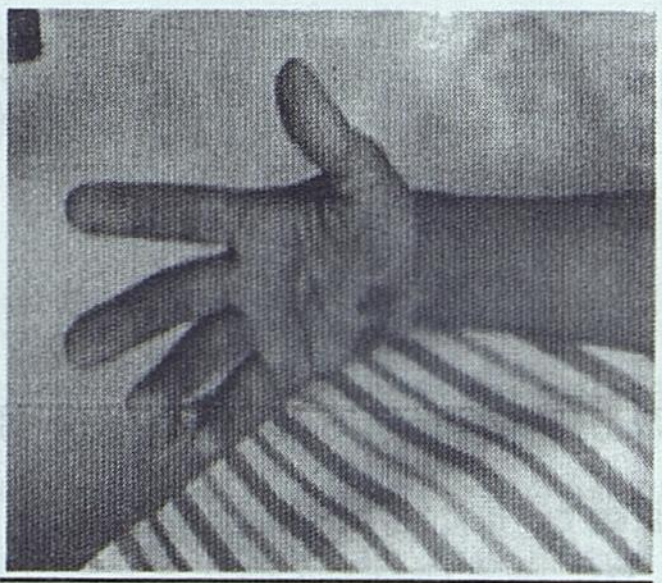

கீழே விழுந்ததால் ஏற்பட்ட சிராய்ப்பு -Fall on out stretched hand Common bruises



கீழே விழுந்ததால் ஏற்பட்ட முன்கை எலும்பு முறிவில் கைமணிக்கட்டு, முட்கரண்டி (Dinner fork) போல்ஆகிவிடலாம்.

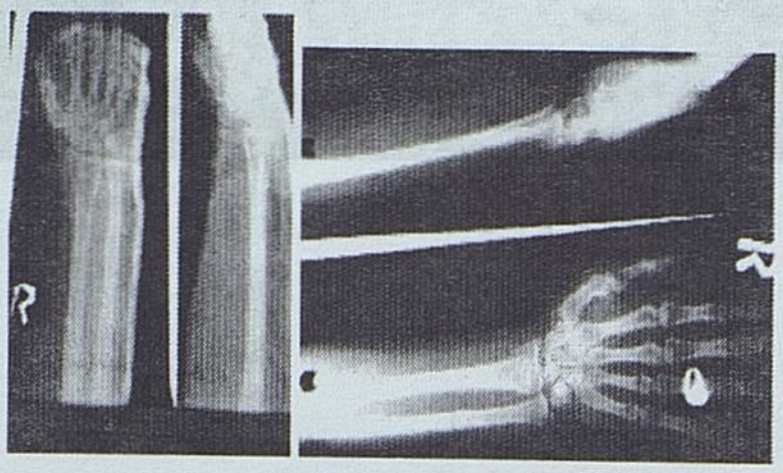

கீழே விழுந்ததால் ஏற்பட்ட மேற்படி முன்கை எலும்பு முறிவு.

முன்கை எலும்பு பல இடங்களில் நொறுங்கியுள்ள ஒரு நோயாளியின் ஊடுகதிர் படம்

கெண்டைக்காலின் வெளி எலும்பு முறிவு.

கீழே விழுந்தால்ஏற்பட்ட முழங்கை மூட்டு விலகல்
இழுத்துசரி செய்துவிடலாம்.

முழங்கை மூட்டு விலகல் இழுத்துசரி செய்யப்பட்டு உள்ளது

## எலும்பு முறிவுகளை இரண்டு வகைகள் பிரிக்கலாம்.

| திறந்த எலும்பு முறிவுகள் | மூடிய எலும்பு முறிவுகள் |
|---|---|
| காயத்துடன் இருக்கும் | வெளிக்காயம் இராது. |
| எலும்பு முறிவின் இரத்தம் வெளியேறியிருக்கும் | எலும்பு முறிவின் இரத்தம் அங்கேயே இருக்கும் |
| கிருமித் தொற்று ஏற்பட வாய்ப்பு உள்ளது | வாய்ப்பில்லை |
| எலும்பு துண்டுகளை இணைவது சிரமம் | இணைய வாய்ப்பு |

## மூடிய எலும்பு முறிவு

<table>
<tr><td colspan="3">மூட்டின் அருகே இருக்கின்றது</td><td colspan="3">எலும்பு தண்டில் shaft இருக்கின்றது shaft</td></tr>
<tr><td colspan="2" rowspan="2">மூட்டினுள் செல்லவில்லை</td><td rowspan="2">மூட்டினுள் செல்கிறது</td><td colspan="2">குழந்தைகள்</td><td>பெரியவர்கள்</td></tr>
<tr><td>30°கோணத்துக்கு அதிகமான கோணல்</td><td>30 °கோணத்துக்கு குறைவான கோணல்</td><td rowspan="4">அறுவை</td></tr>
<tr><td colspan="2">ஒத்துக் கொள்ள கூடிய நிலை</td><td rowspan="3">அறுவை</td><td rowspan="3">அறுவை</td><td rowspan="3">கட்டு</td></tr>
<tr><td>உண்டு</td><td>இல்லை</td></tr>
<tr><td>கட்டு</td><td>அறுவை</td></tr>
</table>

## திறந்த எலும்பு முறிவு

<table>
<tr><td colspan="2">முறிவுற்ற 6 மணி நேரத்துக்குள் நோயாளி வந்தால்</td><td>முறிவுற்ற 6 மணி நேரம் கழித்து நோயாளி வந்தால்</td></tr>
<tr><td colspan="2">மயக்கம் கொடுத்துபுண்ணையும் எலும்பு முறிவுற்ற இடத்தையும் சுத்தம் செய்தல். பின் முடிந்தால் மூடுதல்</td><td>மயக்கம் கொடுத்துபுண்ணையும் எலும்பு முறிவுற்ற இடத்தையும் சுத்தம் செய்தல். புண்ணை திறந்தே வைத்தல் பின் ஒட்டுறுப்பு சிகிச்சை செய்தல்</td></tr>
<tr><td colspan="2">வெளிப்புறத்தில் பொருந்தும் கருவி</td><td>வெளிப்புறத்தில் பொருந்தும் கருவி</td></tr>
<tr><td colspan="2">எலும்பு இடைவெளி</td><td>இரத்த ஒட்டம் இல்லாத இறந்த எலும்புகளை எடுத்து விடல்</td></tr>
<tr><td>இல்லை</td><td>உண்டு</td><td rowspan="2">இலிசாரோ முறையில் எலும்பு மற்றும் திசு உருவாகுதல்</td></tr>
<tr><td>இணையும் வரை உட்புறம் பொருத்தும் கருவி</td><td>இலிசாரோ முறை எலும்பு மற்றும் திசு உருவாகுதல்</td></tr>
</table>

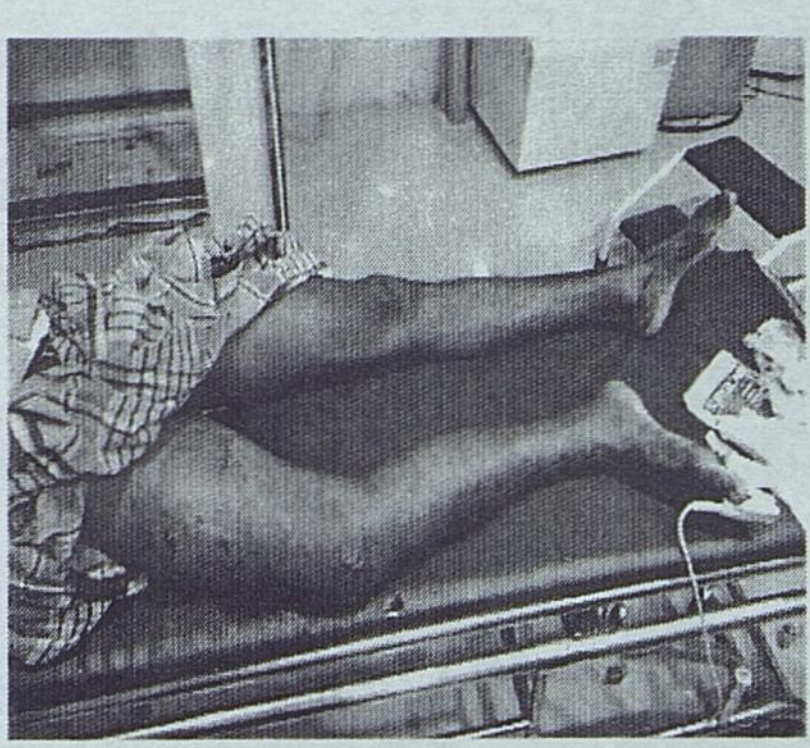

➢ தொடை எலும்பு வெளிக்காயத்துடன் முறிவடைதல்

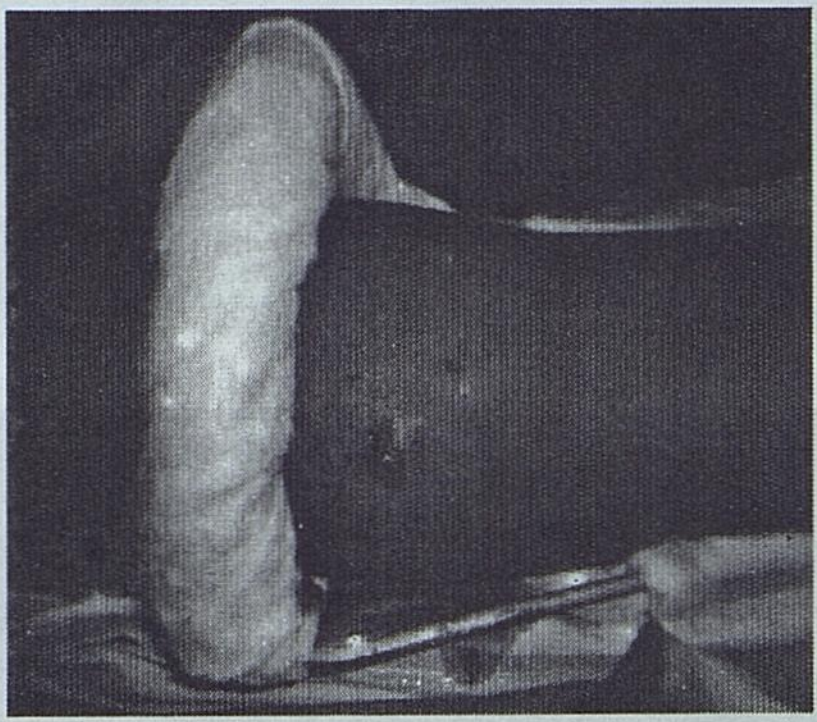

➢ சிகிச்சையில் தொடை எலும்பை சரியாக நேராக வைத்தல்

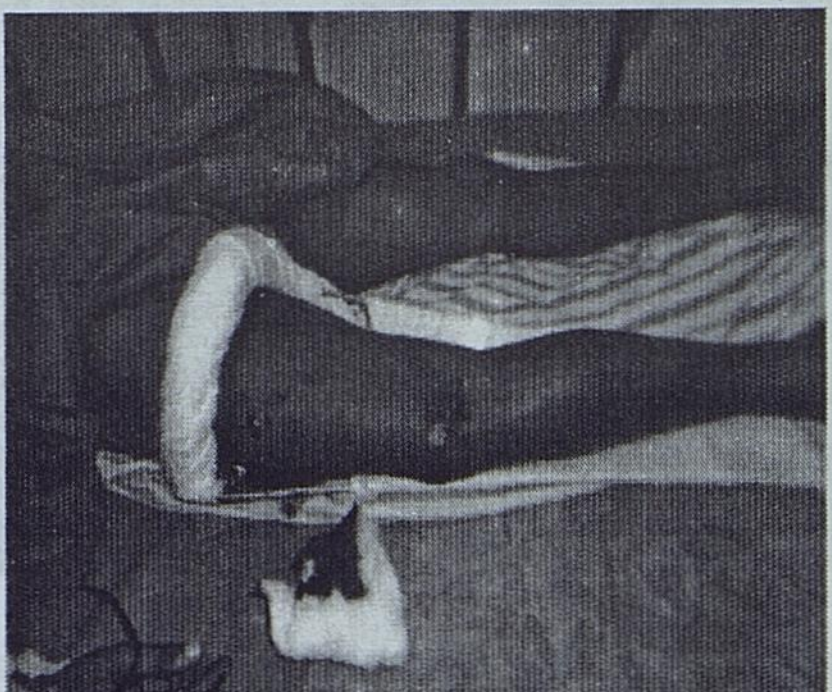

சிகிச்சையில் இரத்தம் ஏற்றுதல்

➢ சிகிச்சையில் அறுவை செய்து காயத்தை திறந்து சுத்தம் செய்தல்

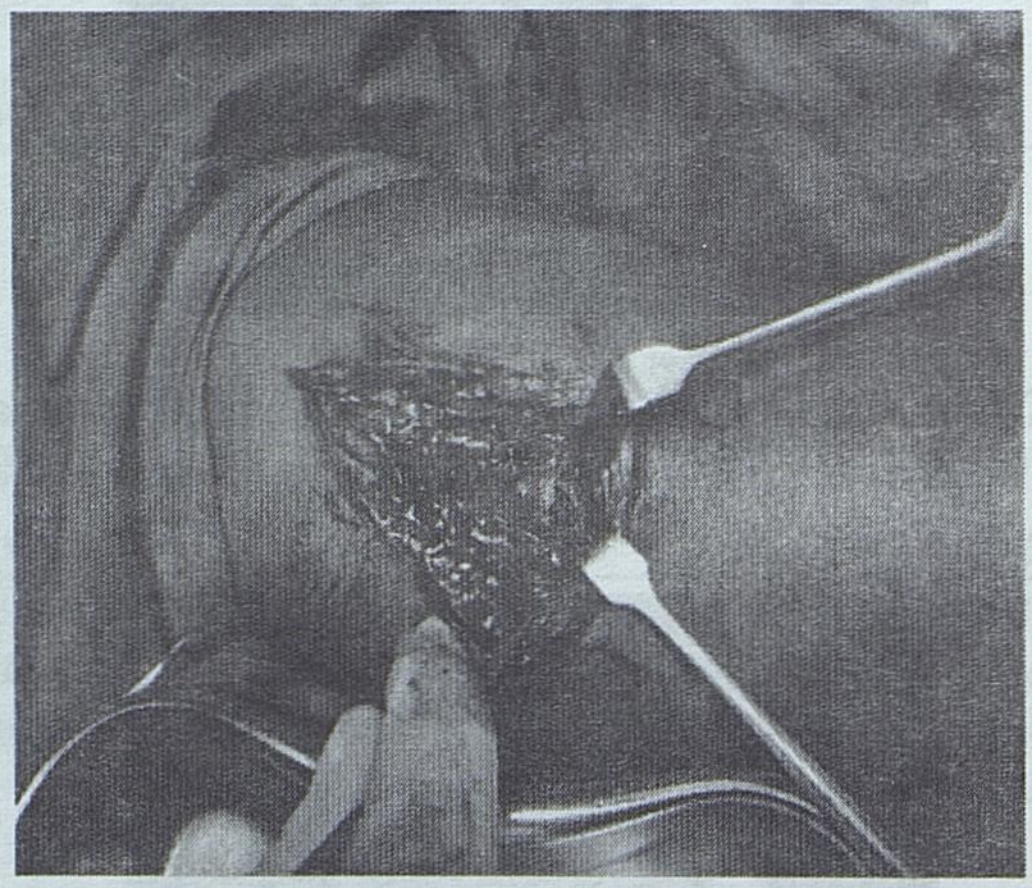

காயம்பட்ட 6 மணி நேரத்துக்குள்,மயக்கம் கொடுத்துபுண்ணையும் எலும்பு முறிவுற்ற இடத்தையும் சுத்தம் செய்தல். பின் முடிந்தால் காயத்தை மூடுதல்

சிகிச்சையில் அறுவை செய்து காயத்தை திறந்து சுத்தம் செய்தல்

➢ சிகிச்சையில் அறுவை செய்து காயத்தை திறந்து சுத்தம் செய்தல்

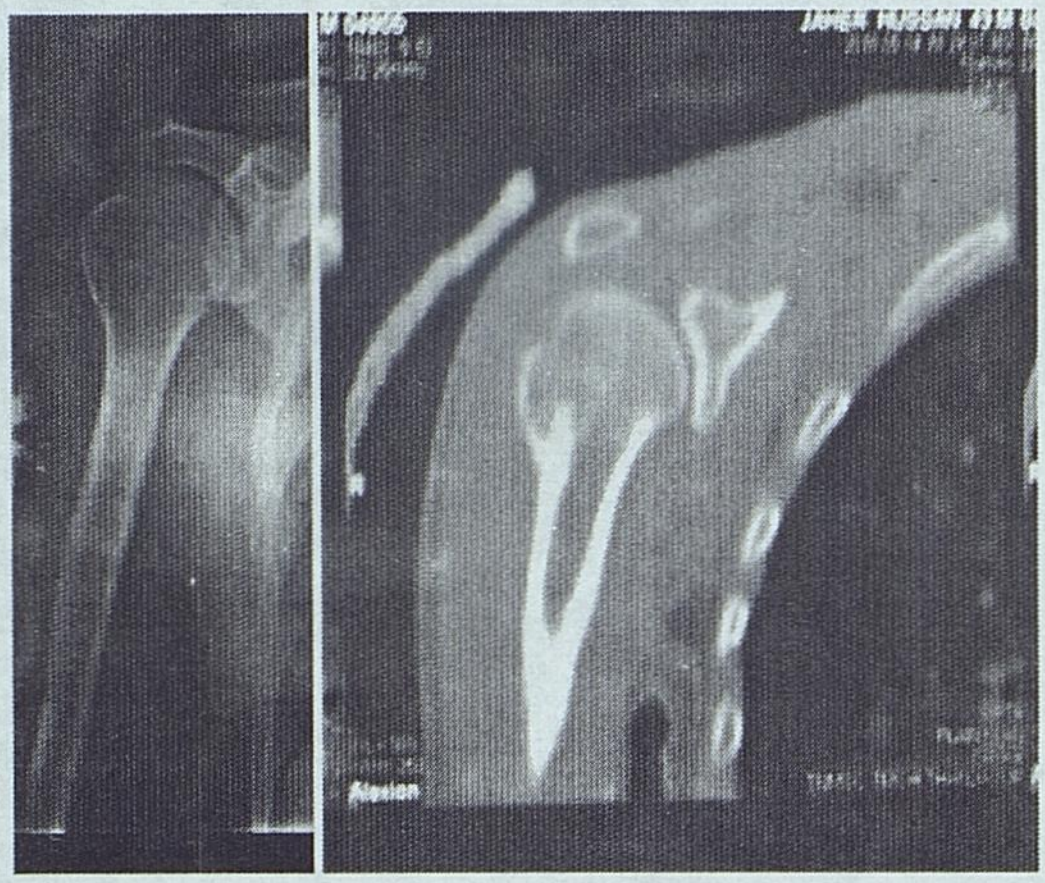

- மிக கொஞ்சம்தான் விலகிய நிலையில் உள்ள தோள்எலும்பு முறிவு

மேற்படி முறிவுக்கு போடப்பட்ட கட்டு,

மேற்படி எலும்பு முறிவு-மூட்டின் அருகே இருக்கின்றது, ஆனால் மூட்டினுள்செல்லவில்லை:ஒத்துக் கொள்ள கூடிய நிலையில் தான்உள்ளது, எனவேகட்டு போடப்படுகின்றது.

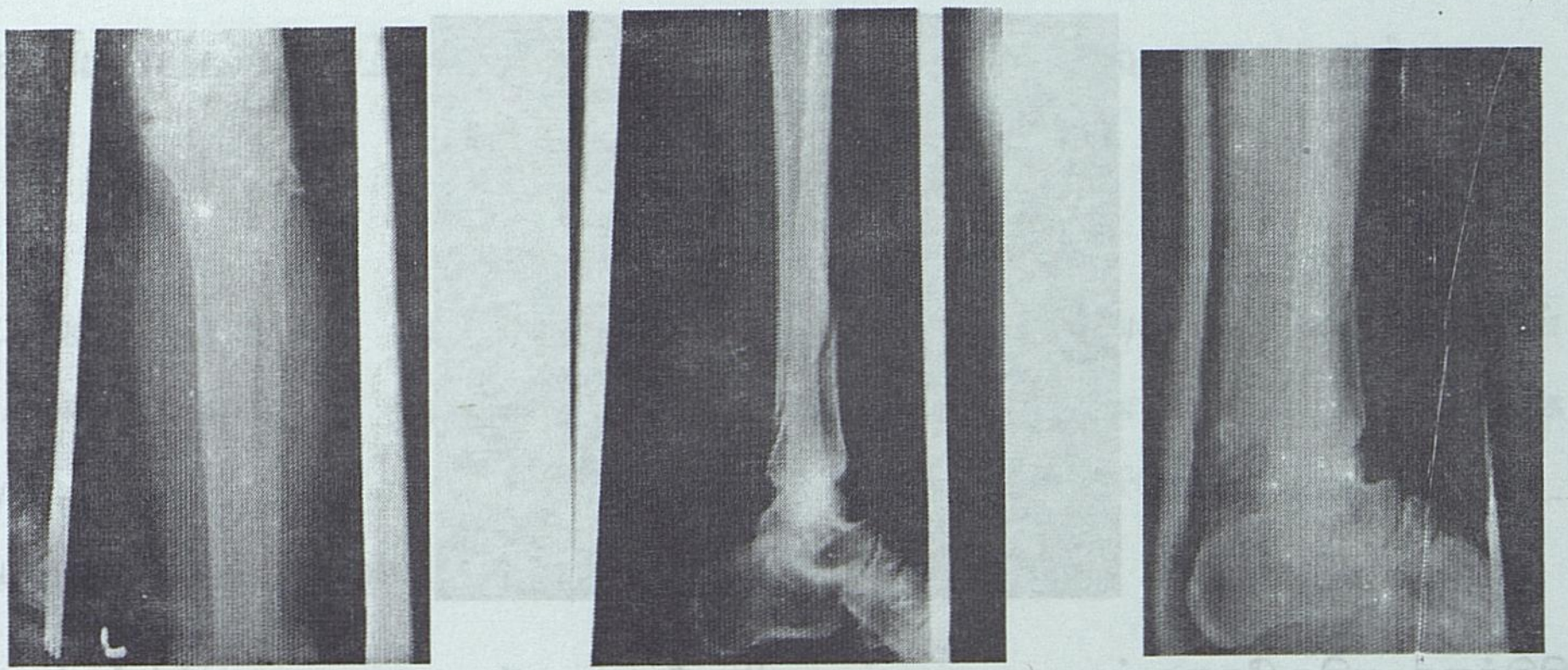

மேற்படி எலும்பு முறிவுகள் ஒத்துக் கொள்ள கூடிய நிலையில் தான்உள்ளது, எனவே கட்டுபோடப்படுகின்றது.

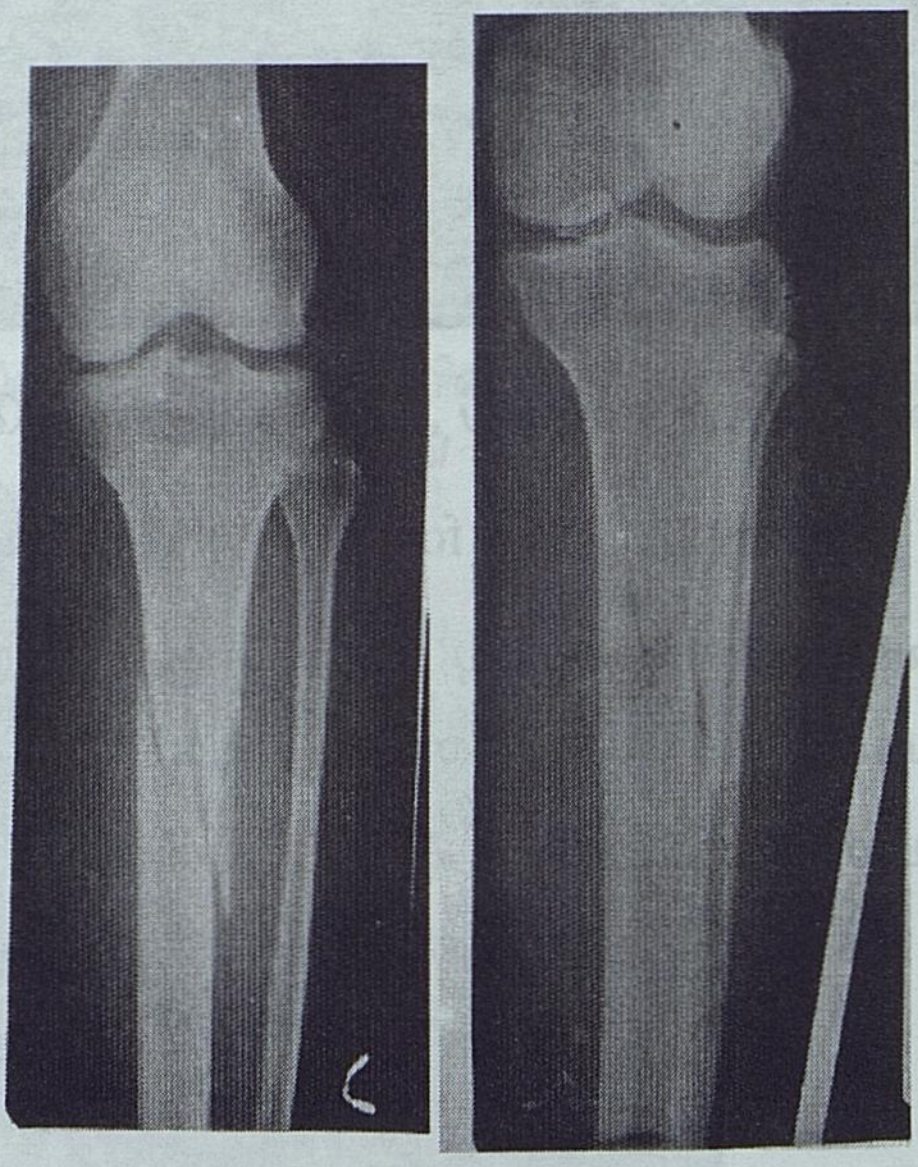

MINIMALLY DISPLACED FRACTURE OF LOWER LEG CAN BE ACCEPTED

மேற்படி எலும்பு முறிவு ஒத்துக் கொள்ள கூடிய நிலையில் தான்உள்ளது, எனவே கட்டுபோதும்.

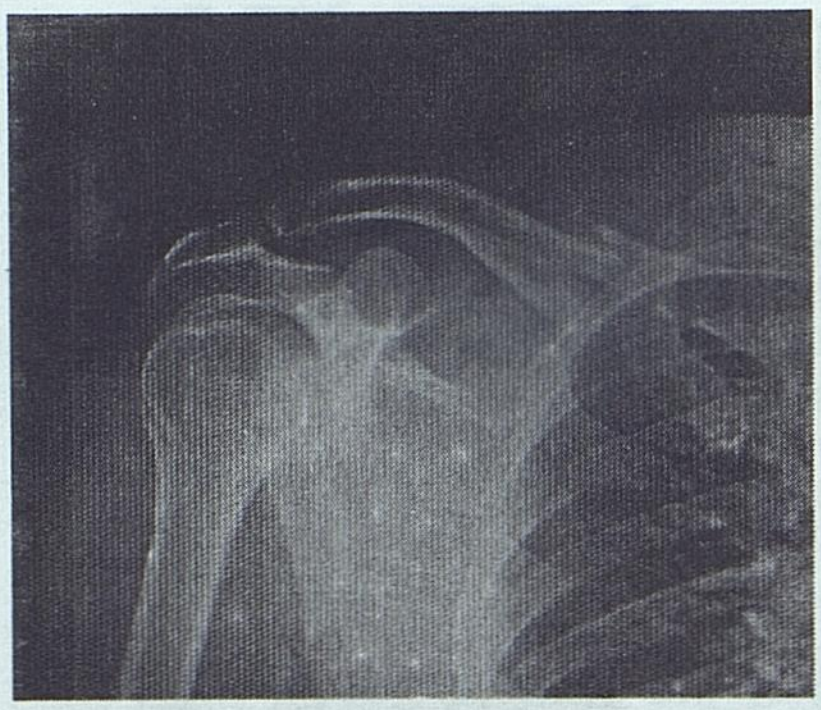

சிகிச்சை அதிக தேவைப்படாத எலும்புமுறிவு.Conservative treatment and left alone

சில சமயங்களில் சீக்கிரமாக கையை அசைக்க அறுவை தேவைப்படலாம்.

Surgery is optional for early mobilization

மிகக் குறைவாகவே விலகியிருக்கும் எலும்பு முறிவுக்களுக்கு மாவுக்கட்டே குணம் தரும். இவைகளுக்கும் சில சமயங்களில் அறுவைகள் தேவைப்படும் உ.ம் பல எலும்புகள் முறிவதற்கும் (multiple undisplaced fractures & open undisplaced fractures) மற்றும் திறந்த எலும்பு முறிவுகளுக்கும் சீக்கிரமாக கைகால்களை அசைக்க அறுவைகள் தேவை.

## 24. காயம்பட்ட எலும்பு முறிந்துள்ள இடத்துக்கு தேவையான மருத்துவ பரிசோதனைகள்

அடிபட்ட ஒரு நபருக்கு, அவர் சுயநினைவுடன் இருந்தால்,அவருக்கு கைகால்களின் அசைவு உள்ளதா என்றும் அவருக்கு உடலில் தொடுவலி உள்ளதா என்றும் பார்க்க வேண்டும். அவருக்கு, சுயநினைவு இல்லை என்றால் மருத்துவ பரிசோதனைககளை விட எக்ஸ்ரே மற்றும் சி.டி. தேவை.

**how to identify that there is no fracture?**

**பரிசோதனையில் எவ்வாறு எலும்பு முறிந்துள்ளது தெரியும்?!**

SLRT. தானாக காலைத்தூக்கினால் அந்த இடுப்பில் இருந்து முழங்கால் வரை முறிவுகள் இருக்காது

தானாக கையைத் தானாக தூக்கினால் தோள், கை, மற்றும் முழங்கையில் முறிவுக்ள் பெரும்பாலும் இருக்காது.

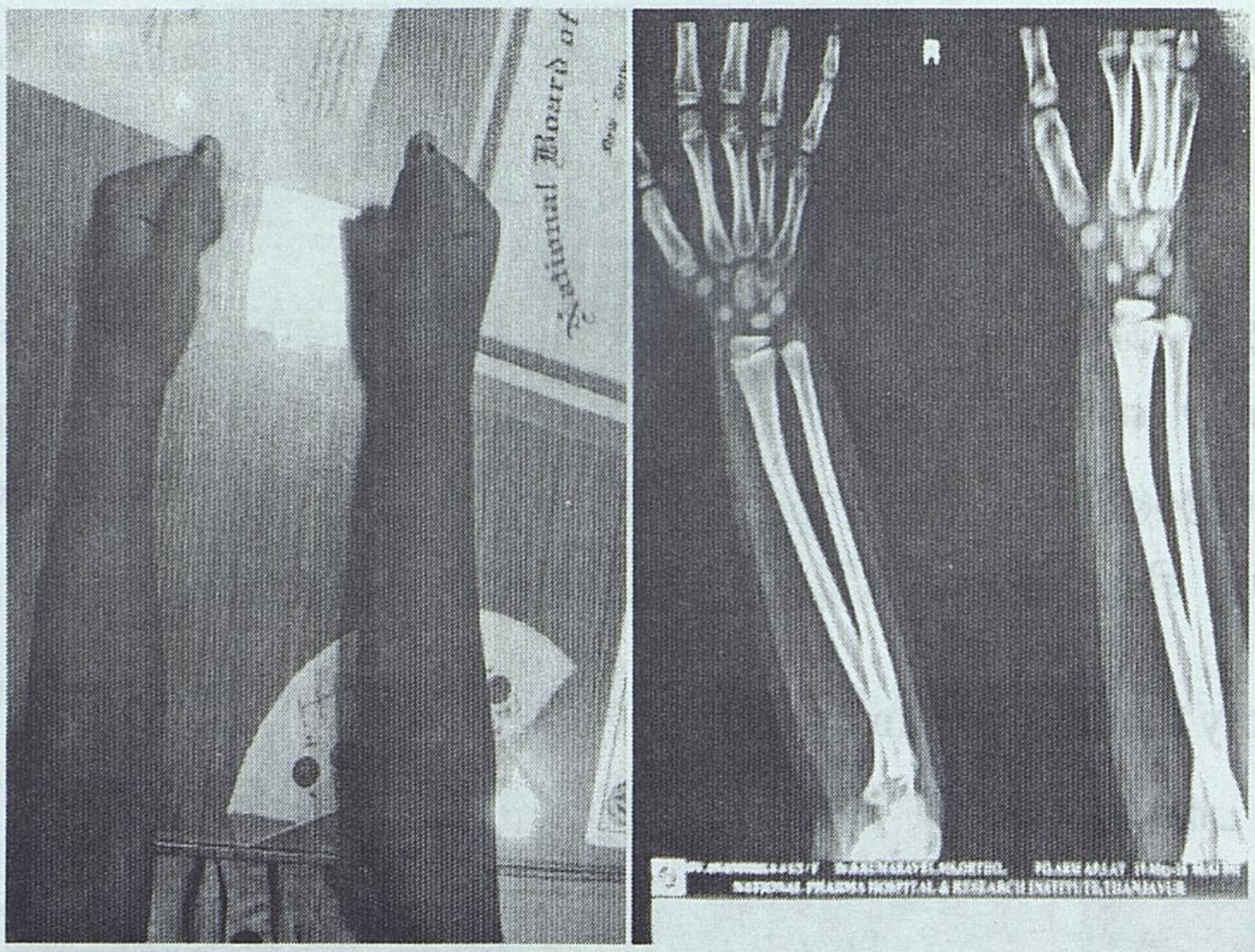

சிறுவர்களுக்கு கிரீன் ஸ்டிக்' எனப்படும். பச்சையான குச்சியை முறிப்பதுபோல் முறியாமல் நிற்கும் GREEN STICK -NOT MUCH OF BENDING

CHILD CAN SOMETIMES LIFT THE LIMB

சில சமயங்களில் அந்த குழந்தை தன் முறிவுற்ற கையைத் தூக்கலாம்.

பரிசோதனையில் எவ்வாறு எலும்பு கூடியுள்ளது தெரியும்?

உருட்டிப்பார்த்தல்- இதனால் எலும்பு கூடியுள்ளது தெரியும்.



நோயாளி தொடை எலும்பு முறிவுற்று சிகிச்சையில் இருந்த காலை உயர்த்துதல்- இதனால்எலும்பு கூடியுள்ளது தெரியும்.



நோயாளி தொடை கெண்டைக்கால் எலும்பு முறிவுற்று சிகிச்சையில் இருந்த காலை உயர்த்துதல்- இதனால் எலும்பு கூடியுள்ளது தெரியும்.

## 25. காயம்பட்ட இடத்துக்கு தேவையான மற்ற பரிசோதனைகள்

(Necessary -Imaging in trauma)

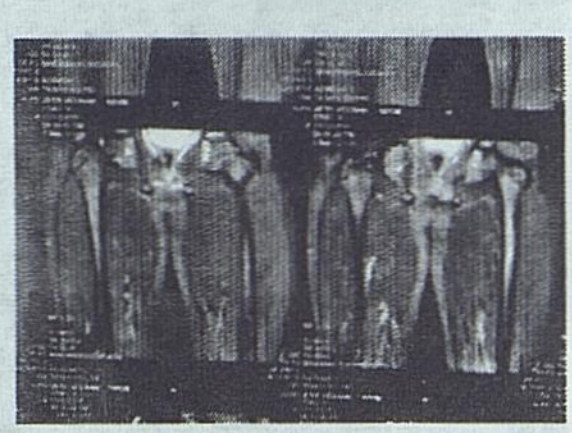

தொடையில் சாதாரண அமைப்பு எம். ஆர் ஐ இல் மேல்பகுதி

Normal thigh appearance in MRI

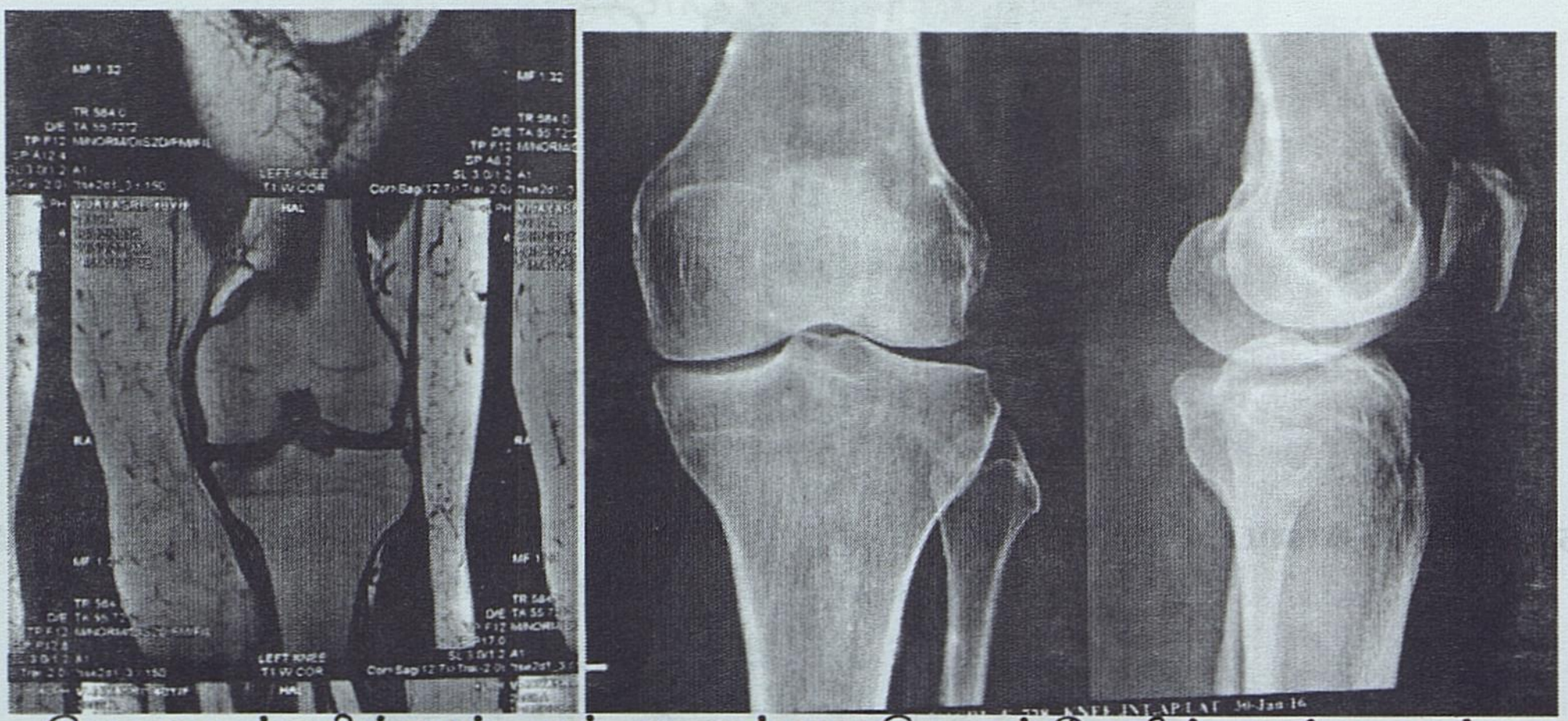

சில சமயங்களில் எம். ஆர். ஐ அல்லது சி.டி. ஸ்கேனில் தான் எலும்பு முறிவு தெரியும். Sometimes only MRI or CT will show the fracture

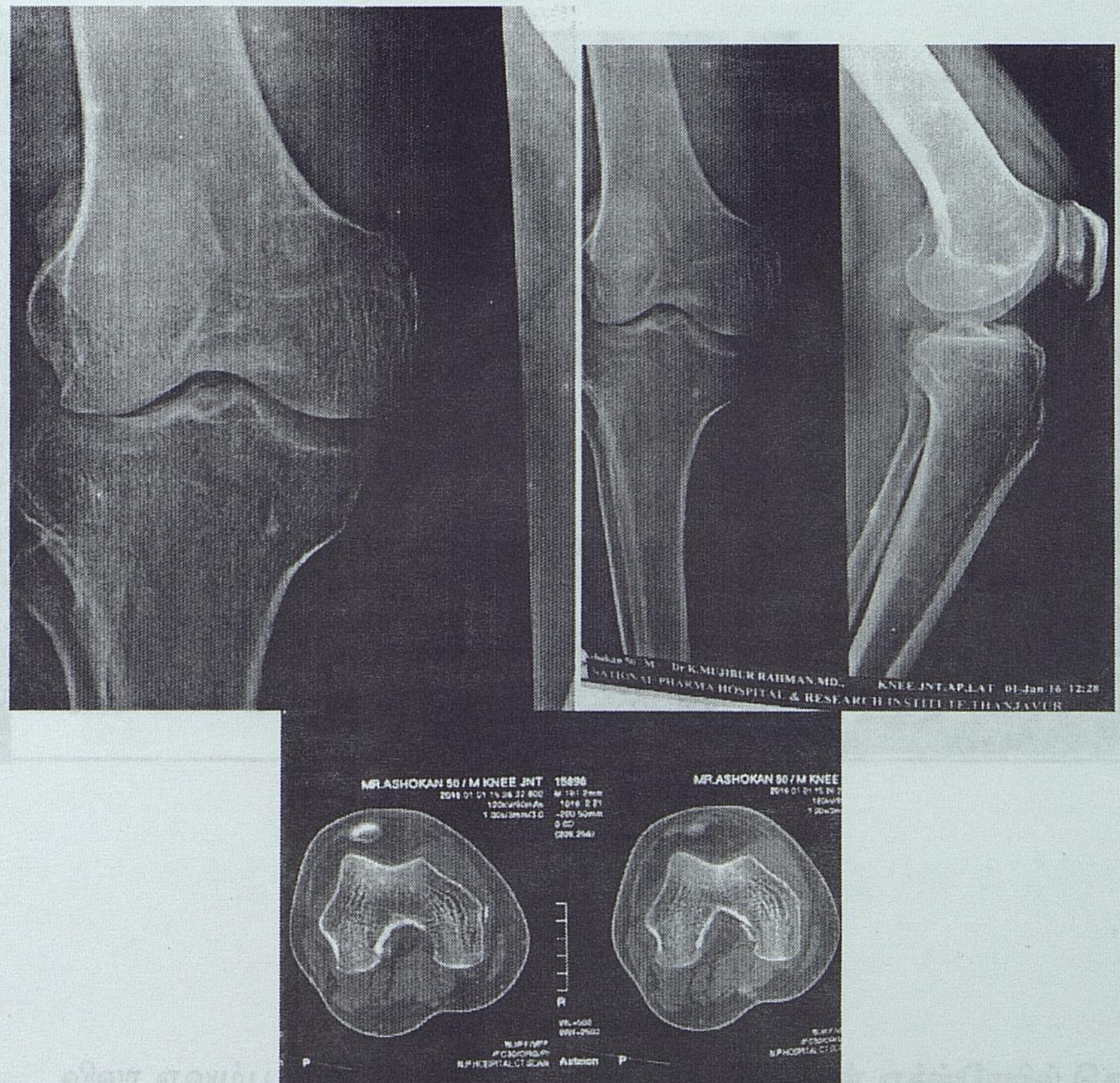


சிறு எலும்பு முறிவுகளை சி.டி. காட்டும், இவைகள் எக்ஸ்ரேயில் தெரியாது.
(In Xray it is difficult to find the fracture , so CT scan is necessary)

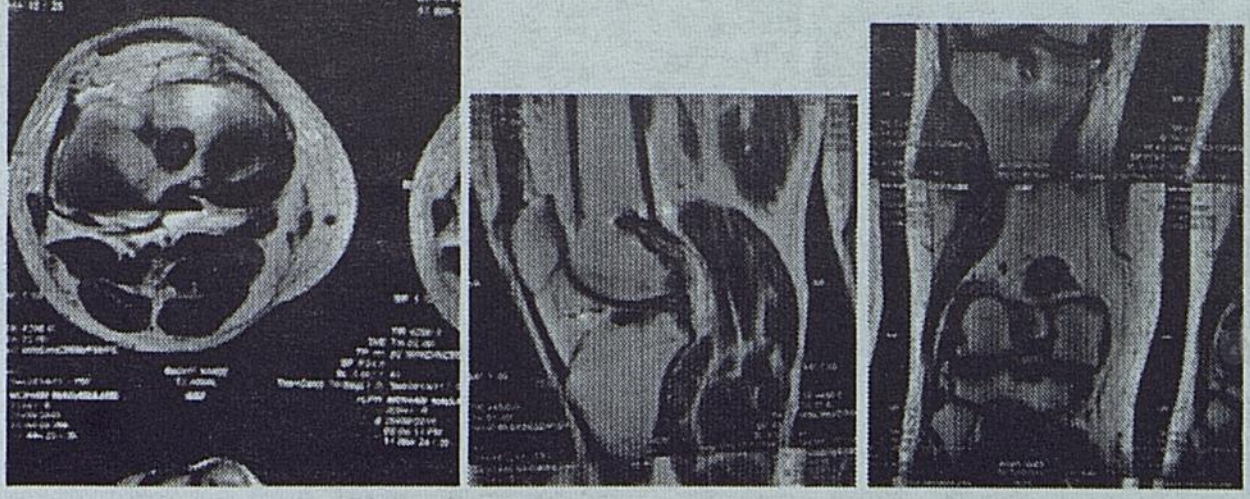

மூட்டு சவ்வின் உள்ளமைப்பை எம். ஆர். ஐ காட்டும்
(A case of post surgical pain after 8 years of aggressive use of knee)

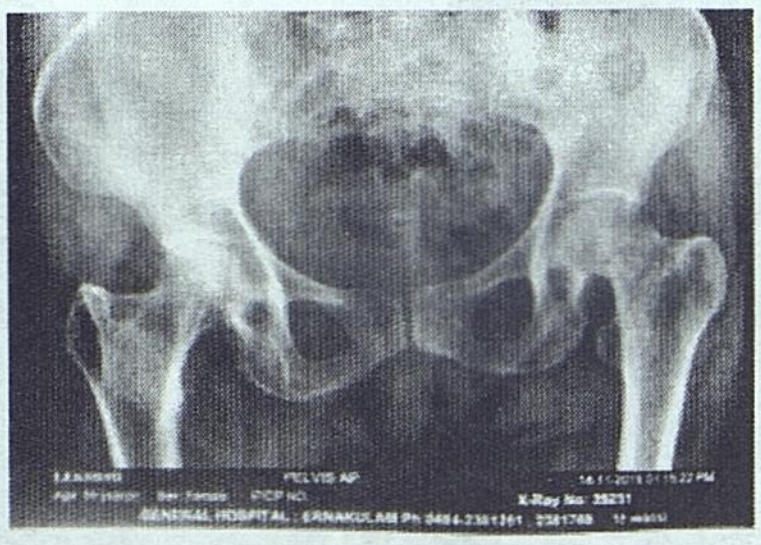

முதலில்இடுப்பு எலும்பு முறிவு விலகாமல் இருக்கலாம். (FIRST APPEAR UNDISPLACED)

பிறகு முறிவுற்ற இடம் விலகிவிடலாம். FURTHER RADIOGRAPHS DISPLACED

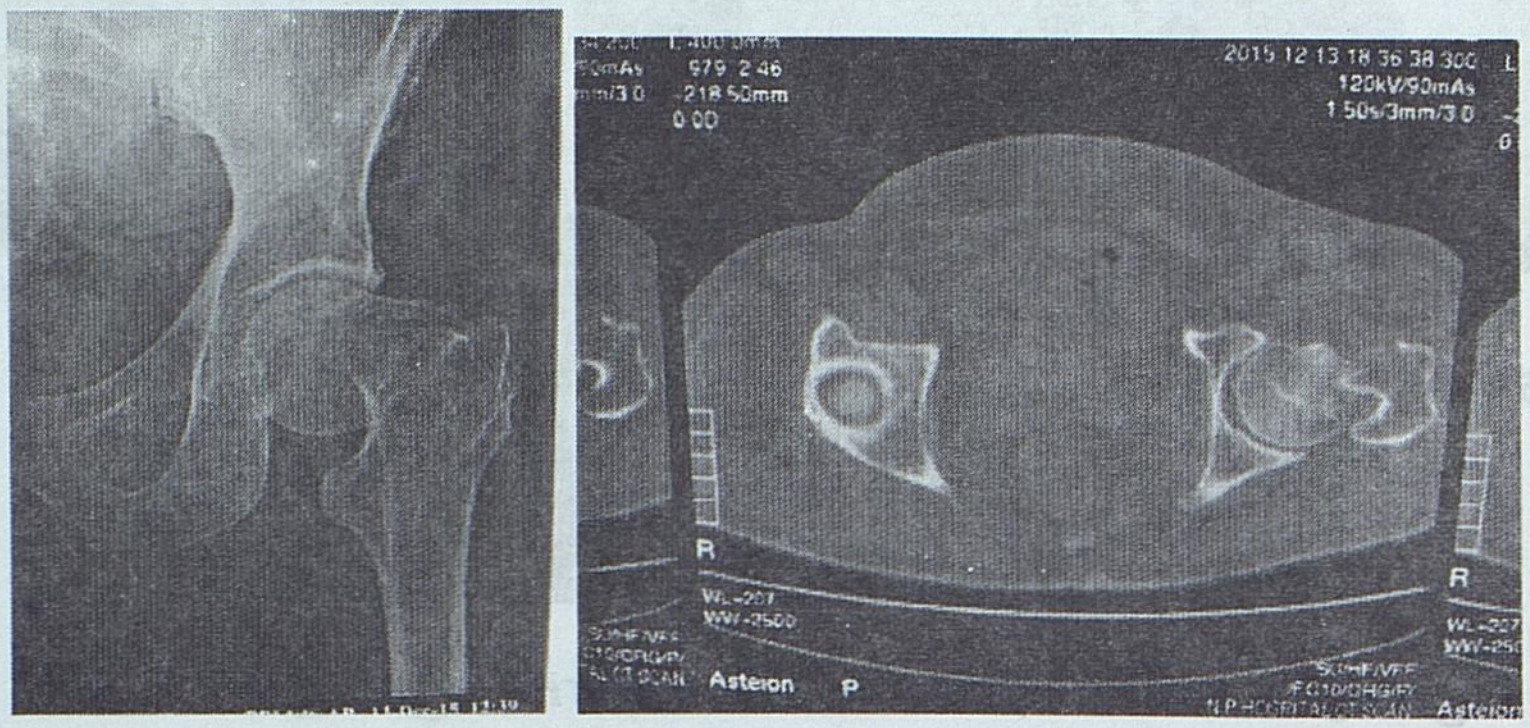

சிலவற்றுக்கு (CTSCAN ) கூட தேவைப்படலாம்.

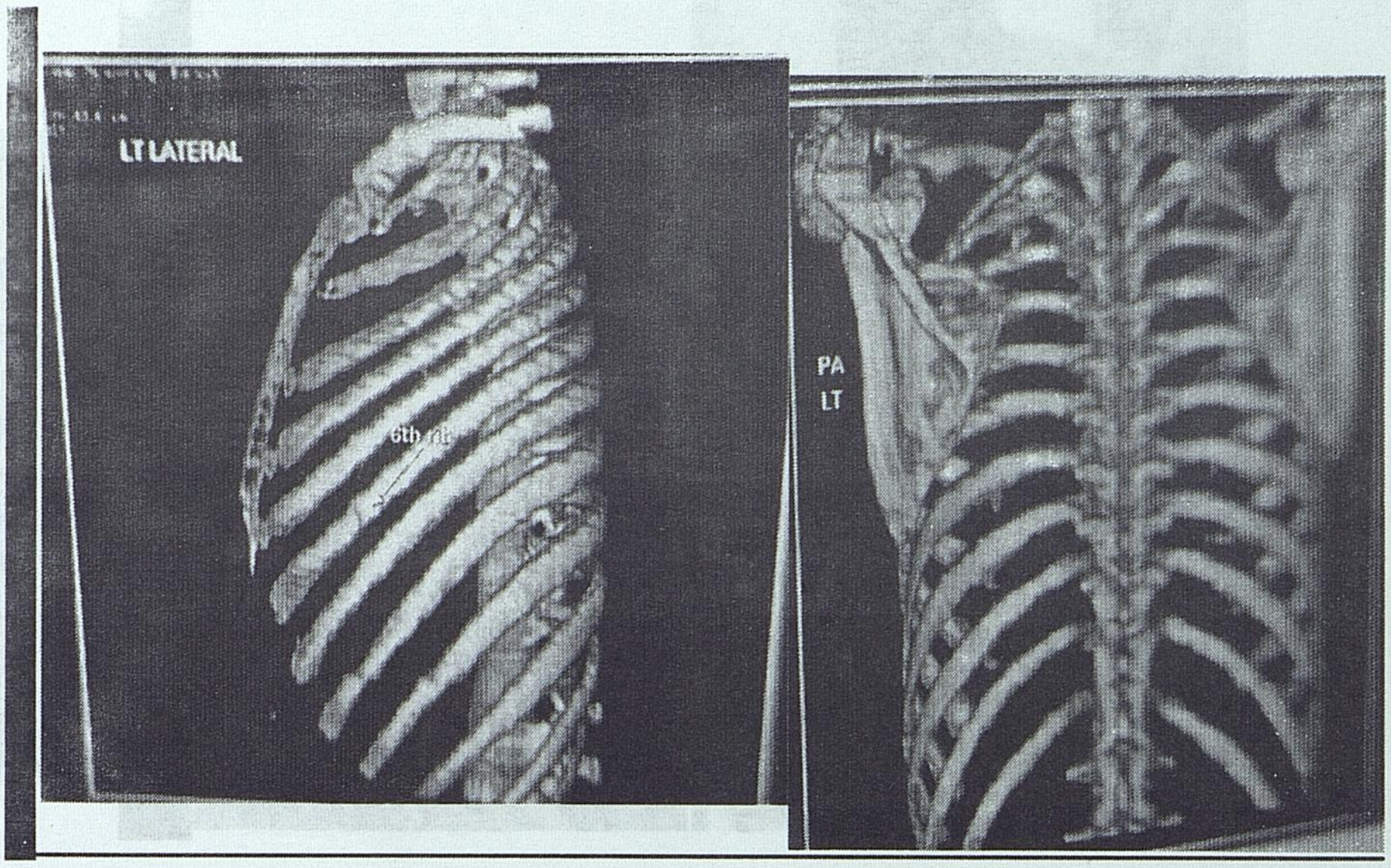


விலா எலும்பு முறிவுகளை சி.டி. காட்டும், இவைகள் எக்ஸ்ரேயில் தெரியாது

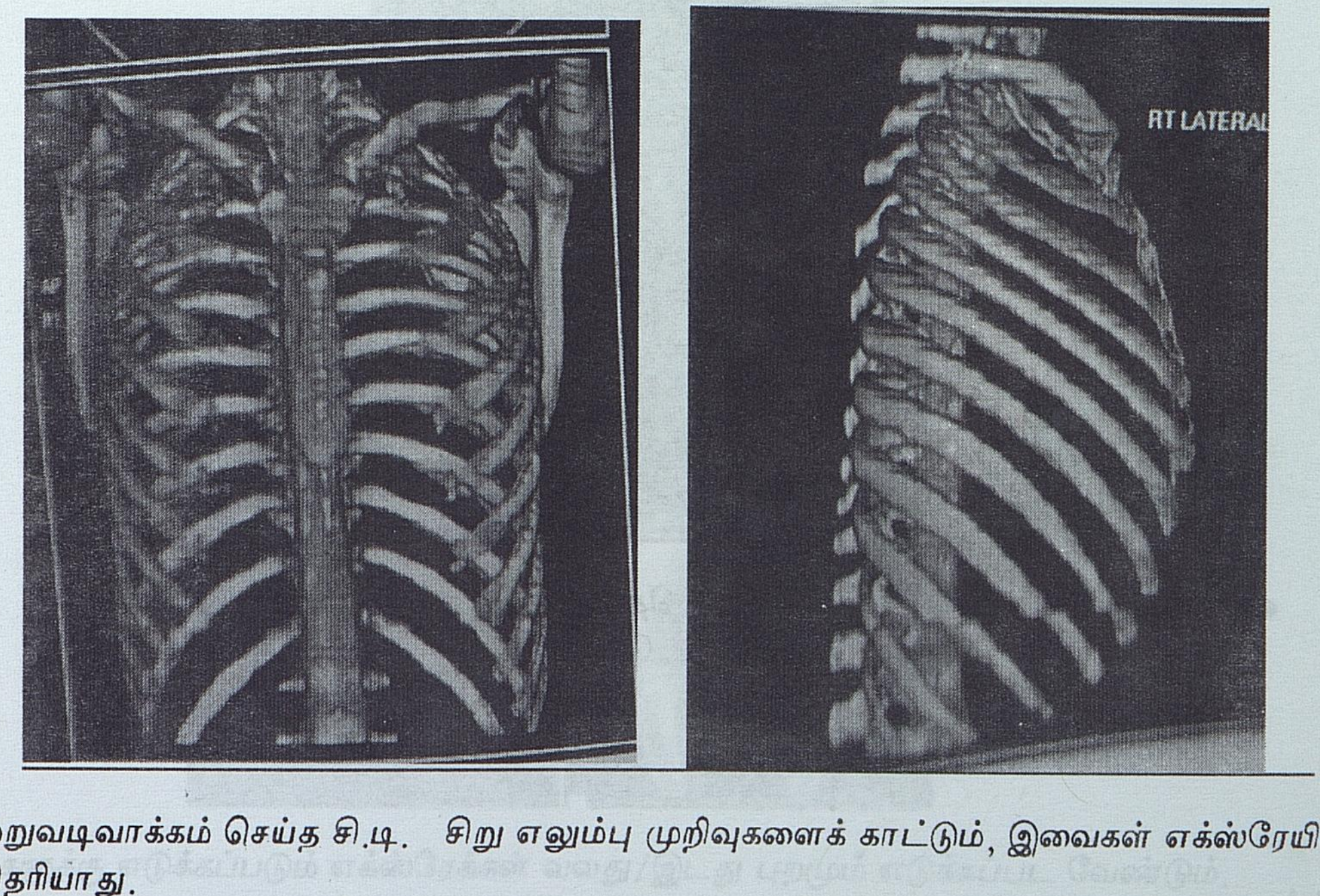


மறுவடிவாக்கம் செய்த சி.டி. சிறு எலும்பு முறிவுகளைக் காட்டும், இவைகள் எக்ஸ்ரேயில் தெரியாது.

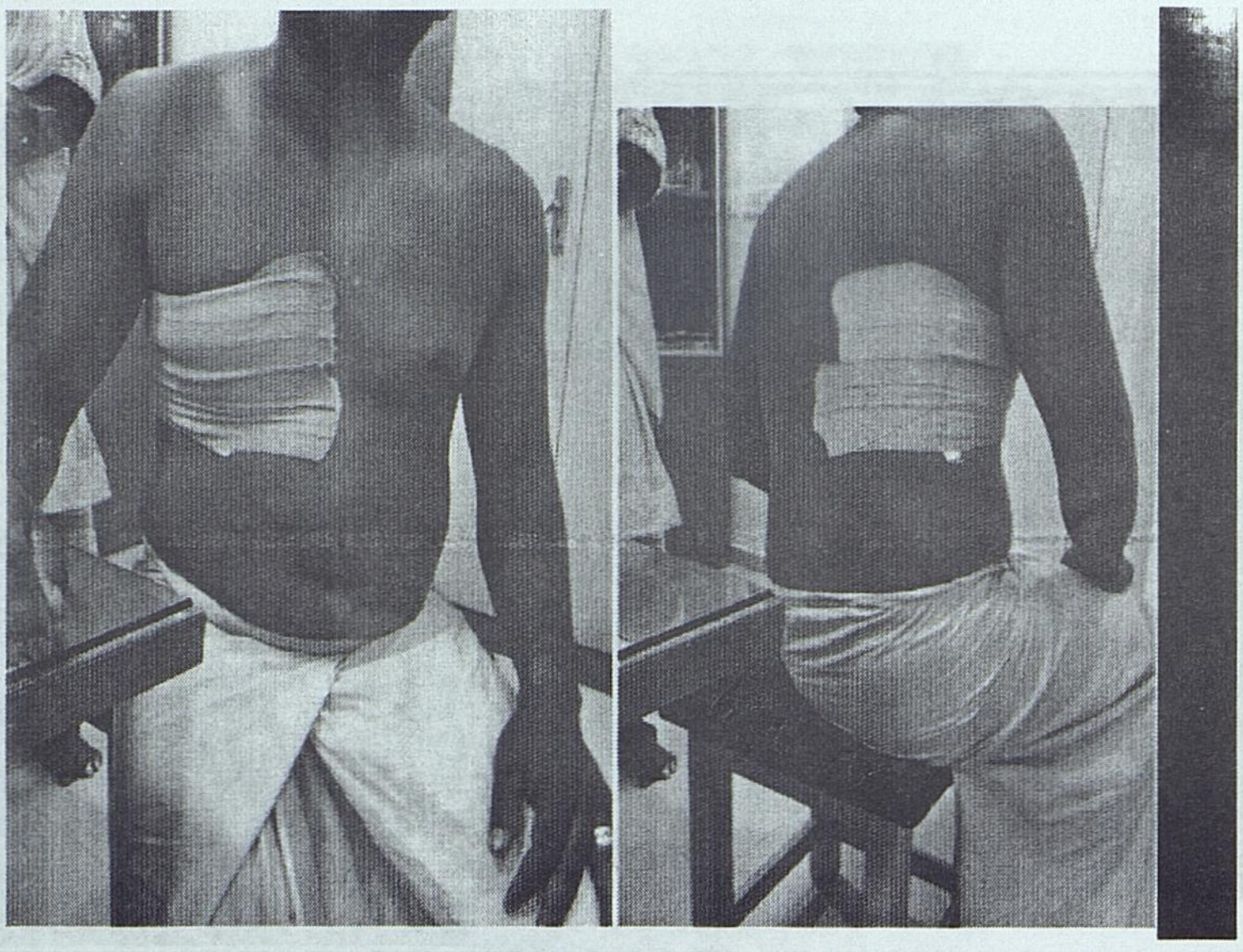

மேற்படி முறிவுக்கு வலியைக் குறைக்கும் கட்டு,

வயிறு மற்றும் நெஞ்சில் சிறு சிராய்ப்பு தெரிந்தாலும் வயிற்றுக்கு சி.டி.இ ஸ்கேன் எடுக்கப்பட வேண்டும்.

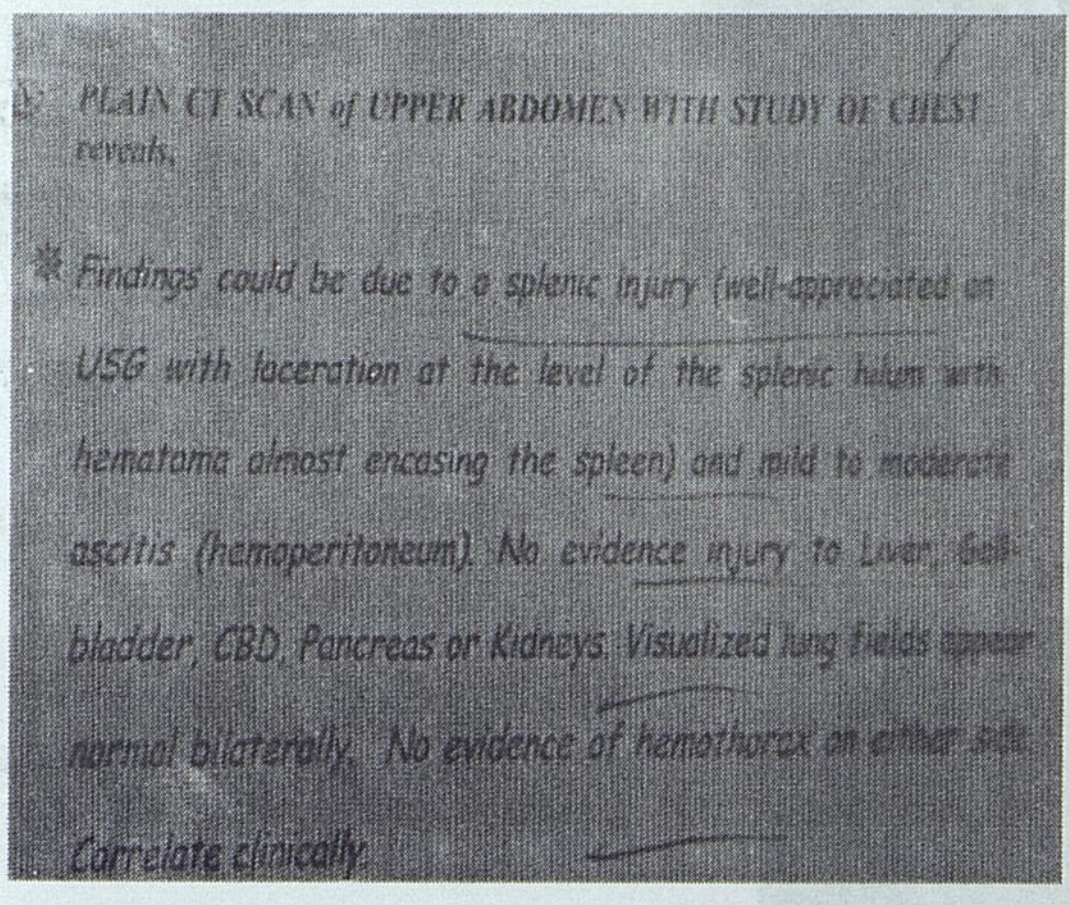

PLAIN CT SCAN of UPPER ABDOMEN WITH STUDY OF CHEST reveals;

* Findings could be due to a splenic injury (well-appreciated on USG with laceration at the level of the splenic hilum with hematoma almost encasing the spleen) and mild to moderate ascitis (hemoperitoneum). No evidence injury to Liver, Gall-bladder, CBD, Pancreas or Kidneys. Visualized lung fields appear normal bilaterally. No evidence of hemothorax on either side. Correlate clinically.

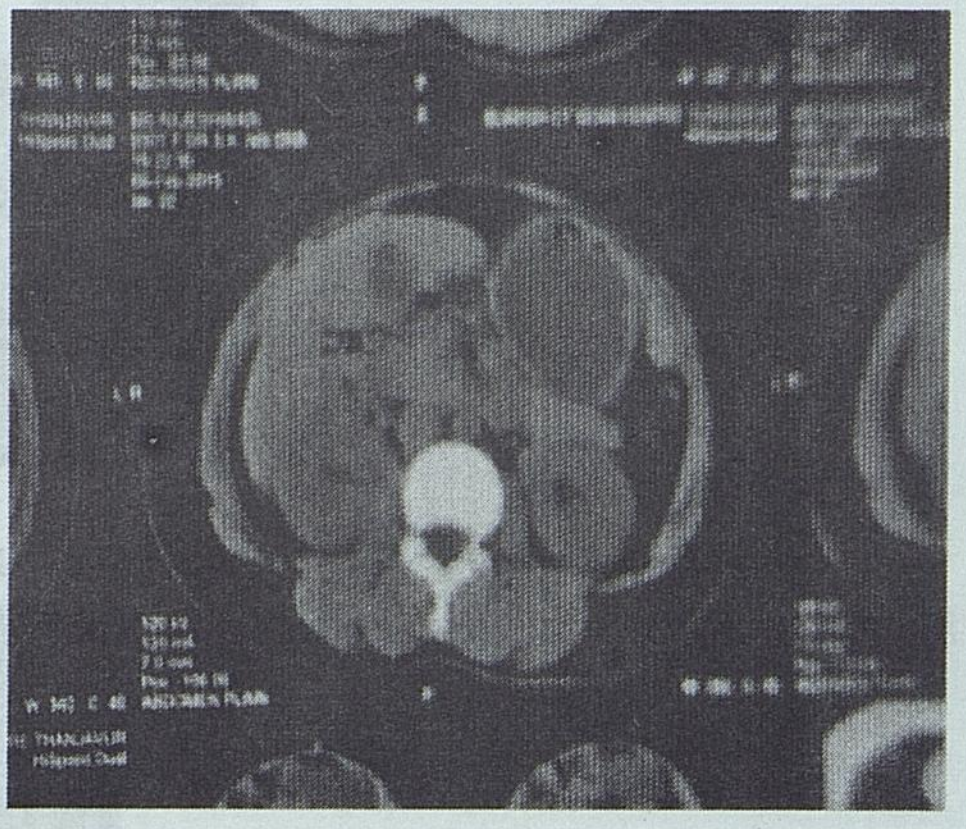

உதாரணந்துக்கு இந்த நபரின் வயிற்று சி.டி. யில் மண்ணீரல் அடிபட்டு கிழிந்து இருத்தல்

சிறு குழந்தைகளுக்கு ஏற்படும் எபிபைசியல் முறிவு

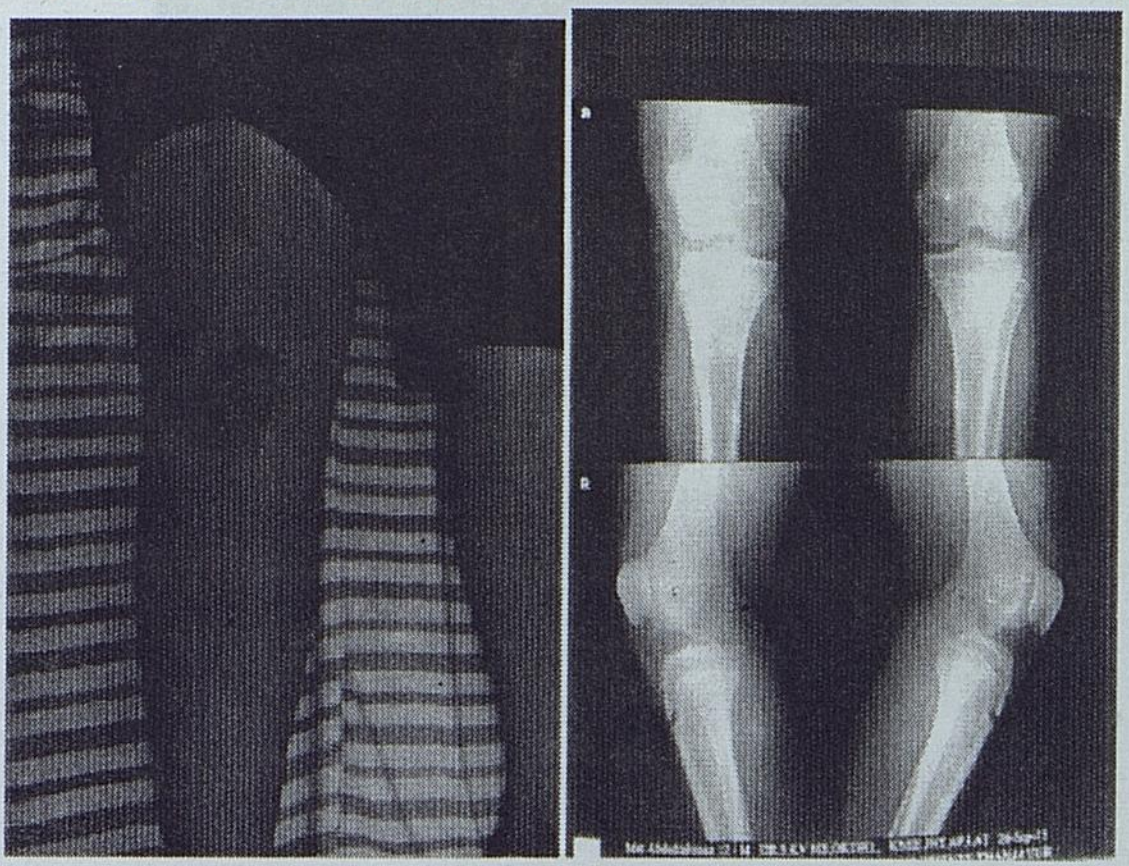

சிறுவர்களுக்கு எடுக்கப்படும் எக்ஸ்ரேக்கள் வலது/இடது புறமும் எடுக்கப்பட வேண்டும்.

For injury in children bothe the sides need to be compared as physis will be mistaken for fracture

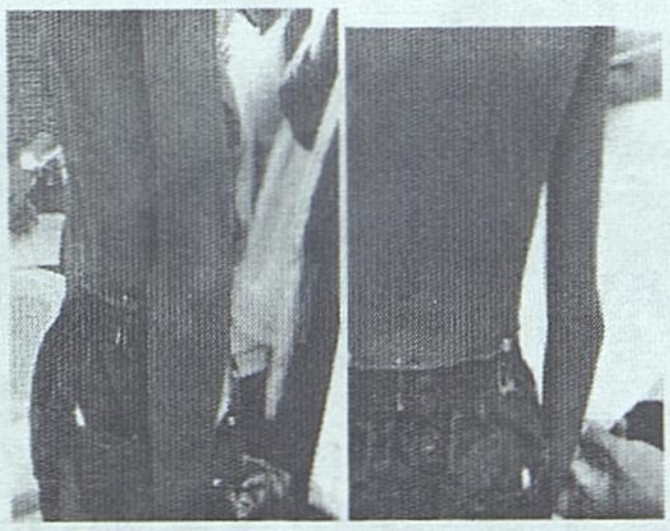

சிறுகுழந்தையாய் இருக்கும் போது அடிபட்ட முழங்கை வளர வளர வளைதல்.
சிறுவர்களுக்கு ஏற்படும் எலும்பு முறிவுகள் வளர வளர கோணலாகிவிடும்.

## 26. எலும்பு முறிவு சிகிச்சையில் தற்காலத்திலுள்ள நவீன சிகிச்சை முறைகள் - மற்றும் எலும்பு முறிவு சிகிச்சையில் முன்னேற்றம்

**Recent advances and special equipments**

**இடுப்பு எலும்பு: தொடை எலும்பு முறிவு ட்ரொக்காண்டரிக் எலும்பு முறிவு சிகிச்சையில் நவீன முறைகள்**

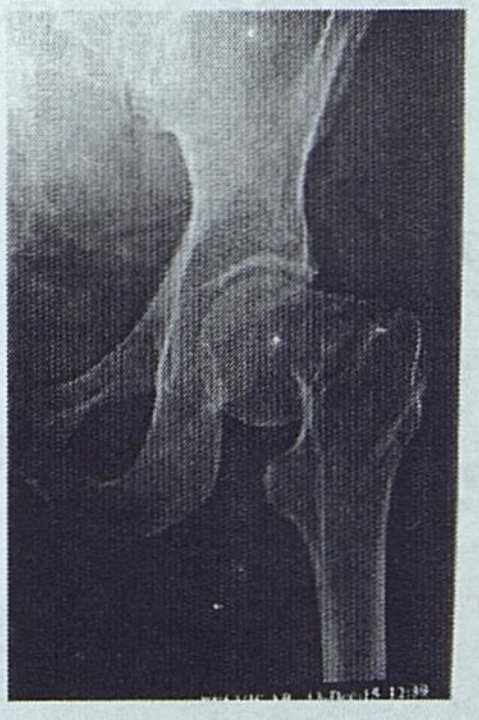

**இடுப்பு எலும்பு முறிவு**

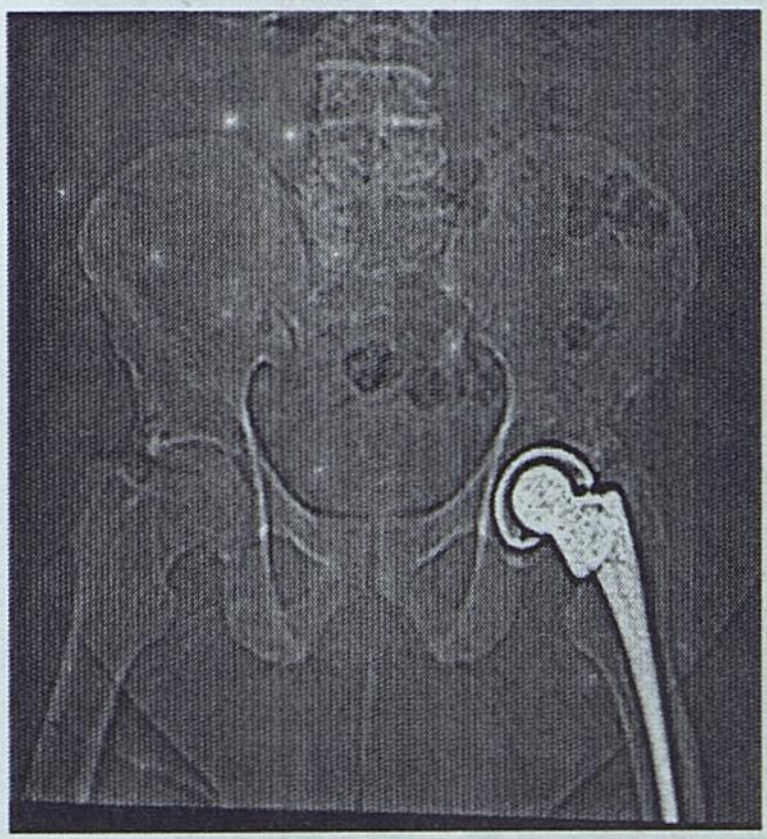

இவைகளுக்கு எமிஆர்த்தோ பிலாஸ்டி எனும் பகுதி மூட்டு மாற்று செய்யலாம்.

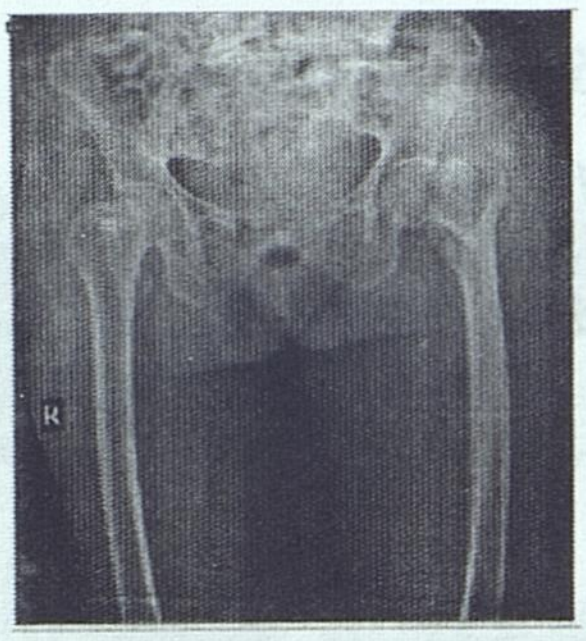

இடுப்புக்கு சிறிது கீழே நடைபெறும் ட்ரொக்காண்டரிக் முறிவு

இதற்கு கீழ் கண்ட இருவகை சிகிச்சைகள் உள்ளன.

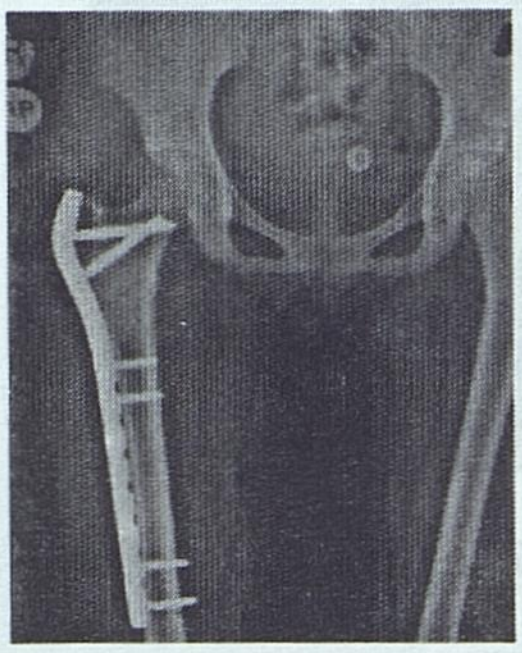

இளையவர்களுக்கு பொருத்தும் கருவி (in young patients )

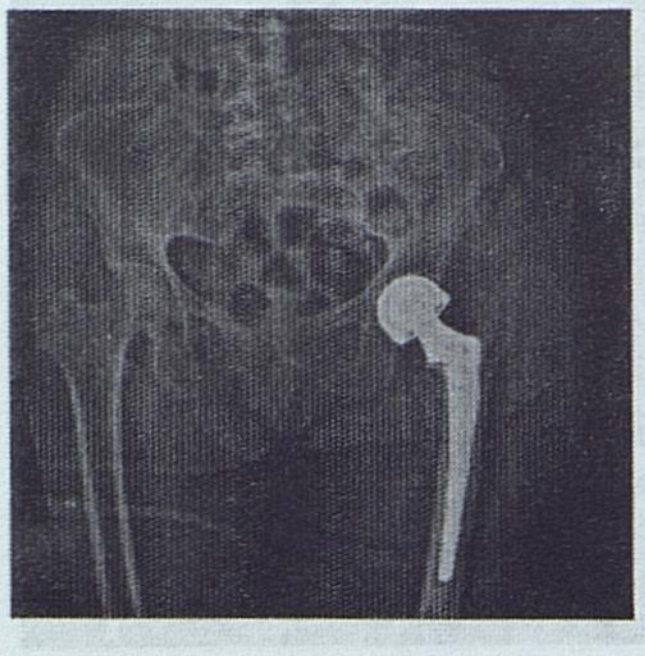

முதியவர்களுக்கு மூட்டு மாற்று (in older patient for early rehabilitation)

## எலும்புவில் முறிவு நவீன சிகிச்சை முறை

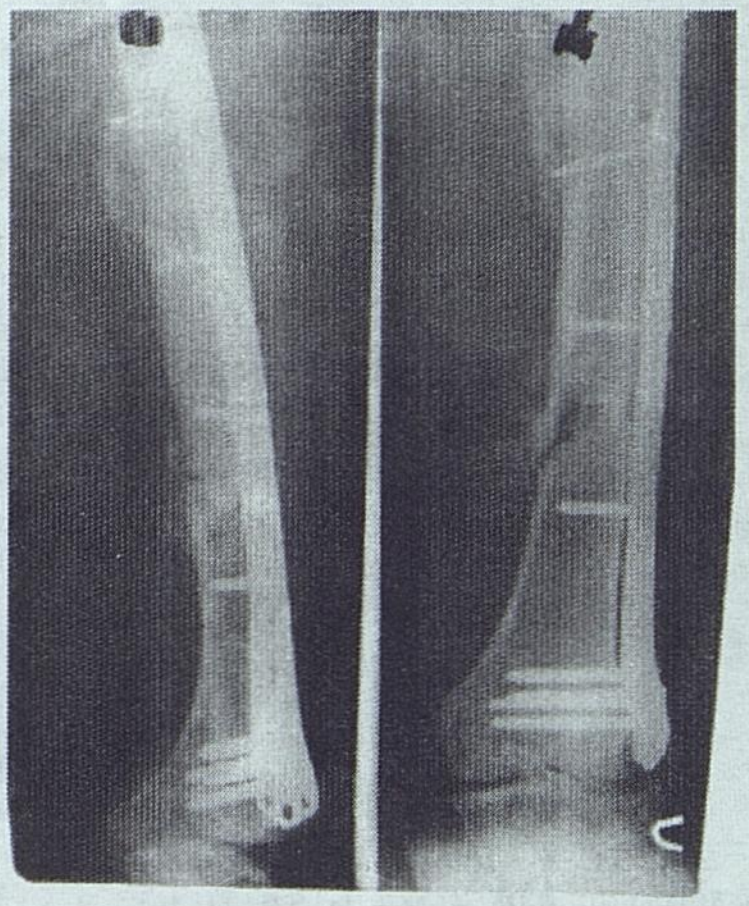

எலும்பு முறிவுற்ற இடத்தில் வெளிப்புறத்தில் பொருந்தும் கருவி

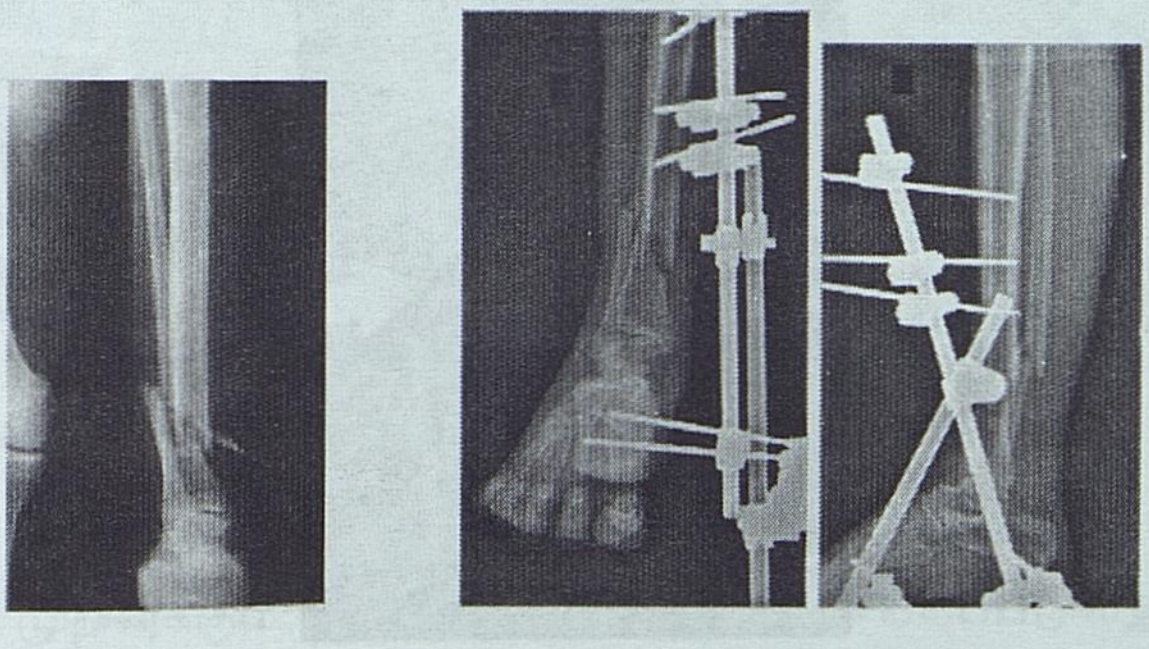

எலும்புமுறிவுற்ற இடத்தையும் சுத்தம் செய்து -வெளிப்புறத்தில் கருவி பொருத்துதல்

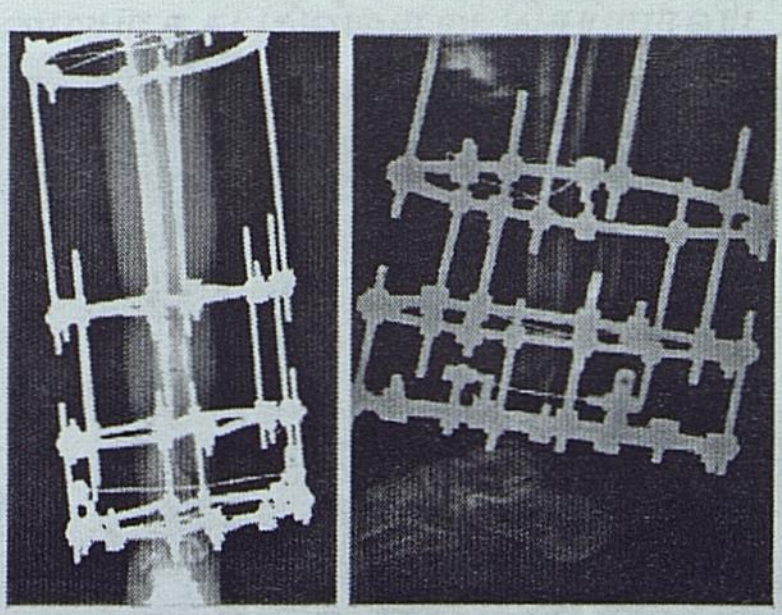

இலிசாரோ முறை எலும்பு மற்றும் திசு உருவாக்குதல்

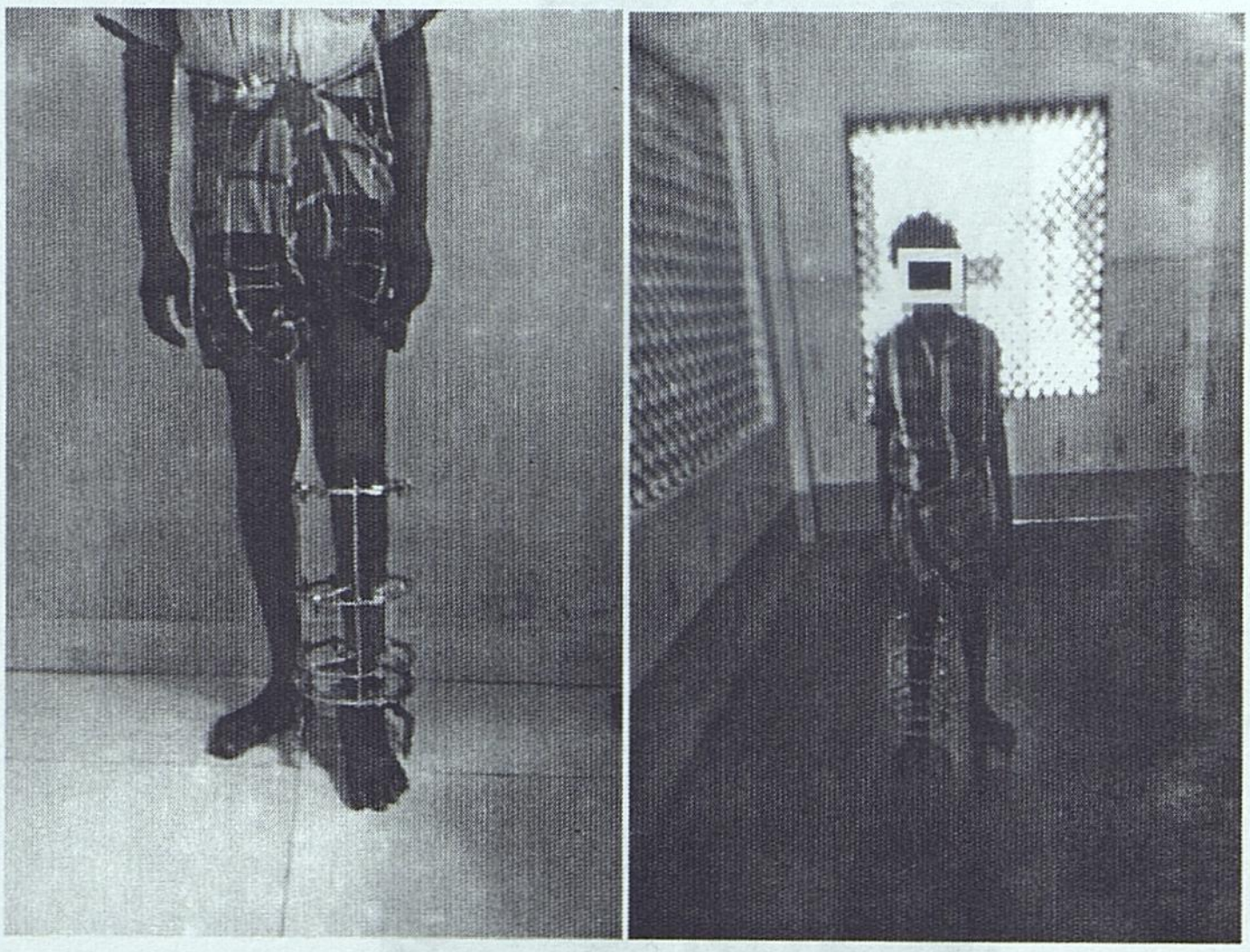

இலிசாரோவ் முறையில் கிசிச்சை செய்யப்பட்ட நோயாளிகள்

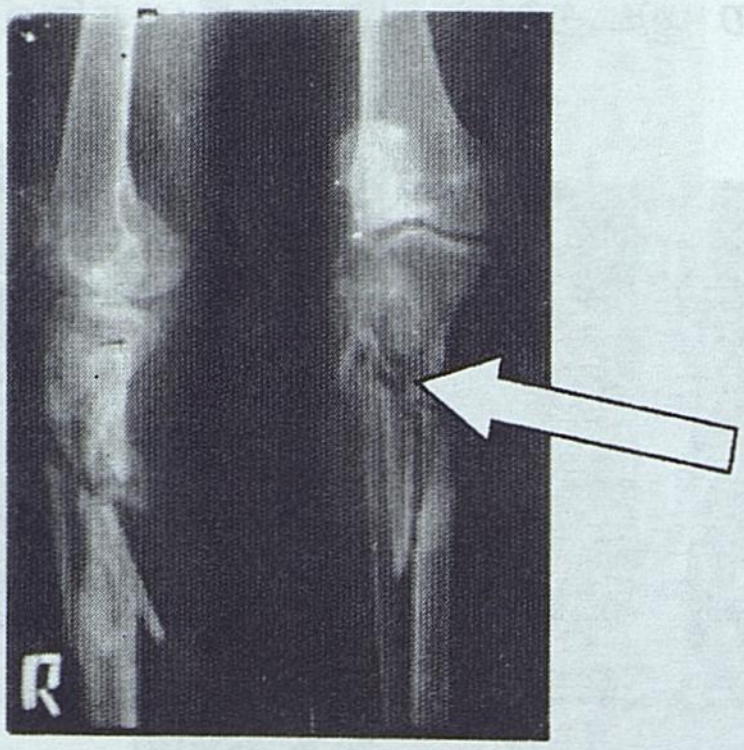


நொறுங்கிய எலும்புமுறிவு

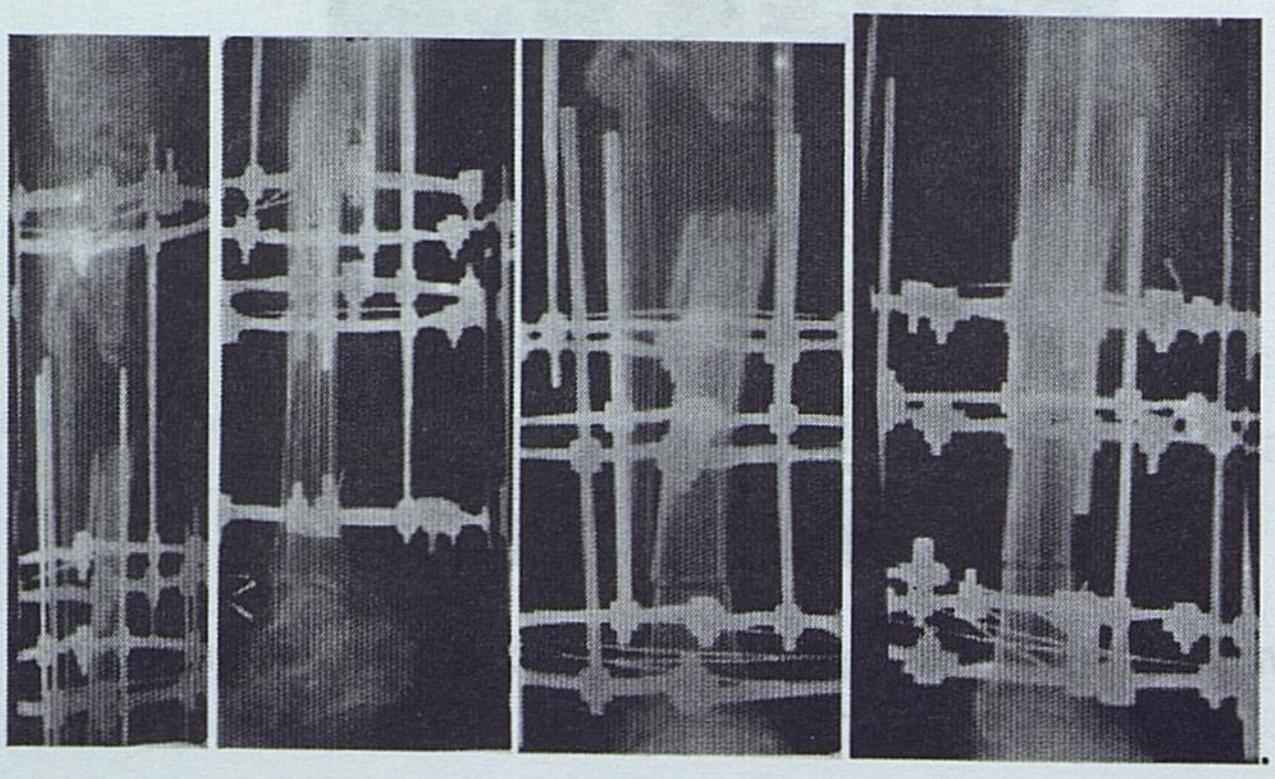

அதற்கு இலிசாரோ முறை எலும்பு மற்றும் திசு உருவாக்குதல் corticotomy

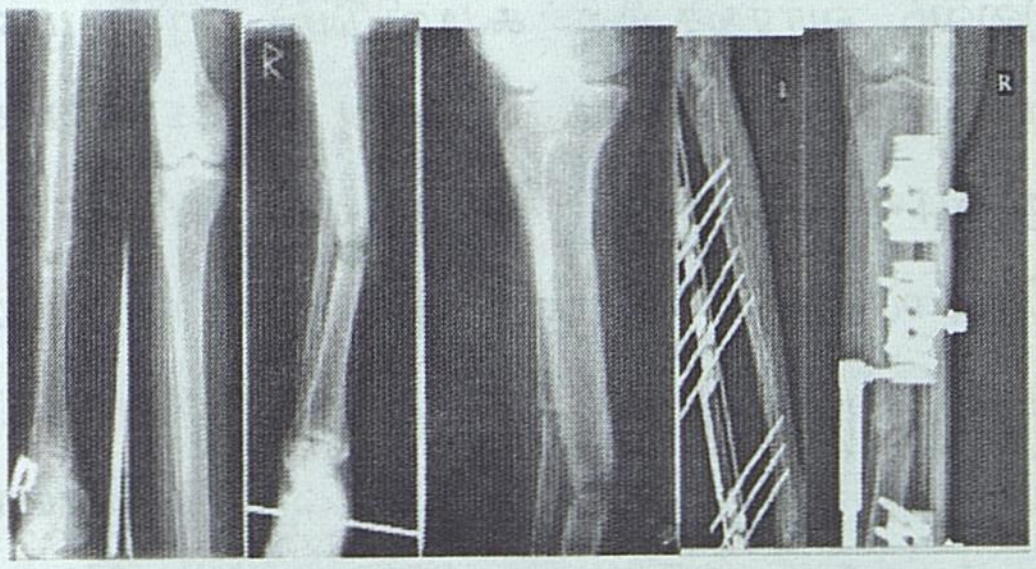

எல்ஆர்.எஸ் என்ற கைகால் சீரமைப்பு (கருவி) அமைப்பு:

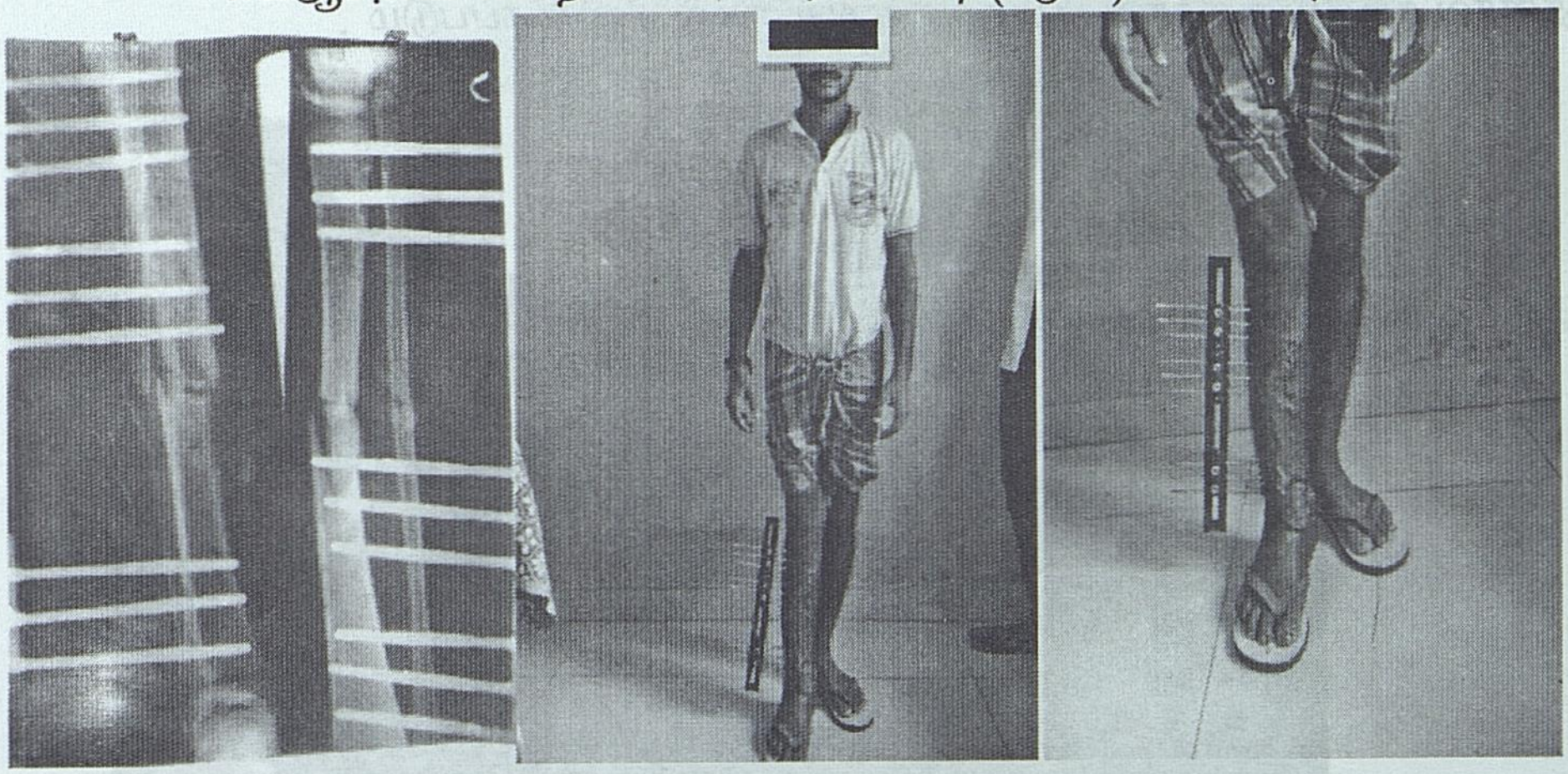

எல்ஆர்.எஸ் என்ற கைகால் சீரமைப்பு (கருவி) அமைப்பு:

ஆக எந்த ஒரு எலும்பு முறிவுக்கும் ஒரே மாதிரி சிகிச்சை செய்யப்படுவதுஇல்லை. எந்த சிகிச்சை முறையிலும் உடனடியாக நோயாளியை நடமாடவைத்தல்மற்றும் மூட்டுகளை அசைத்தல் இன்றியமையாதது.இவ்வாறு செய்யாவிட்டால் நாளடைவில் அந்த முறிவு ஏற்பட்ட இடத்தின்அருகில் உள்ள மூட்டுகளில் பிடித்தம் ஏற்பட்டு அசைவு குறைந்து போக வாய்ப்பு ஏற்படும்.இதனால் தான் நீண்டநாள் கட்டு போடுவதற்கு பதில் அறுவை செய்து உள்ளே கருவி பொருத்துவது சிறந்தது.

இடுப்புவரை போடக்கூடிய ஸ்பைகா மாவுக்கட்டு:

ஆனால் சில எலும்பு முறிவுகளுக்கு கட்டு போடும் முறையிலேயே நல்லபலன் கிடைக்கின்றது. (இவை6 வாரங்களில் கூடிவிடும்) நாம் முன்னரே பார்த்தது போல், மூட்டினுள் அடிபட்டால் அறுவை செய்துதான் சரியாக்க வைக்க வேண்டும். பின் உடனடி அசைவு கொடுத்து மூட்டின் அசைவை சரியாக்கலாம். நவீன மருத்துவத்தில் சால்டர் எனும் கனடா நாட்டு மருத்துவர் - continuous passive mobilization எனும் தொடர்ந்து அசைக்கும் கருவியை வடிவமைத்துள்ளார். இக்கருவியில் நிமிடத்துக்கு குறிப்பிட்ட அளவு (அசைவு) நீட்டி மடக்கலாம் என்று பதிவு செய்து விட்டு நோயாளியின் காலை அதன் மீது வைத்து விட்டால் நாம் அறிவுறுத்திய வேகத்தில் நோயாளியின் கால் நீட்டி மடக்கப்படும். இதனால் மூட்டு அசைந்து பிடித்தம் ஏற்படாமல் தவிர்க்கப்படும் .



தொடர்ந்து அசைக்கும் கருவி

தொடர்ந்து அசைக்கும் கருவி (CPM)

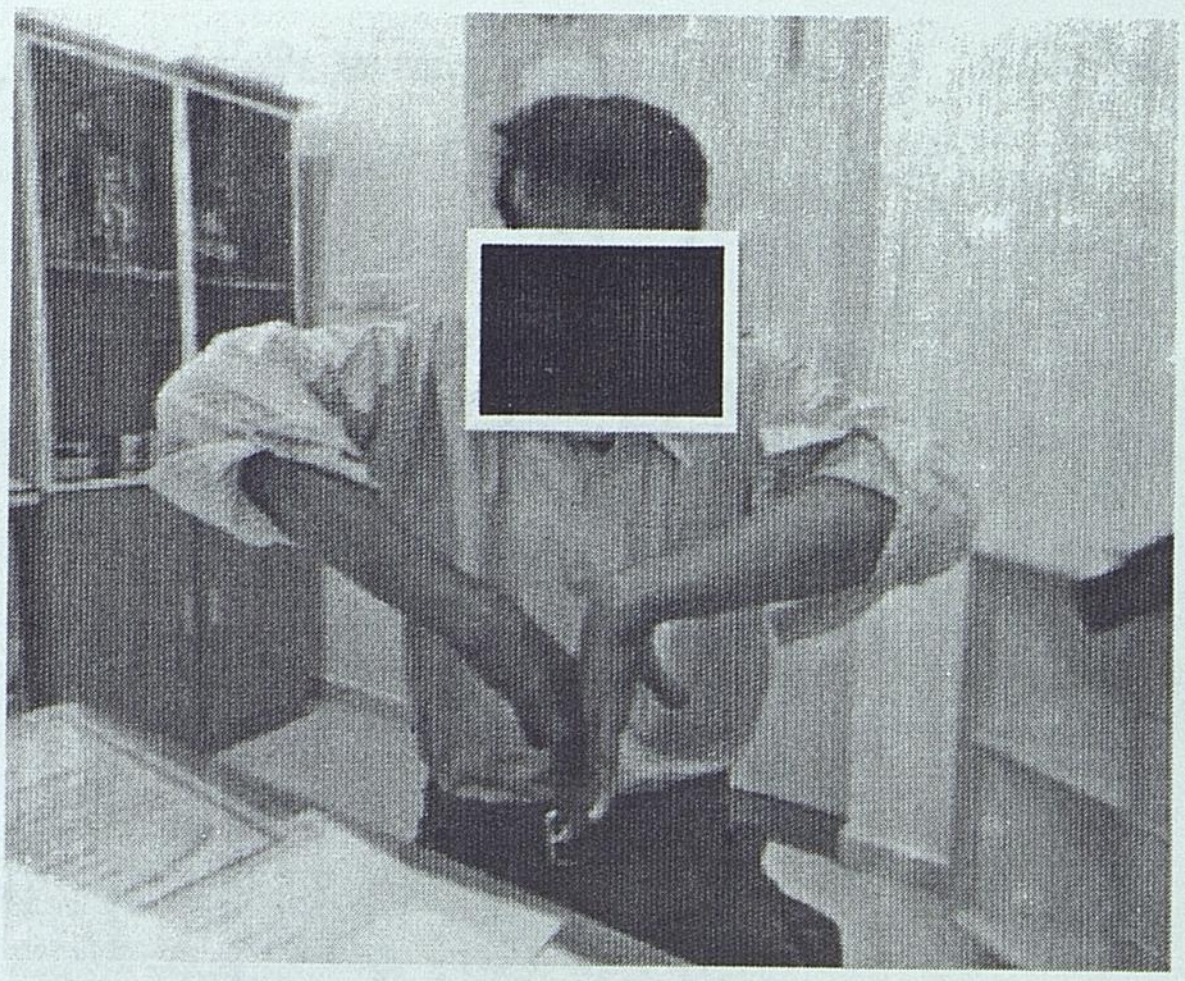

நீண்டநாள் கட்டு போட்டதால்மூட்டுகளில் பிடித்தம் ஏற்பட்டு அசைவு குறைந்து போன நோயாளி

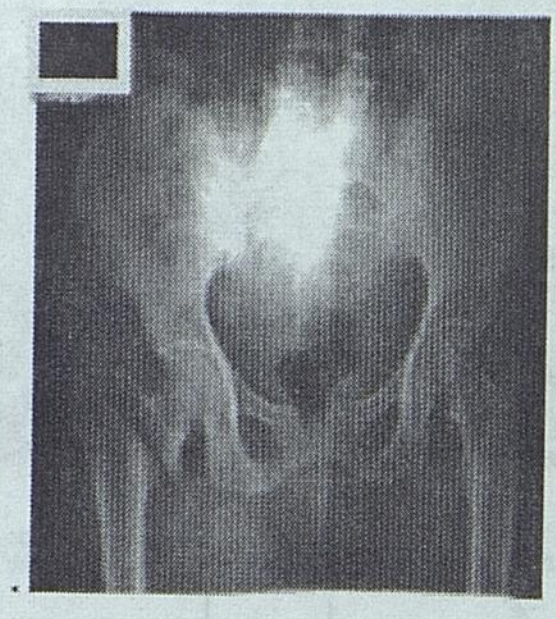

கவட்டி எலும்பு முறிவு ஏற்படும் இடம்

அடிபட்ட இடுப்பின் எலும்பு முறிவுக்கு இடுப்பின் பகுதி மூட்டு மாற்றம்செய்யளாமா?

படத்தில் காட்டியபடிஇடுப்பின் கவட்டி எலும்பின் கழுத்துப்பகுதி முறிவு தானாககூடுவது கிடையாது. வயதானவர்கள் விழுவதால்தான் இந்த எலும்பு முறிவு ஏற்படுகின்றது. எனவேஅந்த முறிவுற்ற பகுதியின் இரத்தஓட்டம் வெகுவாக குறைந்து விடுகின்றது. மேலும் முறிவுற்ற பகுதி மூட்டு உறைக்குள் இருப்பதால் மூட்டுநீர் எலும்பு முறிவின் இரத்தக்கட்டை கரைத்துவிடுகின்றது. எனவே எலும்பு முறிவில் வழக்கமாக நடக்கும் நிலைகளான இரத்தக்கட்டு, கால்சியம் தாதுபடிதல், மறுவடிவாக்கம் என்ற நிலைகள் எலும்புமுறிவு நடக்காமல் போய்விடும்.

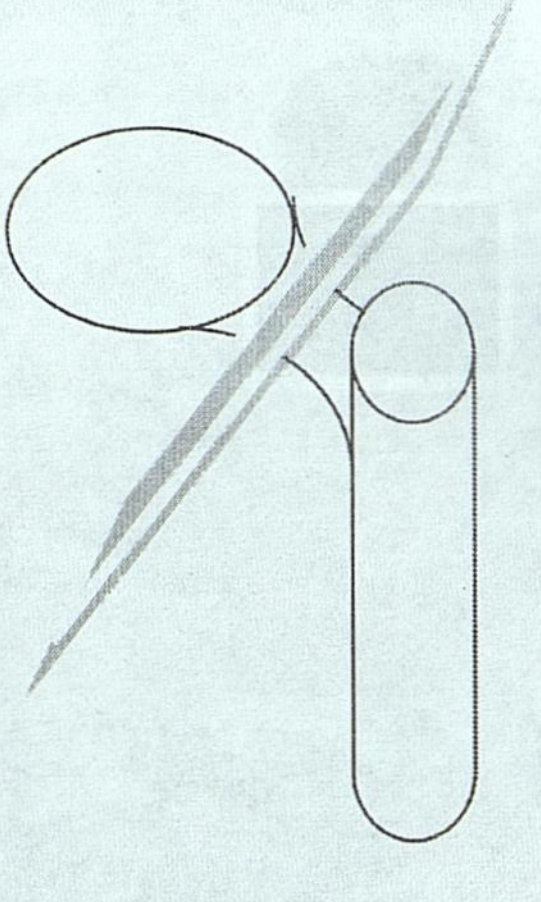

கவட்டி எலும்பு முறிவு ஏற்படும் இடம் **(neck of femur fracture)**

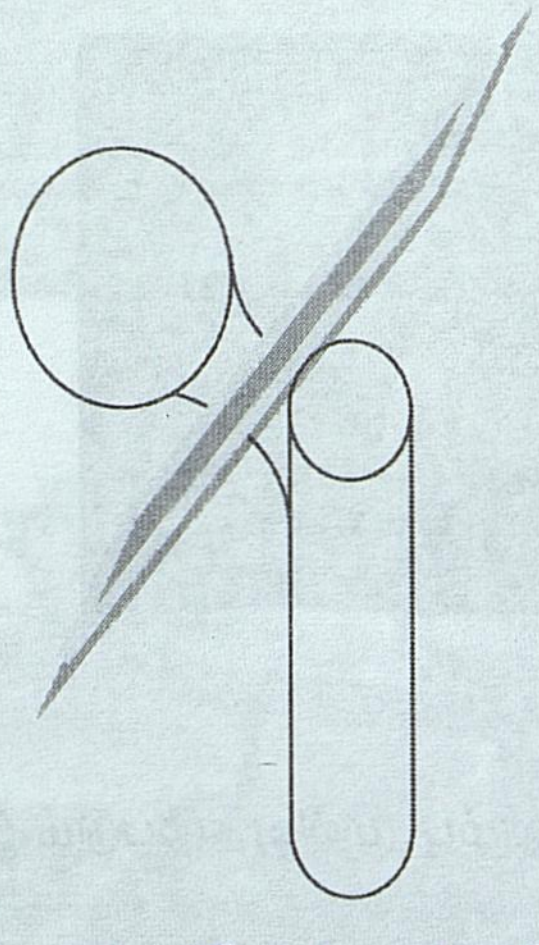

femur fracture of trochanteric ட்ரொக்காண்டிரிக் எலும்பு முறிவு ஏற்படும் இடம்.

இதன் காரணமாக இடுப்பு கவட்டி எலும்பு முறிவு ஆனவுடன் அது தானாக கூடுவதற்காக காத்திருப்பது வீண். கூடாநிலை (NON-UNION) ஆகியவுடன் தான் வைத்தியம் செய்யவேண்டும் என்பதும் தவறு. வைத்தியம் தள்ளிப் போனால்படுத்தே இருத்து முதுகுப்புண் , கால்களில்சிரைகளில் இரத்தக் கட்டு, நுரையீரலில் சளி போன்ற உண்டாகி நோயாளியின் உயிருக்கு ஆபத்து ஏற்படும். இதனால் மேற்படி கவட்டி எலும்பு முறிவு ஏற்பட்டவுடன், அந்த முறிவுற்ற பகுதியை எடுத்துவிட்டு உலோகத்தால்ஆனபகுதிமாற்று

மூட்டை பொருத்தி உடனேநடக்கவிடலாம்.இந்த செயற்கை உலோக மூட்டை, பசை(Cement) கொண்டோ பசைஇல்லாமலோ பொருத்தலாம். (படம்)

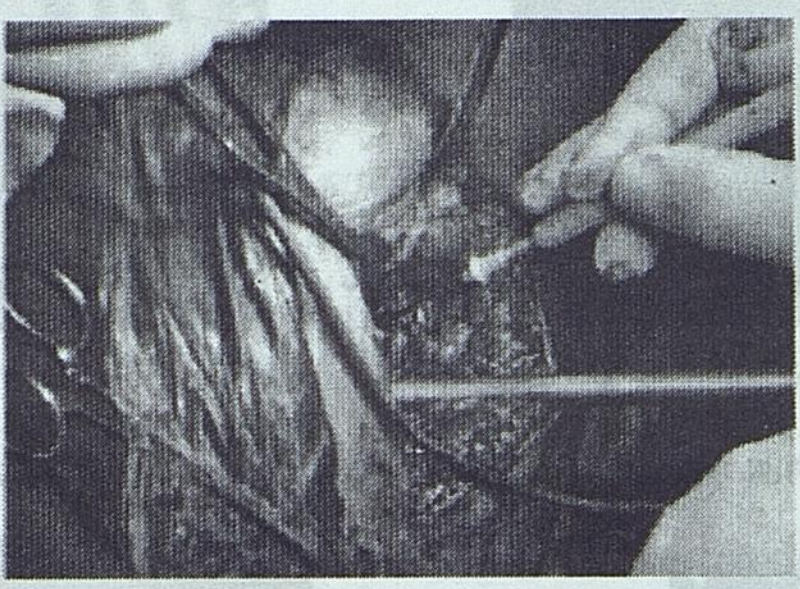

அறுவை செய்து எலும்பு முறிவு பார்க்கப்படுகிறது.

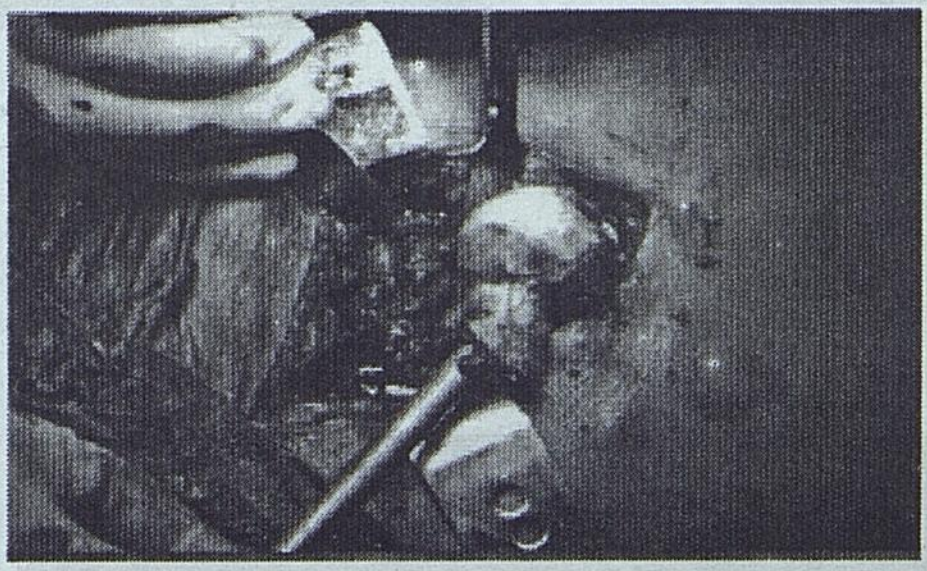

முறிவுற்ற எலும்பின் மேற்பகுதி எடுக்கப்படுகின்றது.

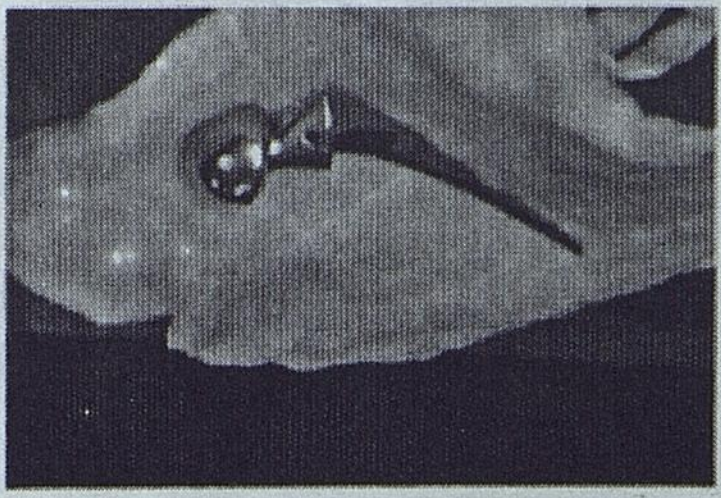

செயற்கை மூட்டு பொருத்தப்பட்டுள்ளது.

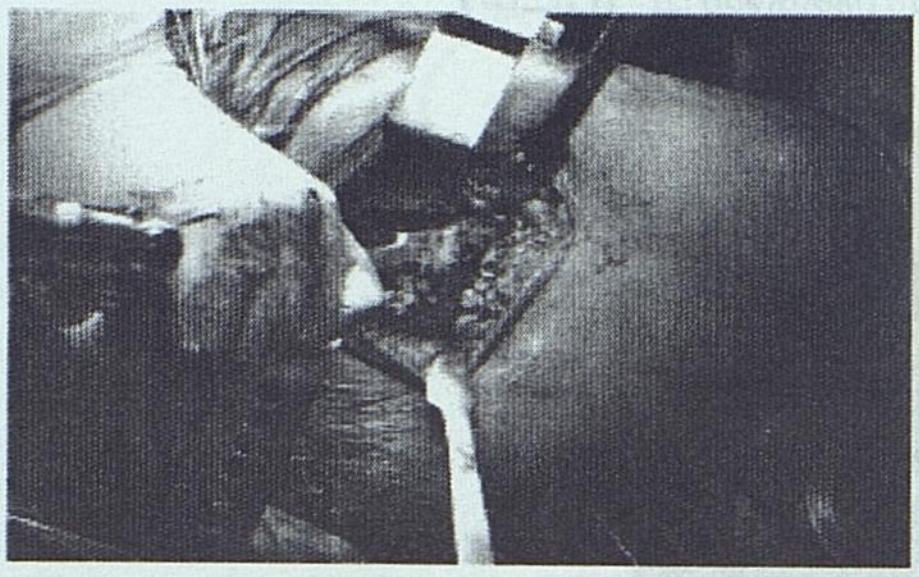

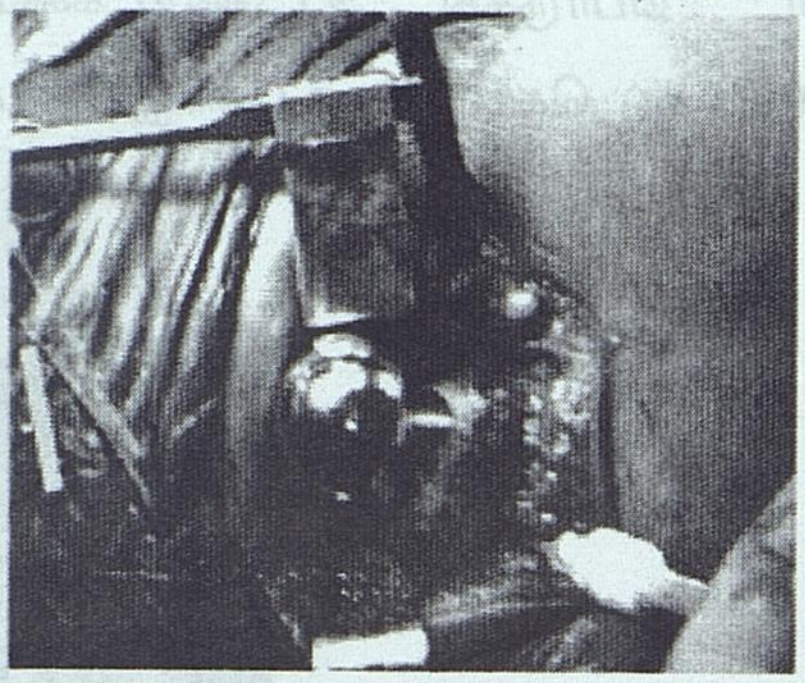

செயற்கை மூட்டு பொருத்தப்பட்டுள்ளது

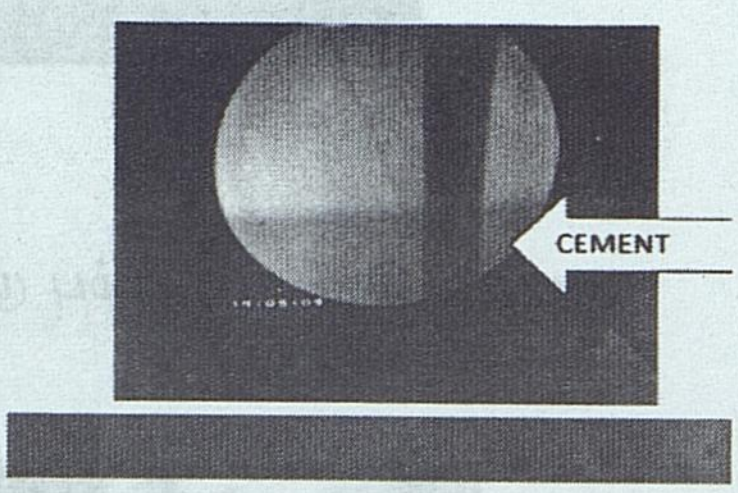


C.arm எனும் கருவி கொண்டு உறுதி செய்யப்படுகின்றது.

தையல் பிரித்தபின் மேற்படி காயம்

Reference: Kumaravel S. Primary Cemented Hemiarthroplasty Gives Predictable Early Mobility in Inter-Trochanteric Fractures of Elderly. *Research Journal of Pharmaceutical, Biological and Chemical Sciences2015 RJPBCS 6(2) Page No. 1550-61
http://www.rjpbcs.com/pdf/2015_6(2)/[230].pdf

இவ்வகை அறுவைசிகிச்சை மேற்கொண்டவர்கள்தரையில் உட்காருவதைத் தவிர்ப்பது நலம். இல்லாவிட்டால் மூட்டு கழன்றுவிட வாய்ப்பு உள்ளது. உடனடியாக நடக்கவிடுவதன் மூலம்படுக்கைப்புண் ஏற்படுவது, கால்களில் ரத்தக்கட்டு ஏற்படுவது, நுரையீரல் தொற்று மற்றும் சளி, போன்றவைதவிர்க்கப்படுகின்றன. 15 இல் இருந்து 30 நாட்களுக்குள் நோயாளி. தானாகவே தன் அன்றாட வேலைகளை செய்ய முடியும்.(படம்)



செயற்கை மூட்டு மாற்றப்பட்ட முதியவர்கள் தொடை எலும்பை அசைப்பது.

செயற்கை மூட்டு மாற்றப்பட்ட முதியவர் வாக்கர் உதவியுடன் நடப்பது.

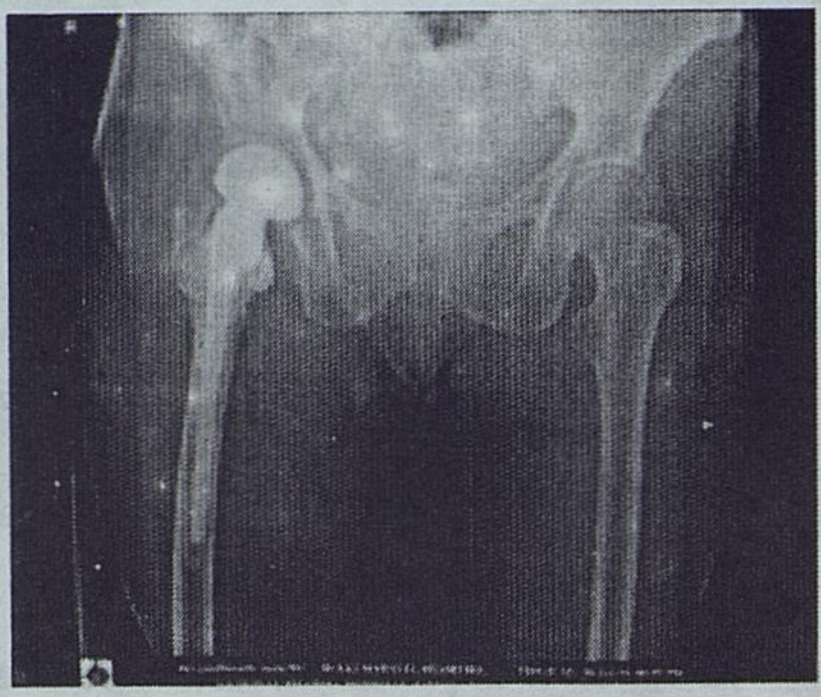

பல வருடங்களுக்கு பின்னும் செயற்கை மூட்டு நலமாக இருத்தல்

இந்த வகை ட்ரொக்காண்டரிக் எலும்பு முறிவுகள் இரு (சிறிய மற்றும் பெரிய ட்ரொக்காண்டர் எலும்பு பாகங்கள்) ட்ரொக்காண்டர் எனப்படும் பாகங்களின் இடையே ஏற்படும் எலும்பு முறிவு (regular) மற்றும் ஒரு மாறுபட்ட சாய்வான எலும்பு முறிவு (reverse oblique) ட்ரொக்காண்டர் எலும்பு முறிவு. முதலாம் வகை தானாகவே இணைந்து விடகூடியது. ஆனால் இரண்டாம் வகை இடுப்பை அகற்றும் தசை Gluteus medius இழுப்பதால் இது தானாக கூடுவது குறைவு.எவ்வாறு எலும்பு முறிவு இருந்தாலும் தொடை எலும்பு முறிவுகளுக்கு அறுவை சிகிச்சை தான் செய்யவேண்டும். இதை சார்மியண்டோ எனும் கனடா நாட்டு அறிஞர் கூறியுள்ளார். இவர் சாதாரணமாக அனைத்து எலும்பு முறிவுகளும் கட்டிலேயே குணமாகும் என்று கூறும் "கன்சர்வேடிவ்" மருத்துவர்.அவரே தொடை எலும்பு முறிவுகளுக்கு கட்டு கட்டுவது தீர்வு இல்லை என்று கூறுகிறார்.

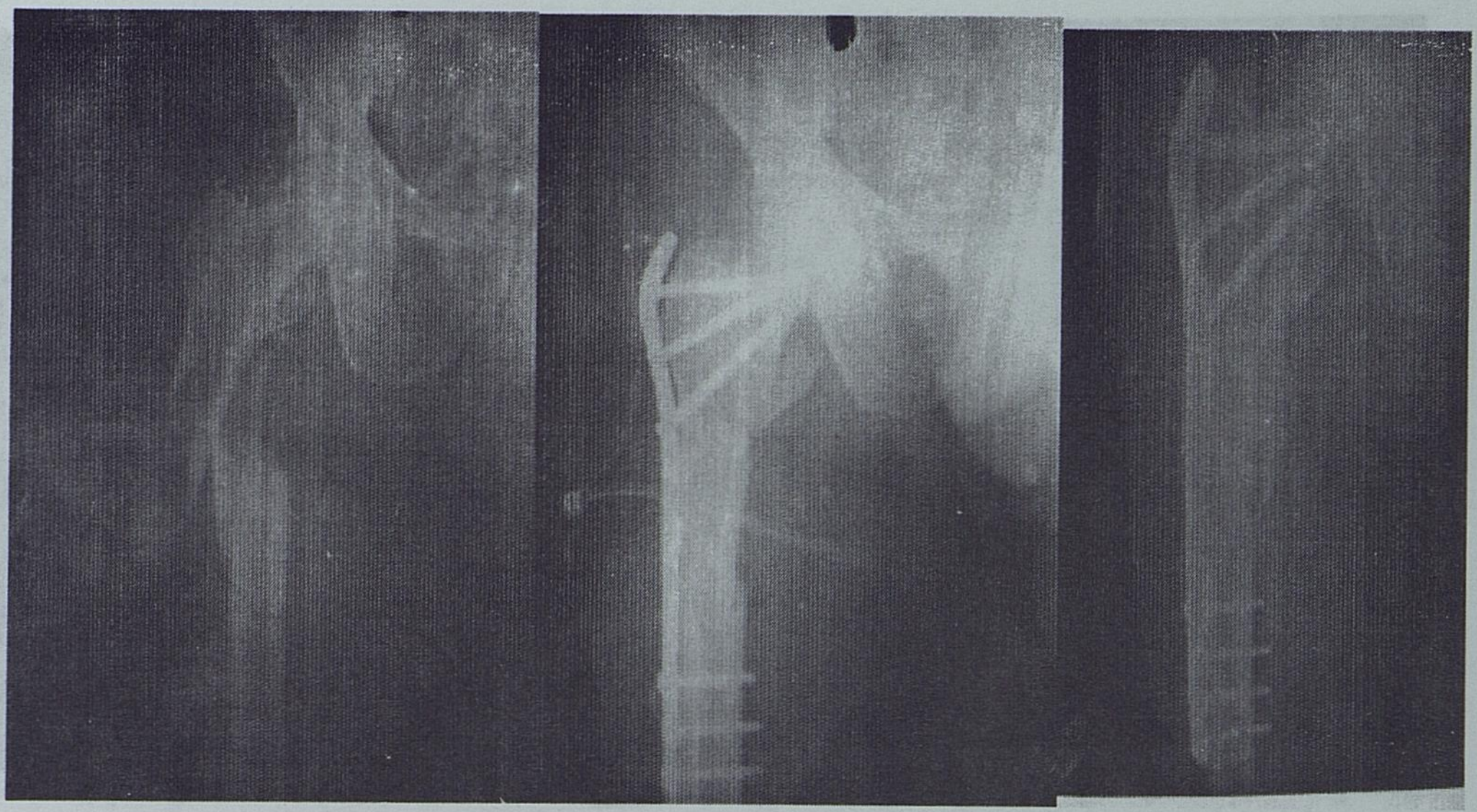

ட்ரொக்காண்டரிக் எலும்பு முறிவு அளவுக்கு கீழே ஏற்படும் முறிவுக்கு பிளேட் போடப்படுதல்

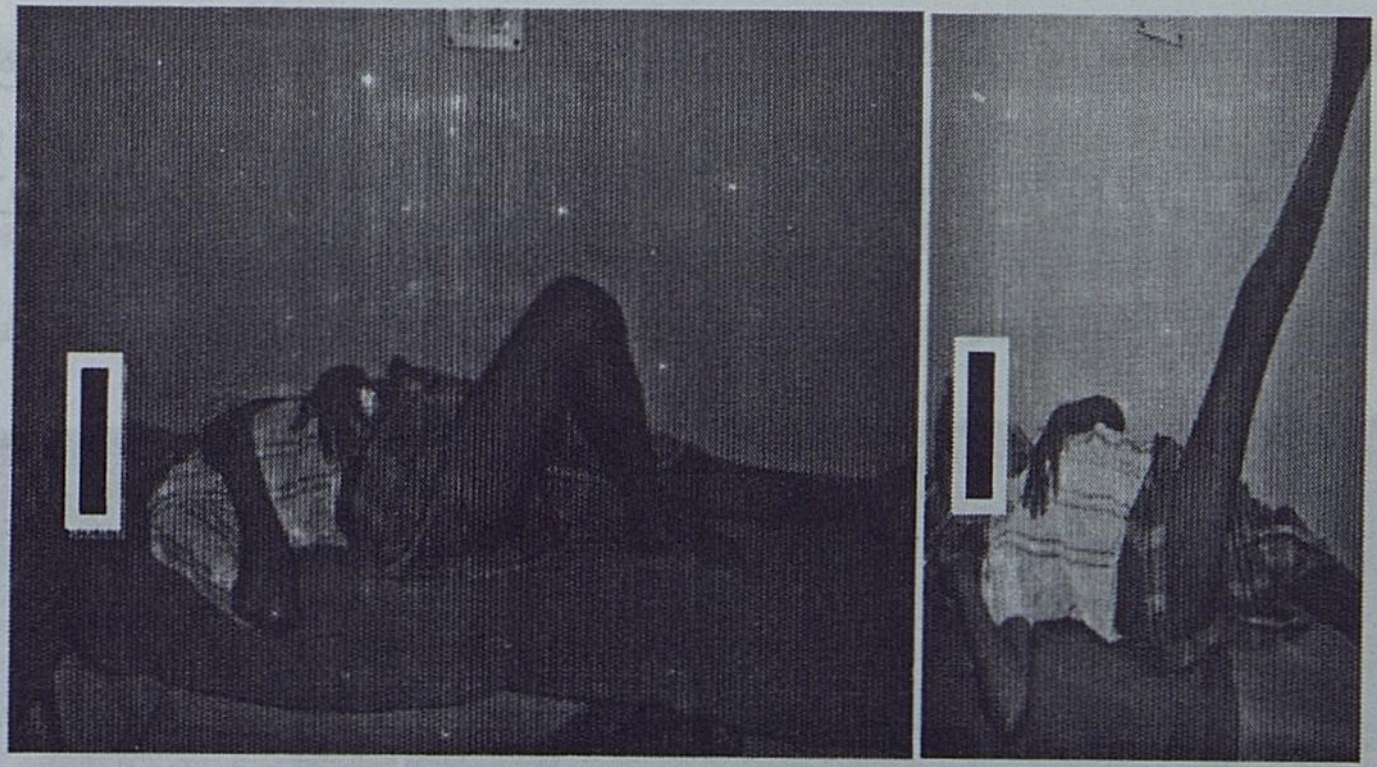

மேற்படி பிளேட் பொருத்திய பிறகு தொடையை அசைத்தல்.

அறுவை சிகிச்சை வடு

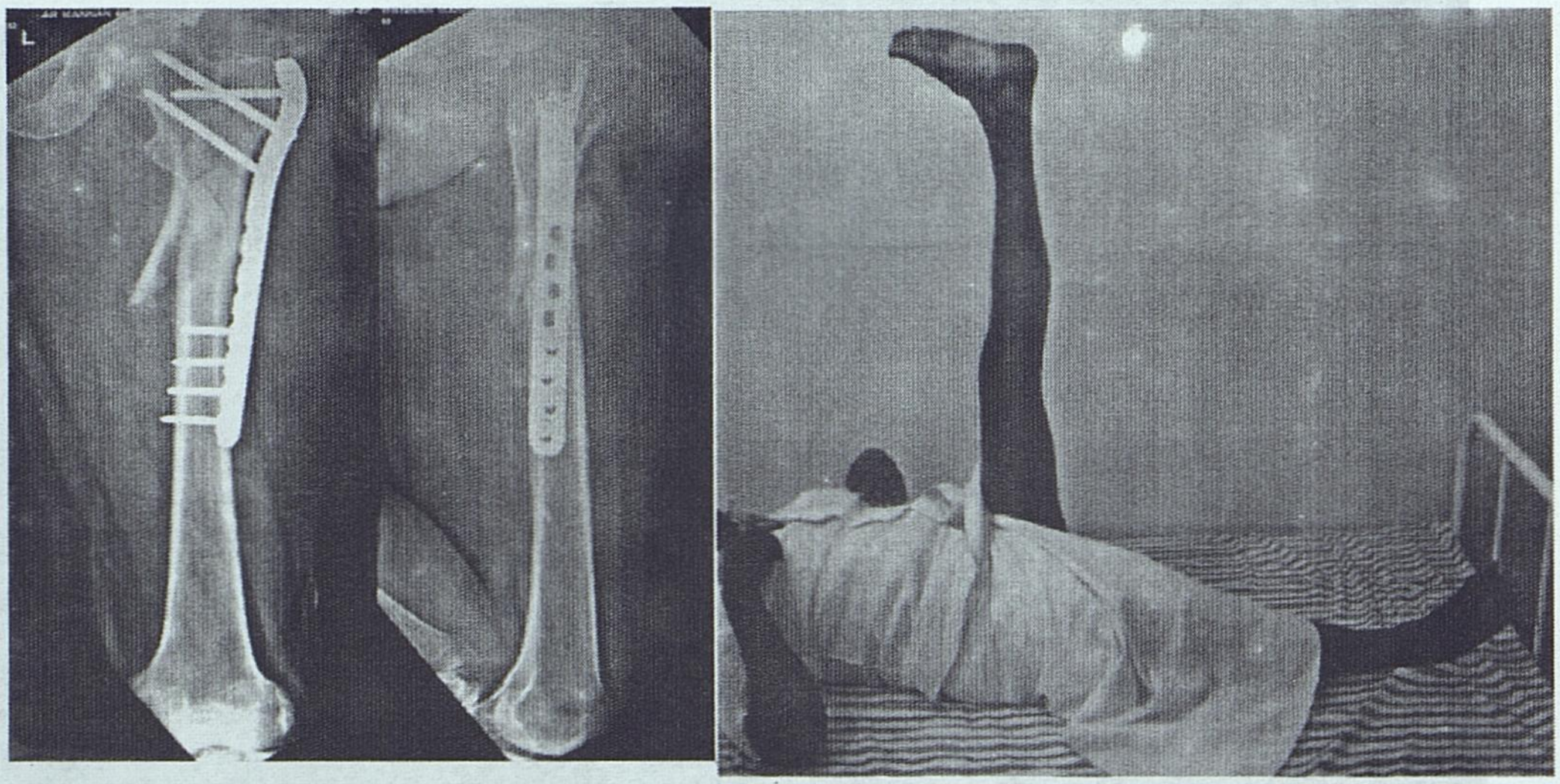

இன்னொரு ட்ரொக்காண்டரின் கீழே உள்ள (Subtrochantaic) முறிவும். அதன் பிளேட் அறுவை சிகிச்சையும் அதனால் செய்ய முடியும் அசைவும்.

ஆனால் அறுவை சிகிச்சை செய்ய தகுதி இல்லாத (unfit) நோயாளிகளுக்கு மேற்படி உ.த.பா -Derotation boot- போடப்படும். 6 வாரங்களில் மேற்படி முறிவு கூட வாய்ப்பு உள்ளது.

உருளுவதை தடுக்கும் பாதணி derotation boot

அதன் பின் கால் சிறிது குட்டையாக இருந்தாலும், 2 முதல் 5 செமீ வரை காலணி - உயரத்தை உயர்த்தி தைத்து (heel and sole raise) அணிந்து நோயாளிகளை நடக்க விடலாம். கீழே உட்காருவது மற்றும் காலை அகட்டுவது போன்றவற்றை செய்ய சிறிது சிரமம் இருந்தாலும் இவ்வகை சிகிச்சையில் தங்கள் பெரும்பாலான அன்றாட வேலைகளை செய்ய முடியும்.

புதிய வருகை -NEW-ARRIVAL

காயங்களை ஆற்றும் செயற்கை தோல் NANO FIBRE

தோலில் ஏற்படும் காயங்கள் மென்திசு இழப்புகள் தானாக ஆற நீண்ட நாட்கள் எடுக்கும். மேலும் இவை தழும்புடன் ஆறும். இந்த காயங்களின் மேற்பரப்பை மூட உடலின் வேறு பகுதியிலிருந்து (அறுவடை -harvest செய்யப்பட்ட )எடுக்கப்பட்ட தோலில் பொத்தல் போடப்பட்டு மேற்படி காயங்களின் மேல் இடப்படுகிறது. புதியதாக அடிபட்ட இடமாக இருந்தாலும் (fresh wound), அல்லது சிறிது காலம் கழித்து (granulation tissue) இரத்த குழாயுடன் கூடிய புது திசு வளர விட்டும் இந்த தோலை மூடலாம். ஆர்கானிக் அமிலங்கள் கொண்டு நானோ முறையில் நார்கள் செய்யப்பட்டு அது வலையாக பின்னப்பட்டு கிருமி தொற்று நீக்கப்பட்டு காயத்தின் மீது வைக்கவும் செய்யலாம். இது ஒரு புதிய வருகை.

நானோ நார்கள் கொண்டு வலையாக பின்னப்பட்டு கிருமி தொற்று நீக்கப்பட்டு காயத்தின் மீது வைத்து சிகிச்சை செய்யப்பட்டு உள்ளது.

CSIR project Thanjavur medical college hospital with Nano Mission India

Dr. Dakshinamurthy, Dr R.Swaminathan, Dr S.Kumaravel and Dr G.Ravikumar

## 27.அறுவையில் எலும்பு முறிவைப் பார்க்கும் முறைகள்

1) **Diagnosis**- எந்த எலும்பின் எப்படிப்பட்ட எலும்பு முறிவுஏற்பட்டுள்ளது என்றும்,அதன் மேல்உள்ள தோல் திறந்து உள்ளதா- மூடி உள்ளதா சிக்கலுடன் உள்ளதா என்று பார்க்க வேண்டும்.

2)**Surgery** - அறுவையின் பெயர் - கருவி கொண்டு இணைத்தல்

3)**Anesthesia** - எந்த வகையில் உணர்வகற்றப்பட்டது. முழு மயக்கம், அல்லது பகுதியை மட்டும் உணர்வகற்றல்.

4) Position - நோயாளி எப்படி கிடத்தப்படுவார்.வலப்புறம் திருப்பி அல்லது இடப்புறம் திருப்பி அல்லது மல்லாந்து: அல்லது குப்புற கிடத்தப்படுவார்.

5) தோலை கிழித்தல் எதிலிருந்து எதுவ்ரை? நோய் முறிவின் பகுதியை மையமாக வைத்தே இந்த '**கிழித்தல்**'(**incision**)செய்யப்படுகிறது.

பொதுவாக இரண்டு நரம்புகளின் நடுவே இந்த அறுவைக்கான கத்தி கொண்டு கிழித்து ஆரம்பிக்கப்படுகின்றது போடப்படுகின்றது. அப்போது தான் மரப்பு பாதிப்பில்லாமல், நோயாளி நலமடையலாம்.

முதலில் தோலுக்கு நேர் கீழே , மேலேயுள்ள சவ்வு (Superficial fascia ) இருக்கும்.பிறகு ஆழத்திலுள்ள சவ்வு (deep fascia) இருக்கும் .அவற்றிற்கு கீழே தான் தசைகள் குழுக்களாக இருக்கும். இரு தசைக்குழுக்களுக்கு இடையே விலக்கி கொண்டு உட்சென்றால் எலும்பை அடையலாம்.

Findings- உள்ளே காணப்பட்டவை என்ன?

எலும்பு எவ்வாறு முறிவு அடைந்திருந்தது, நொறுங்கி இருந்ததா. நேராக வைக்கப்பட முடியுமா என்று பார்க்க வேண்டும்.

Procedure:

எலும்பை முறிவை இணைக்கும் கருவி(plate and screws) கொண்டு இணைத்து வைக்க வேண்டும். மேலும் இடுப்பு எலும்பு இருந்து எடுக்கப்படும் ஓட்டு எலும்பு வைப்பதும் உண்டு.நீண்ட காலம் கட்டு கட்டி கைகால்களை அசைக்காமல் வைப்பது - மூட்டுகளில் பிடித்தம்ஏற்படுத்தும் அதாவதுமிக (அதிகமான அளவு) நீண்ட காலம் கட்டு போடப்பட்டு இருக்குமானால் அந்த பகுதியில் உள்ள மூட்டுகள் பிடித்துக் கொண்டு அசைவு குறைந்து விடும்.(stiffness)இதற்காகத்தான் 6 வாரங்களுக்கு மேல் ஒரு கையையோ காலையோ

கட்டில் கட்டி வைக்க வேண்டுமானால் அதற்குபதில்அந்த முறிவை அறுவை செய்து கருவி கொண்டு பொருத்தி கூடிய விரைவில் மூட்டுகளை அசைத்து விடுவது நல்லது என்றுநிபுணர்கள் கூறுவர். உதாரணத்துக்கு, தொடை எலும்பு முறிவுகள்(படம்)சரி செய்யவேண்டுமானால் அவை இணைய 6 வாரங்கள் போதாது. எனவே தான் அறுவை சிகிச்சை செய்ய வேண்டும்.

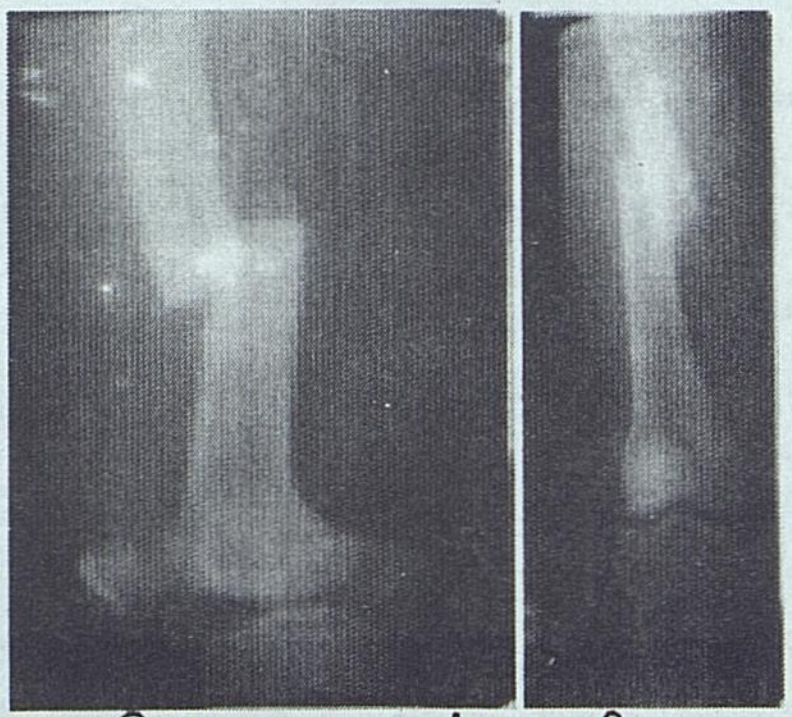

தொடை எலும்பு முறிவு

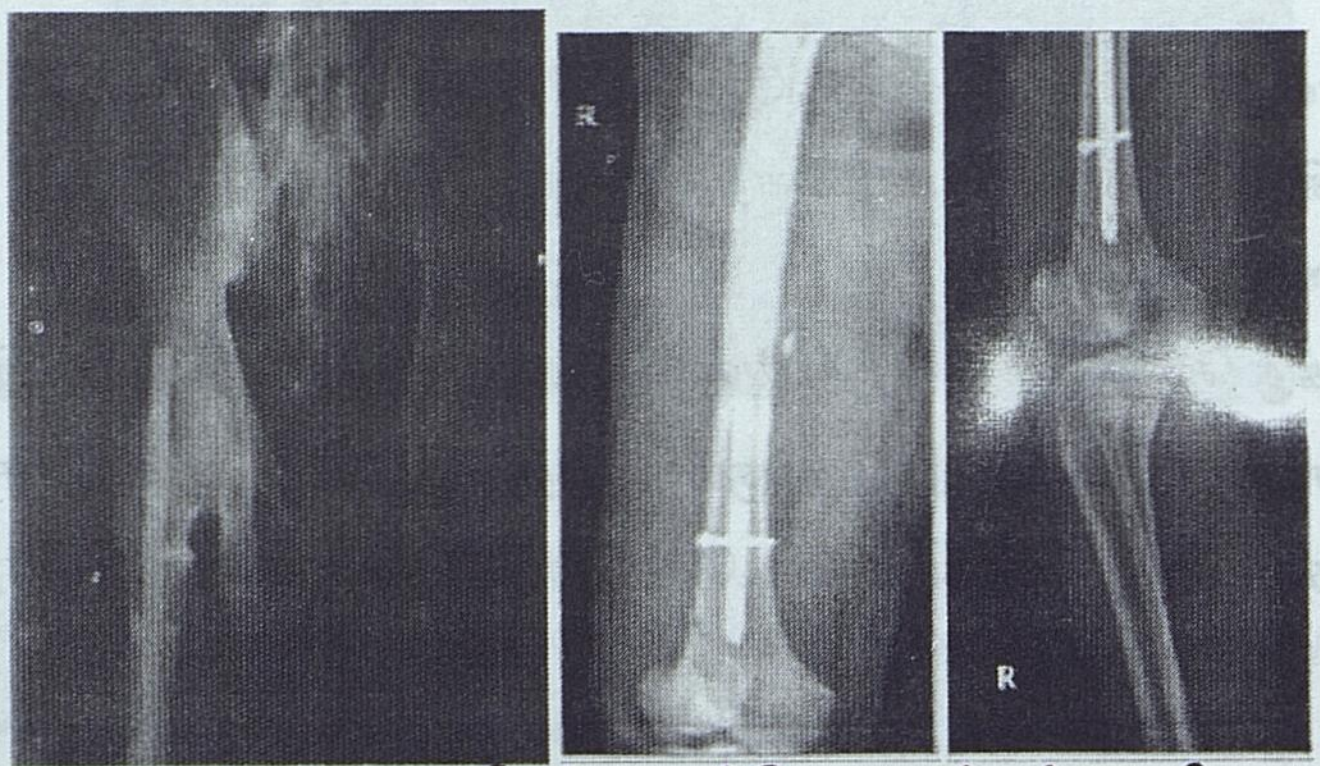

(படம்)அறுவை செய்து உள்ளே வைக்கும் கருவி

இவ்வாறு நீண்ட நாட்கள் கட்டு போடுவதால் ஏற்பட்ட பிடித்தங்களை இயன்முறை பயிற்சி மூலம் சரி செய்ய முயற்சி செய்யலாம். இதனால் சரி செய்ய முடியாத நிலையில்மூட்டு அறுவை சிகிச்சை மூலம் பிடிப்பை விடுவிக்கலாம்.

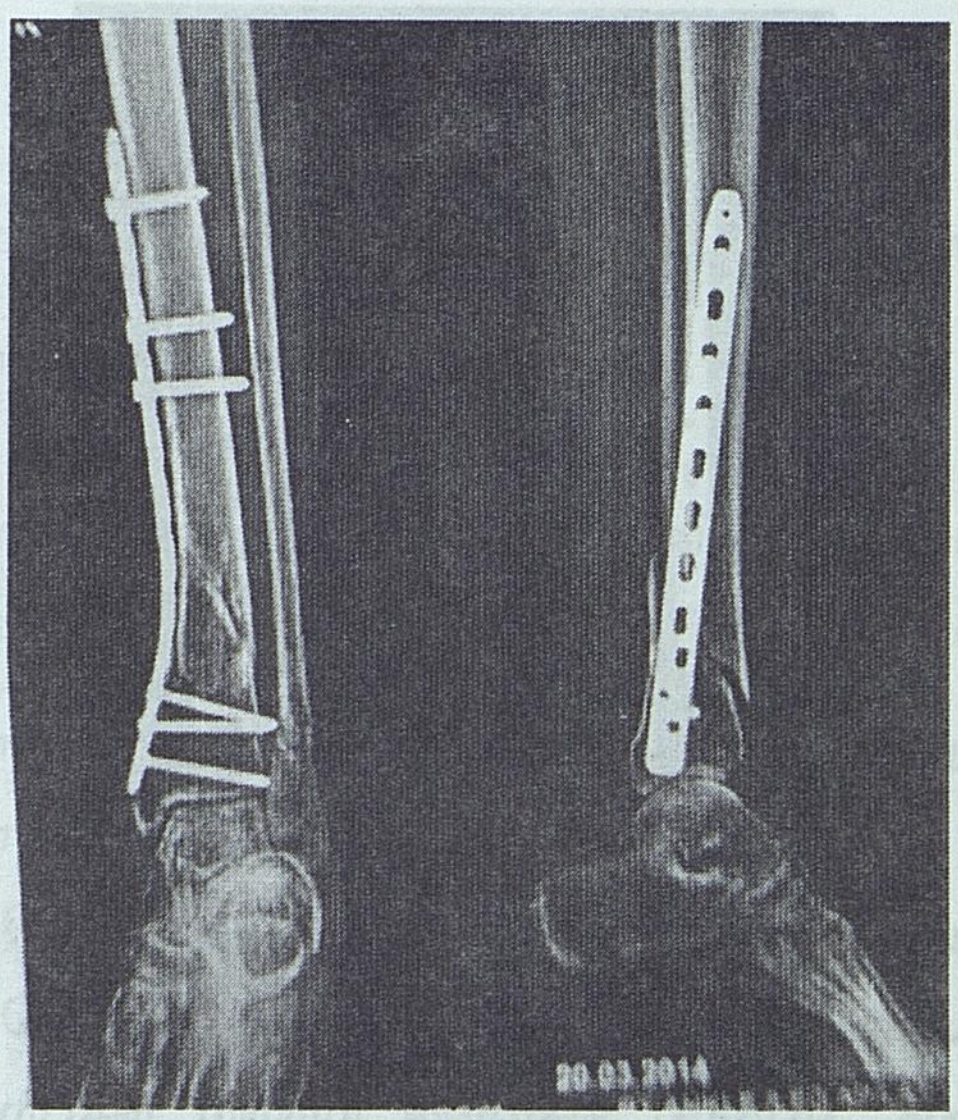

பிளேட் அல்லது உள்ளே வைக்கும் கருவி செய்ய....எந்த வகை உலோகங்கள் நமக்கு பயன்படும்?

பிளேட் அல்லது உள்ளே வைக்கும் கருவி செய்ய 1) ஸ்டெயின்லெஸ்ஸ்டீல் அல்லது 2) டைட்டானியம் போன்ற உலோகங்கள் நமக்கு பயன்படும்.உலோகங்கள் பல சிறுகுருணைகளால் (GRAINS) ஆனவை.உலோகங்களின் உள்ள குருணைகளின் தன்மை அவை ஒன்றுடன் ஒன்று பொருந்தி செயல்படும் முறைபோன்றவைகளால்வெளிப்புற அழுத்தத்தையும், உடல் எடையையும் தாங்கி அவற்றை பரவலாக்கி விடும் தன்மையை அவை பெறுகின்றன . இதுஒவ்வொரு உலோகத்தையும் வேறுபடுத்தும்.அவைகளில் மேல் நமது உடலின் திரவங்களான பிளாஸ்மா முதலியவைகள் பட்டாலும் அரிப்பு ஏற்படாவண்ணம் இருக்க வேண்டும்.எலும்பு முறிவை பொருத்தும் கருவியின் பாகங்கள் ஒன்றுடன் ஒன்று உராயும் போதும்உராய்வு(FRICTION) ஏற்படக்கூடியது. இவ்வாறு ஏற்படுமானால் அந்த கருவியின் உலோகத்தில் இருந்து பல்வேறு அயனிகள்IONS கரைத்து வெளியேறி உடலின்திரவங்கள் மூலம் ஈரல் போன்ற முக்கிய உறுப்புகளை பாதிக்கும். குறிப்பாக, முற்காலங்களில் உபயோகத்தில் இருந்த வைட்டாலியம் இரத்தத்தில் அயனியாக சேர்ந்தது. ஈரல் பாதிப்பை உருவாக்கியது.அதனால் தற்சமயம் அவை பயன்பாட்டில் இல்லை.

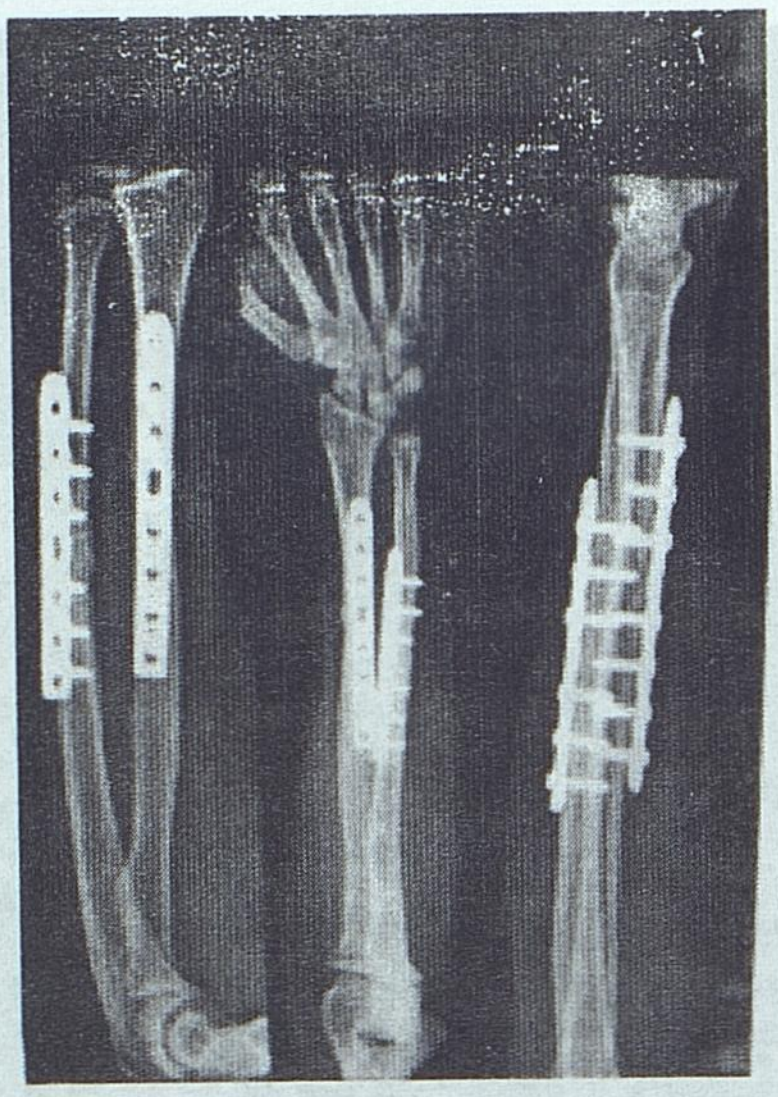

முன்கை முறிவை சரி செய்யும் பிளேட்.

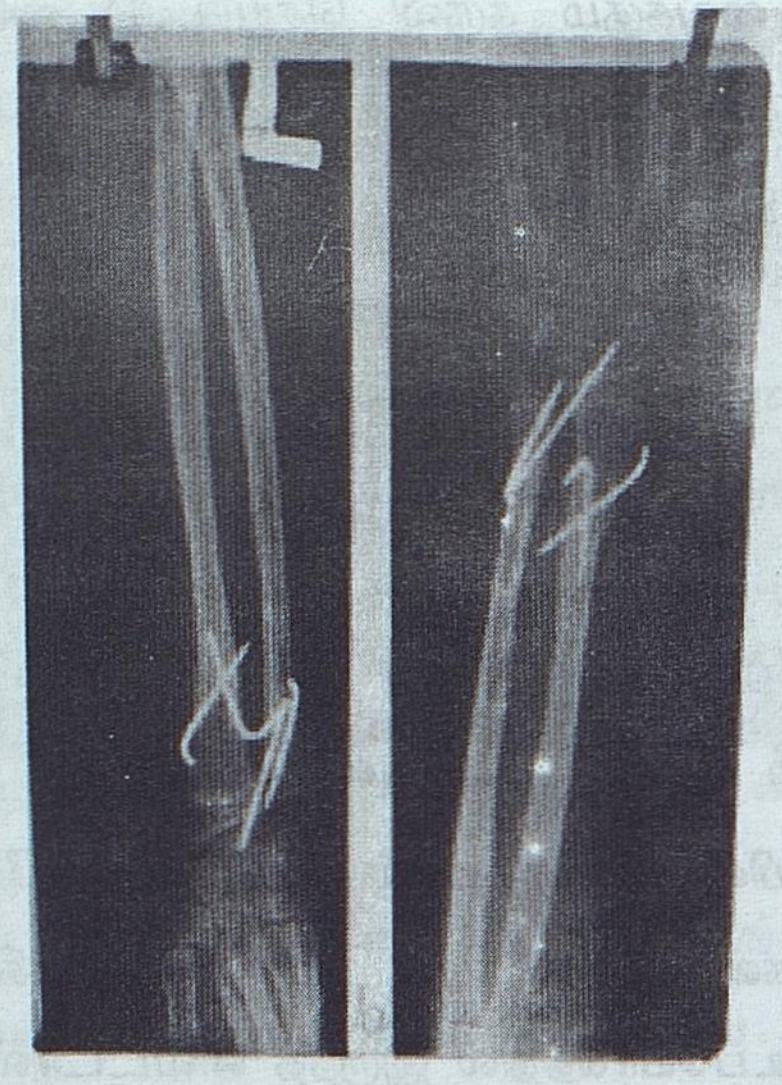

முன்கை முறிவை சரி செய்யும் ' ஒயர்'.

"வளையும் ஆனால் உடையாது" என்பது பொதுவாக எல்லா கம்பிகளுக்கு பொருந்தும் இதை ஆனால், இவ்வாறு வளையும் திறன் எலும்புகளுக்குள் வைக்கும் கம்பிகளுக்கு இது மிகவும் பொருந்தும். அவை வளைவது வெளிப்பார்வைக்கு தெரியாத அளவு மிக குறைந்த அளவே இருக்கும்.அவ்வாறு பார்க்கும்போது, கருவி மற்றும் எலும்பின் மீது எடையேற்றும்

போது எலும்பின் வளையும் திறனுக்கு கிட்டத்தட்ட சமமாக வரும் உலோகம் டைட்டானியமே; அதன் எடையும் குறைவு. ஆனால் அதன் விலை கூடுதலாக இருப்பதால் அதைப் பயன்படுத்துதல் தயக்கம் உள்ளது.

ஒரு எலும்பு முறிவு சரியானபின்அறுவை செய்து கருவிகளை எடுப்பது அவசியம் என்று நினைக்கலாம்.பொருத்தப்பட்ட உலோகக் கருவிகளை மீண்டும் எடுப்பது அவசியமா?

1. உடலினுள் வைக்கப்படும் உலோக பட்டைகளும் கம்பிகளும் எந்த அழற்சியும் ஏற்படுத்தாதவை.
2. ஒருமுறை திறந்து அறுவை செய்தால் ஏற்படும் தழும்பில் மறு முறை அறுவை செய்து பிளேட்டை எடுப்பது ஆபத்தானது. ஏனென்றால் அந்த இடத்தில் உள்ள நரம்புகள் மற்றும் ஜவ்வுகள் மேற்படி அறுவை தழும்பில் மாட்டிக் கொள்ளும்.
3. எலும்பின் மேல்பரப்பில் உள்ள கருவிகளை எடுக்க வேண்டியது இல்லை.
4. எலும்பில் உள்ளே பொருத்தப்படும் கருவிகளை எடுப்பது நலம். ஏனென்றால் சிறு அளவு கிழிப்பதன் மூலம் எலும்புகளின் உள்ளே உள்ள கருவியின் ஒரு முனையை பற்றி வெளியே எடுத்துவிடமுடியும்;இல்லையென்றால் அதே நபர் மறுபடிஅடிபட்டால்திறந்துதான் சிகிச்சை அளிக்கவேண்டும்.
5. பிளேட்டை பொருத்தும் திருகாணிகள் ஏற்படுத்திய ஓட்டைகள் மூடும் வரை நோயாளிக்கு மாவுக்கட்டுப்போட்டு ஓய்வில் வைக்கப்படவேண்டும் இல்லையென்றால் அந்த 'ஓட்டை' இருக்கும் இடத்தில் எலும்பு முறிவு ஏற்படும். இவைகள் "stress Riser "அழுத்தம் குவிக்கும்" இடங்கள் ஆகும்.

பொருத்தப்பட்ட உலோக கருவியின் முடிவு

ஒவ்வொரு உலோகத்துக்கும் ஒரு குறிப்பிட்ட காலம் உண்டு. அதுவரை அது வெளிப்புற சக்திகளையும் உடல் எடையும் தாங்கும். அந்த குறிப்பிட்ட காலத்துக்குள் எலும்பு முறிவு கூடிவிட்டால் அந்த உலோகக்கருவியின் வேலை முடிந்து விடும்.

அந்த காலகட்டத்துக்குள் முறிவு உயரவிட்டால் உலோககருவி எடையை மேலும் தாங்க முடியாமல் உடைந்து விடும்.

இந்த முறையில்தான் டைட்டானியம் என்ற steel ஐ விட அதிகமான எடை தாங்கும் திறன் கொண்டது என அறியப்பட்டுள்ளது.

## 28.அறுவை சிகிச்சையின் - வலி

வலி என்பது எந்த ஒரு மனிதனுக்கும் ஒரு கொடிய முடக்கத்தைஏற்படுத்தும் மற்றும் தவிர்க்க வேண்டிய ஒன்று.அறுவை சிகிச்சை என்றவுடன் மனதுக்கு தோன்றுவது அது ஏற்படுத்தும் வலிதான்.இதுதான் எந்த ஒரு அறுவை சிகிச்சையும் மக்கள் ஏற்றுக் கொள்ள மறுப்பதற்கு காரணம்.இந்த வலியை 'post operative pain' அறுவைக்குப் பின் வலி என்பர். இது வந்துவிட்டால், நோயாளி அறுவை செய்த பாகத்தை அசைக்காமல் ஒரே நிலையில் வைத்திருப்பார்.இதனால் அந்த கையிலோ காலிலோ உள்ள மூட்டுக்கள் பிடித்தம் ஏற்பட்டு அவைகளின் அசைவு குறைந்து விடுகின்றது. இது தவிர அந்த பகுதியில் உள்ள தசைநார்கள் செயலிழந்து சூம்பிவிடும். திட்டமிட்டுஅறுவை செய்யும் முன்னரே அறுவை முறைகளில் நோயாளியிடம் இந்த வலியைப்பற்றி கூறி அவரை தேற்றிவிட வேண்டும். (counselling).

மற்றும் நவீனமான இக்காலக்கட்டத்தில், மேற்படி வலியைக் குறைக்கும் முறைகளான தண்டுவடத்தில் செலுத்தப்படும் உணர்வகற்றல் முறைகளை செய்து அறுவையின்பின் வரும் வலிகளைக் குறைத்துவிடலாம். இம்முறையில் நுண்ணிய குழாய் மூலம் மருந்து செலுத்தப்படும். அந்த குழாயானது முதுகு எலும்புகளுக்கு இடையே தண்டுவட உறைக்கு வெளியே வைக்கப்படும்.(Epidural)இந்த குழாய் மூலம் (Lidocaine)லிடோகெய்ன் மற்றும் ட்ராமடால் (Tramadol) போன்ற மருந்துகள் செலுத்தப்பட்டு வலி குறைக்கப்படுகின்றது. தையல் போட்டு அறுவைக்காயம் மூடிய பின்னரும் இந்த குழாயை முதுகிலேயே வைத்துவிடலாம்.பிறகு நோயாளி எப்போது வலி வருகிறது என்று கூறினாலும் அப்போது அறுவை இடத்தில் சிறு அளவு மருந்தை இந்தக் குழாய் மூலமாக செலுத்தி வலியைக் குறைக்கலாம். இம்முறையில் அறுவைக்குப் பின் மூட்டை அசைத்து முடிந்தவரை அடிபடுவதற்கு முன் இருந்த நிலையை அடைய முயற்சி செய்யலாம்.மேலும் இவ்வாறு வலி குறைக்கப்பட்ட பழைய நோயாளர்களிடம் பேச வைத்தால் புதிய நோயாளிகள் சிறிது நம்பிக்கை பெறுவார்கள் என்பது உறுதி.

## 29. மூட்டை சிதைக்கும் எலும்பு முறிவுகளால் ஏற்படும் மூட்டு-அழற்சி

Primary arthritis தொடக்க மூட்டு அழற்சி வயதாவதால் ஏற்படும் தேய்மானத்தாலேயே பெரும்பாலும் ஏற்படுகின்றது. இந்தியர்களுக்கு தானாக ஏற்படும் மூட்டு அழற்சி முழங்கால் மூட்டின் தேய்மானம் தான் அதிகம். இடுப்பு மூட்டின் தேய்மான அழற்சி இந்தியர்களைப் பொருத்தவரை அதிகம் இருக்காது.

குறிப்பிட்ட காரணங்களால் அதாவது ஏற்கனவே நடந்த ஒரு நோயாலோ இரத்த ஓட்டமின்றி எலும்பு சிதைந்ததாலோ அல்லது மூட்டை சிதைத்து ஏற்ற இறக்கத்துடன் இணைந்த எலும்பு முறிவாலோ ஏற்படும் மூட்டு அழற்சி தேய்மானம் மூட்டு அழற்சி இரண்டாம் நிலை (secondary arthritis) மூட்டு அழற்சி எனப்படும்.

**Intra Articular Fractures-மூட்டை சிதைக்கும் எலும்பு முறிவுகள்**

எந்த ஒரு எலும்புக்கும் (கடைக்கோடி எலும்புகளான கால் பாத/கை விரல் நுனி எலும்புகள் தவிர) இரண்டு மூட்டுகள் அமையும். ஒவ்வொரு எலும்புகளும் மூன்று பகுதிகளும் இருக்கும்.ஏற்கனவே நாம் பார்த்ததுபோல் மூட்டுக்குள் செல்லும் எலும்பு முறிவால் பெருத்த பின்விளைவுகள் ஏற்படும். ஏனென்றால்

1) மூட்டில் ஏற்படும் - சிறு ஏற்றஇறக்கமாக கூடும் எலும்பு முறிவுகள், அந்த படி (step) போன்ற இடத்தில் எடை குவிக்கப்பட்டு மூட்டின் தேய்மானம் (Osteo Arthritis) ஏற்படுவதால் நோயாளி நொண்டி நடக்கும் நிலைமை ஏற்படும்.
2) எலும்பு முறிவுற்ற இடத்தில் இரத்தம் சேர்ந்து கட்டியாகி அது இறுகி கால்சியம் மற்றும் கொலாஜன் சேர்ந்து எலும்பு முறிவு இணையும். ஆனால் மூட்டின் நீரில் அயலுரானிடேஸ் என்ற நொதிக்கும் காரணி இருப்பதால் எலும்பு முறிவுற்ற இடத்தில் வரும் இரத்தத்தை அது கரைத்துவிடும். இதனால் இவ்வகை எலும்பு முறிவுகள் கூடாமல் போவதும் உண்டு. எனவே மூட்டுக்குள் சென்றுசிதைக்கும் முறிவுகளை அறுவைமூலம் இணைப்பதே சிறந்தசிகிச்சை

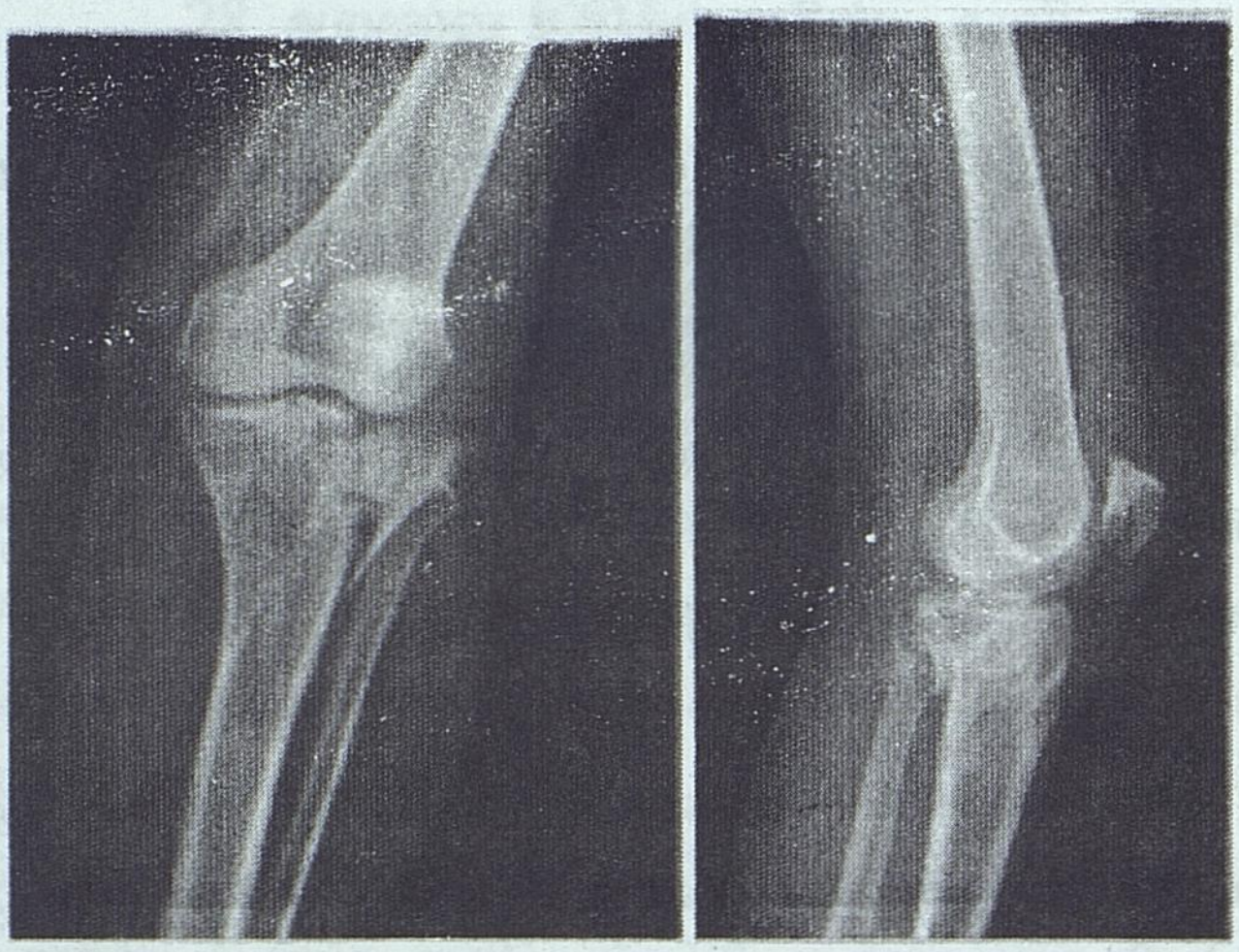

முழங்கால் மூட்டைச் சிதைக்கும் எலும்பு முறிவு

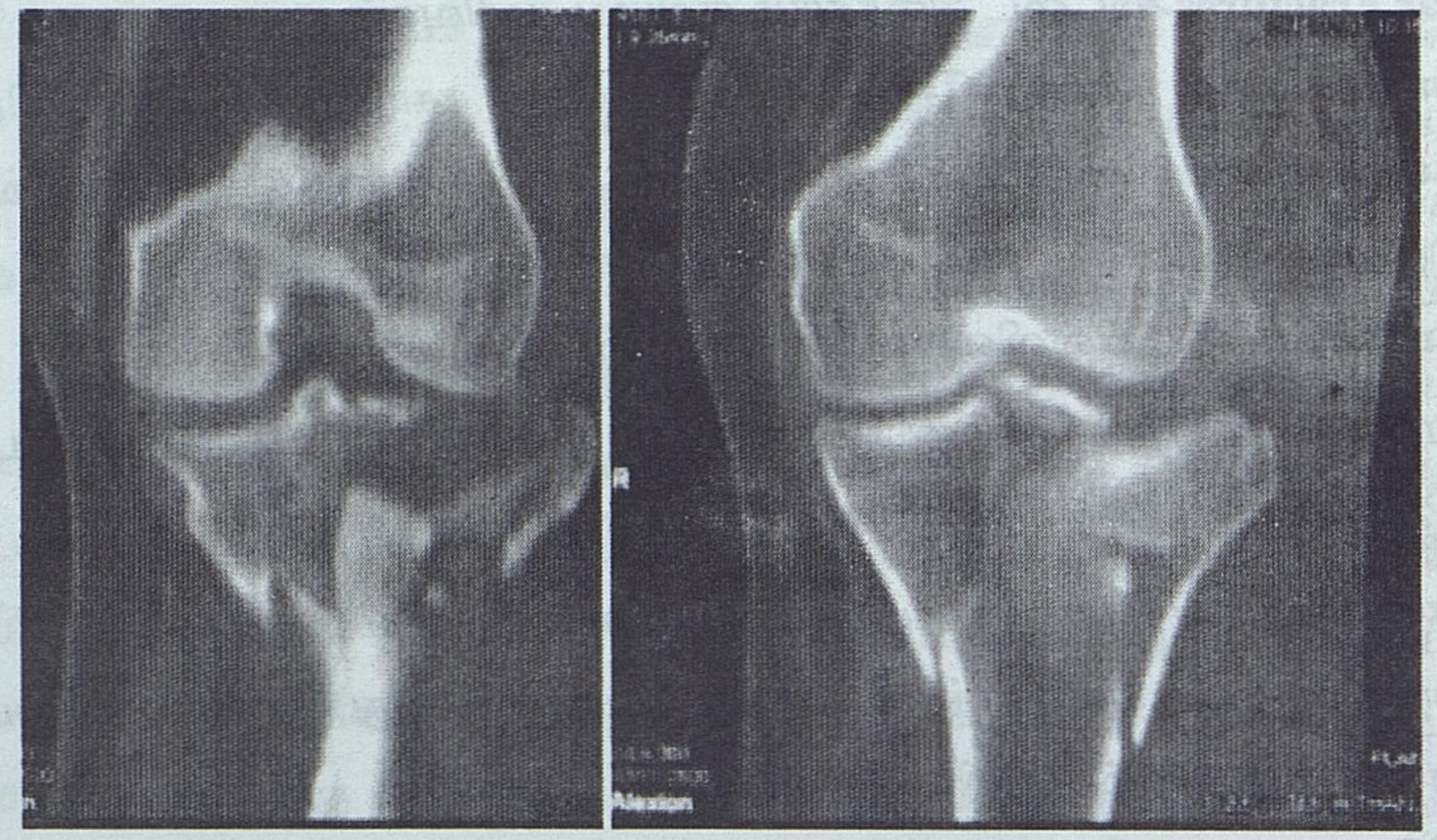

முழங்கால் மூட்டைச் சிதைக்கும் எலும்பு முறிவு

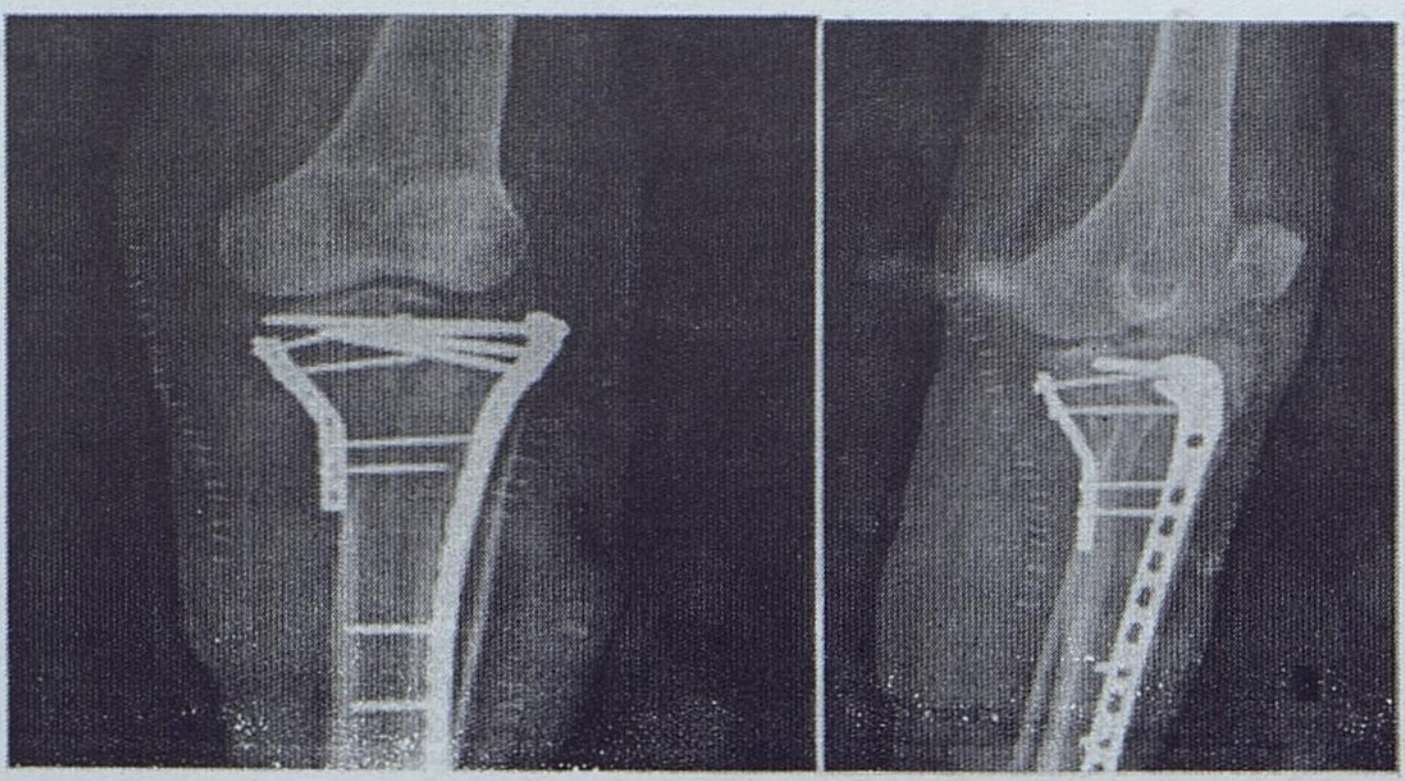

முழங்கால் மூட்டைச் சிதைக்கும் எலும்புமுறிவுகளை அறுவைமூலம் இணைக்கும்சிகிச்சை

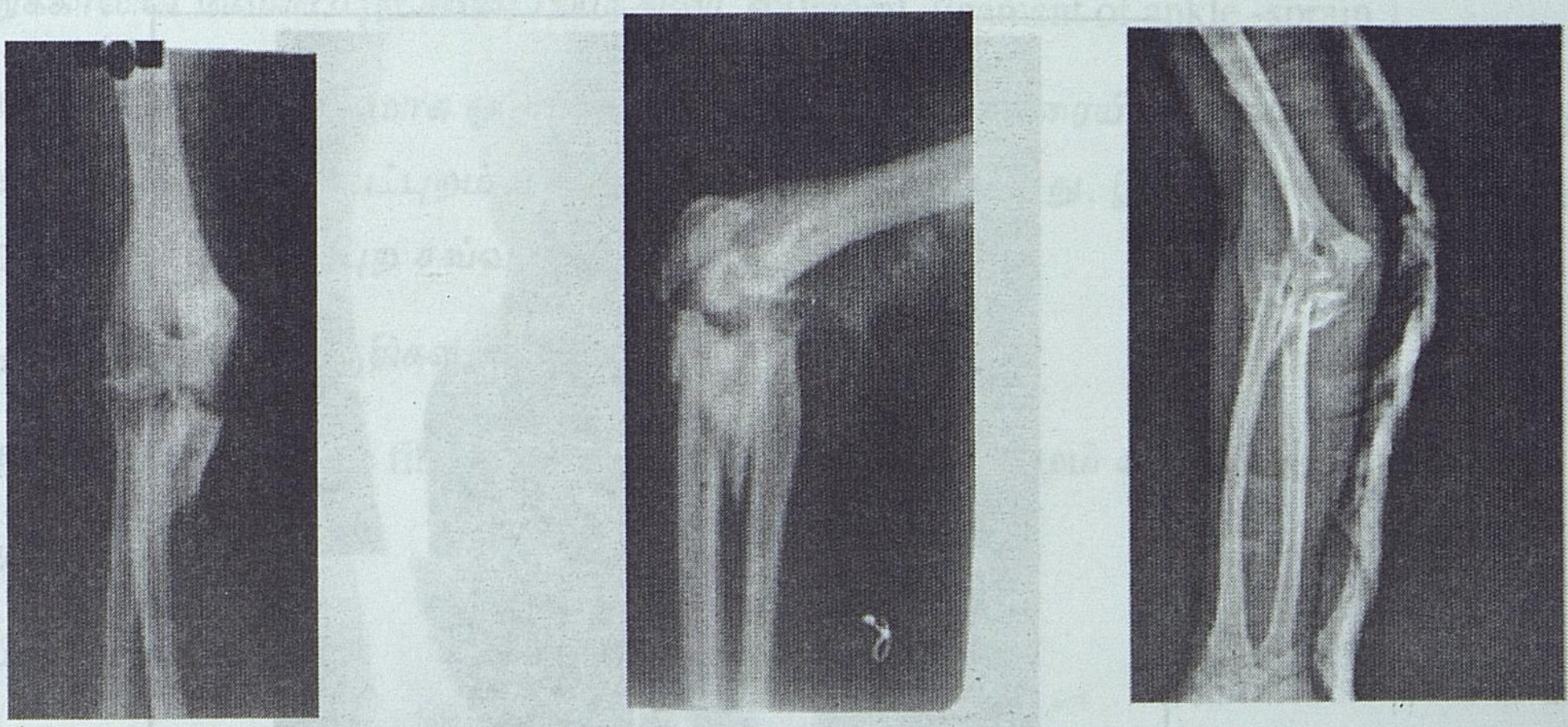

முழங்கை மூட்டைச் சிதைக்கும் எலும்புமுறிவு

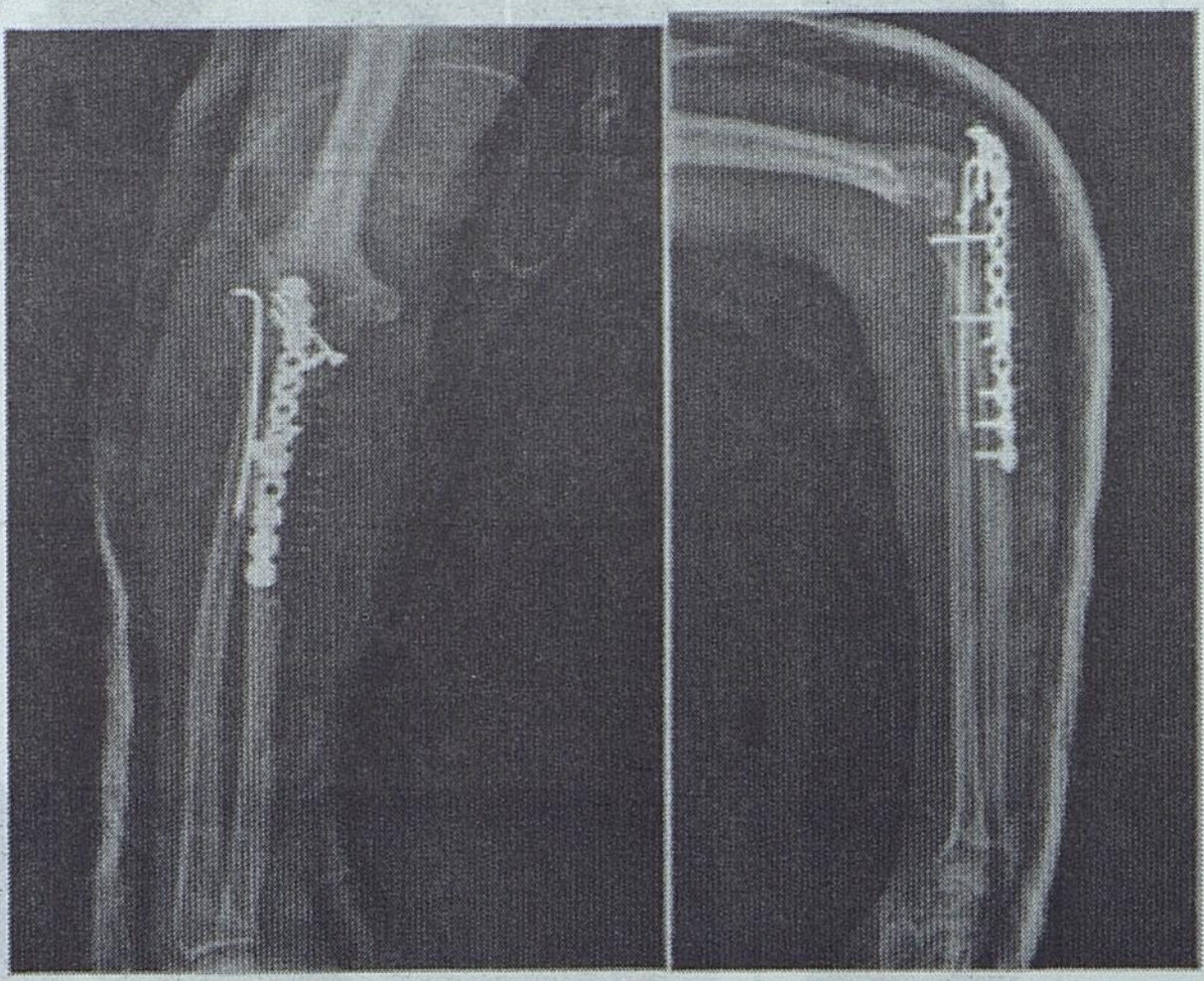

முழங்கை மூட்டைச் சிதைக்கும் எலும்புமுறிவை அறுவை மூலம் இணைக்கும்சிகிச்சை

# 30.மூட்டு மற்றும் மூட்டுசவ்வுகளில் நிகழும் காயங்கள்

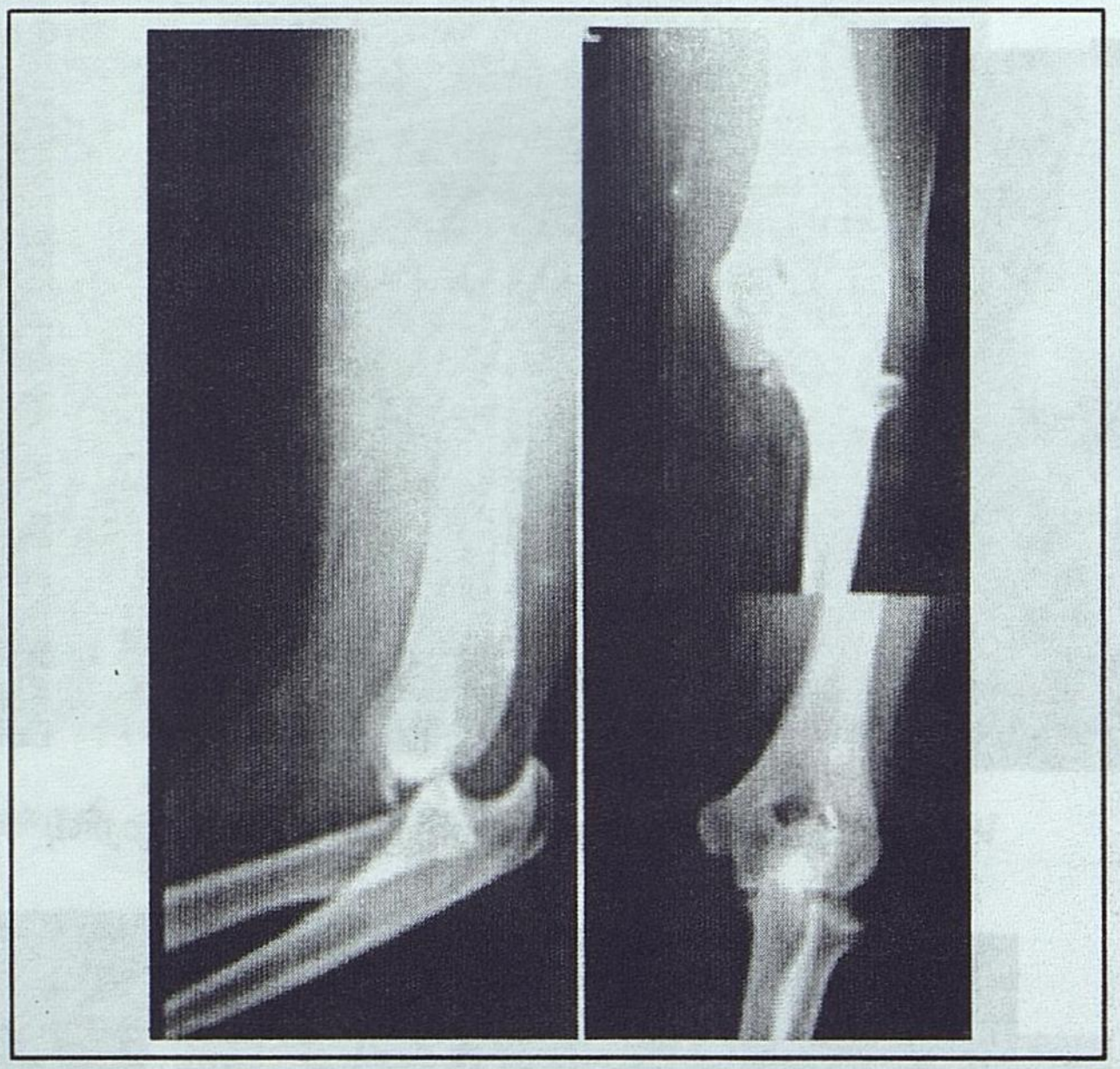

முழங்கை மூட்டு விலகி உள்ளது

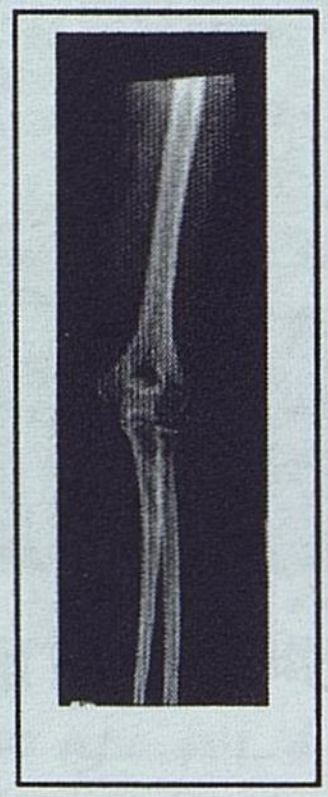

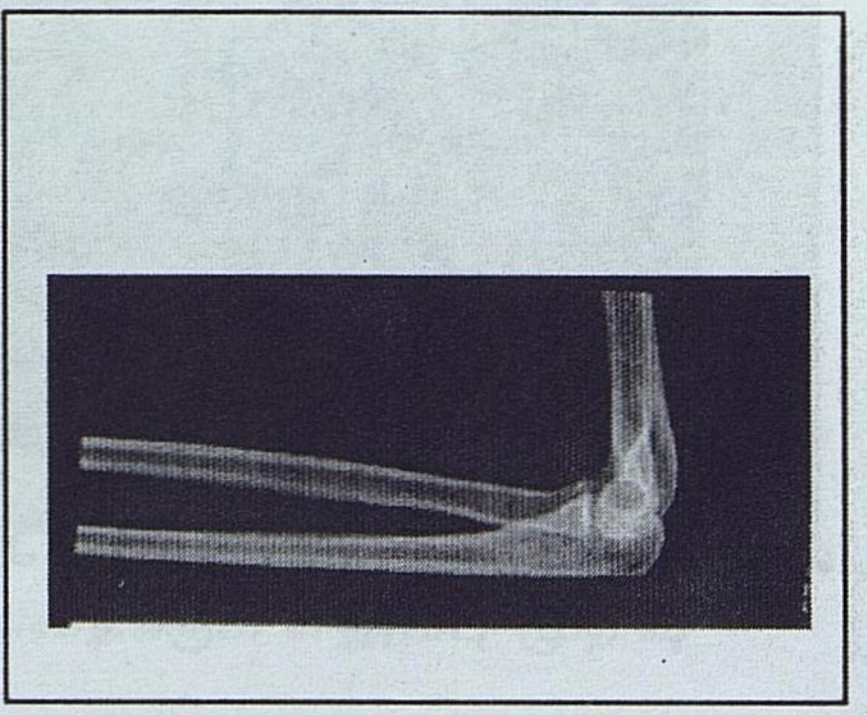

இழுத்து மூட்டு சரியாக்கப்பட்டுஉள்ளது.

மேலே பார்த்த முழங்கை மூட்டு விலக்கை நீட்டியவாறே இழுப்பதால் மூட்டு சரியாக்கப்படும். பின் 3 வாரங்கள் முழங்கையை மடித்து கட்டி வைப்பதால், முழங்கை மூட்டு அசைவு மீண்டும் சரியாகிவர வாய்ப்பு உள்ளது,

கணுக்காலின் வெளிப்புற சவ்வு பிய்ந்துவிடல்(lateral ligament of ankle -sprain )

குதிக்கும்போதோ வேகமாக ஓடும் போதோ ஒரே காலில் தரையில் ஊன்ற முயலும்போது பாதம் முழுவதுமாக உட்புறம் மடங்கி விட வாய்ப்பு உள்ளது. இவ்வாறு மடங்கும்போது கணுக்காலின் வெளிப்புற சவ்வு பிய்ந்து விடும்.

இந்த சவ்வு மூன்று பகுதிகளாக இருக்கும்.

1) முன்புற (anterior talo fibular ligament சவ்வு பகுதி (வீக்கமும் வலியும் உள்ள இடம்)

2) நடு சவ்வு பகுதி

3) பின்புற சவ்வு பகுதி

இந்த மூன்றில் முன்புற சவ்வுதான்நிறைய நோயாளர்களில் பிய்ந்து விடுகின்றது.

**இந்த சவ்வு ஏன் அவசியம்?**

நாம் நடக்கும் போது பாதத்தின் வெளி- பகுதி ( lateral border) தான் தரையில் படுகின்றது. படத்தில் காட்டிய படி கட்டை விரலை ஒட்டி உள்ள உள்புற பாதம் தரையில் படுவதில்லை.

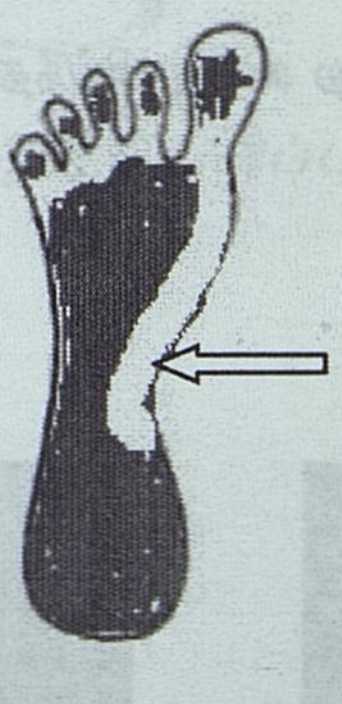

பாதத்தின் வெளி- பகுதி ( lateral border) தான் தரையில் படுகின்றது.கட்டை விரலை ஒட்டி உள்ள உள்புற பாதம் தரையில் படுவதில்லை.

**பாதத்தின் வெளி- பகுதி ( lateral border) தான் தரையில் படுகின்றது.** எனவே கால்தரையில் படும் உணர்வு வெளிப்புற பாதத்தில் உள்ள நரம்பு முனைகளால் தான் அறியப்படுகின்றது.இந்த உணர்வு உறுப்புகள் கணுக்காலின் - வெளிப்புற சவ்வில்தான் அதிகம் உள்ளன.தண்டுவடம் மூலம் மூளையை சென்றடையும் என்று ஆய்வில் கண்டறியப்பட்டுள்ளது. இந்தபாதம் தரையில் பட்ட உணர்வு இருளில் நாம் எழுந்து நிற்கும் போது உபயோகமாகிறது; ஏனென்றால் இருளில் பார்வையின் உதவி (visual cues )இல்லை.

எனவேஇந்த சவ்வு பிய்ந்து விட்டுபின் நன்றாககூடவில்லை என்றால், பிறகு இருளில் நாம் எழுந்து நிற்கையில் அது மூளைக்கு தெரிவிக்கப்படாமல் நாம் கீழேவிழும் நிலை ஏற்படும். எனவேதான் அந்த சவ்வு பிய்ந்ததைசரிசெய்ய வேண்டும். சரியான நிலையில் **(Relaxed position )** தளர்வான நிலையில் வைக்க வேண்டும்.

REFERENCE – Xiaochuan Wu et al .Morphological study of mechanoreceptors in collateral ligaments of the ankle joint. Journal of orthopaedic surgery and research 2015 ;10:92

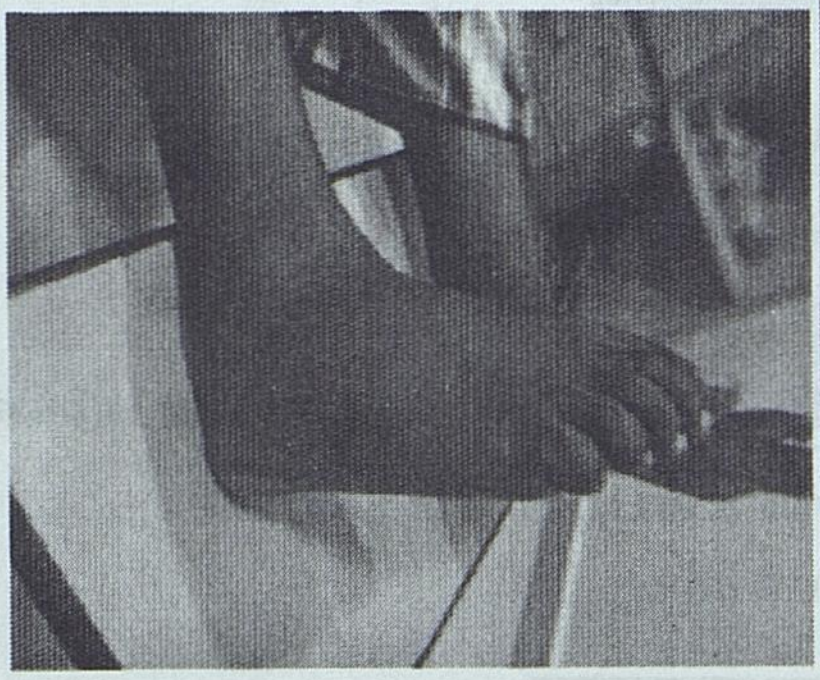

கணுக்காலின் - வெளிப்புற சவ்வு பிய்ந்த இடம் வீங்கி உள்ளது.

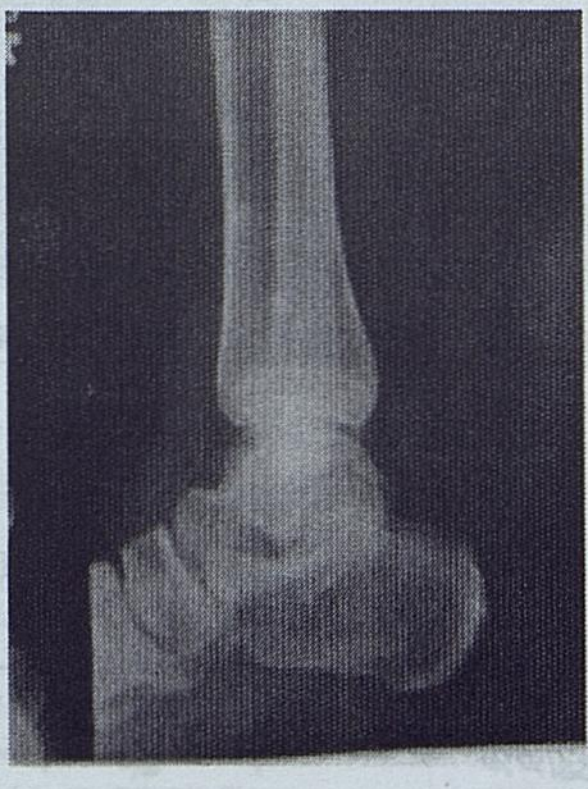

மேற்படி நோயாளிகளின் கணுக்காலின் எக்ஸ்ரே படம் முறிவு இல்லாமல் இருத்தல்.

வழமையாக படத்தில் நிறமுள்ள பகுதிதான் தரையில் படுகின்றது.

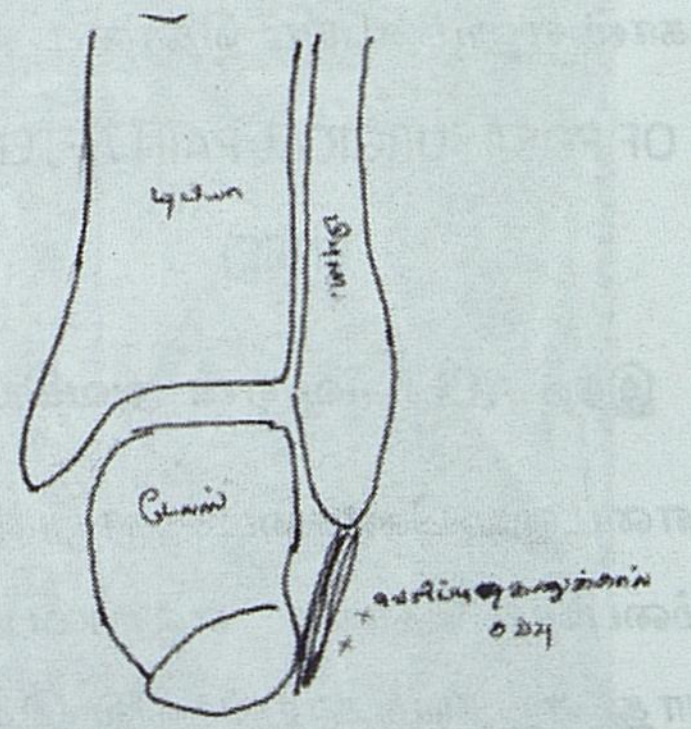

கணுக்காலில்- பிய்ந்துவிடும் வெளிப்புற சவ்வு உள்ள இடம்.

**கெண்டைக்கால் எலும்பையும் தொடை எலும்பையும் இணைக்கும் சவ்வு ACL பிய்ந்துவிடுதல்**

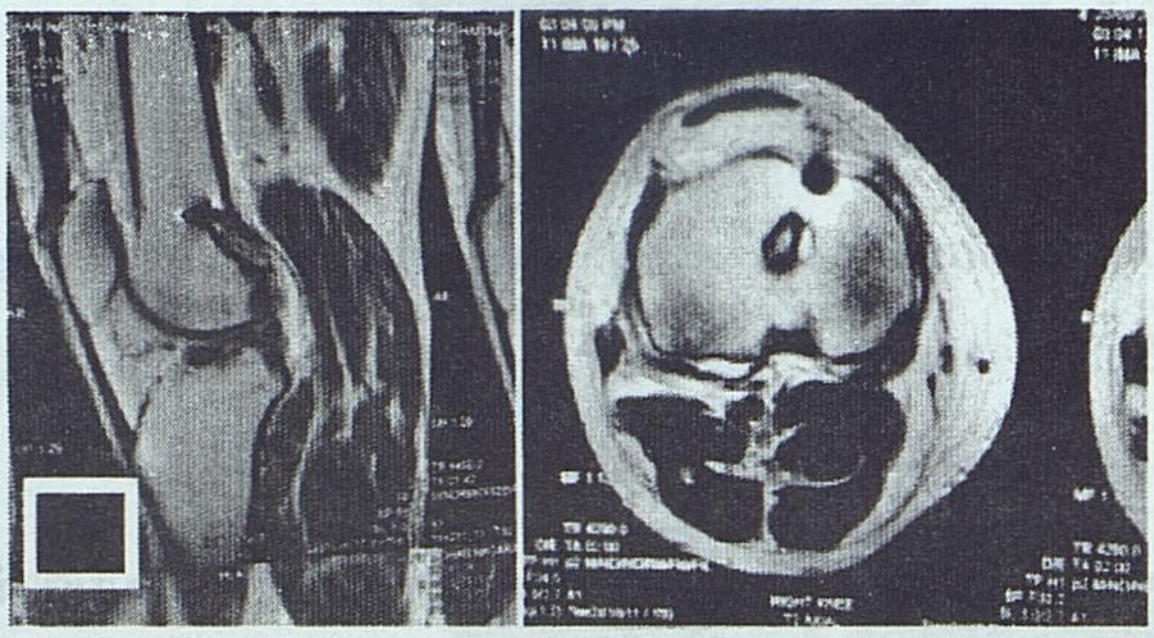

MRIயில் கெண்டைக்கால் எலும்பையும் தொடை எலும்பையும் இணைக்கும் சவ்வுபிய்ந்துவிடுல் (A CASE OF POST SURGICAL PAIN AFTER 8 YEARS OF AGGRESSIVE USE OF KNEE)

**இந்த ACLசவ்வு ஏன் அவசியம்?**

நாம் நடக்கும் போது நமது எடையை கெண்டைக் காலுக்கு செலுத்தும் சவ்வு இந்த ACL. இது கெண்டைக்கால் எலும்பையும் தொடை எலும்பையும் இணைக்கிறது. வழமையாக கால்பந்து போட்டிகளின் போது ஏற்படும் காயங்களில் இது பிய்ந்துவிடும். தற்போது இதை சீர் செய்ய ஆர்த்ரோ ஸ்கோபி (Artho scopy) எனும் உள்நோக்கி சிகிச்சை உள்ளது.

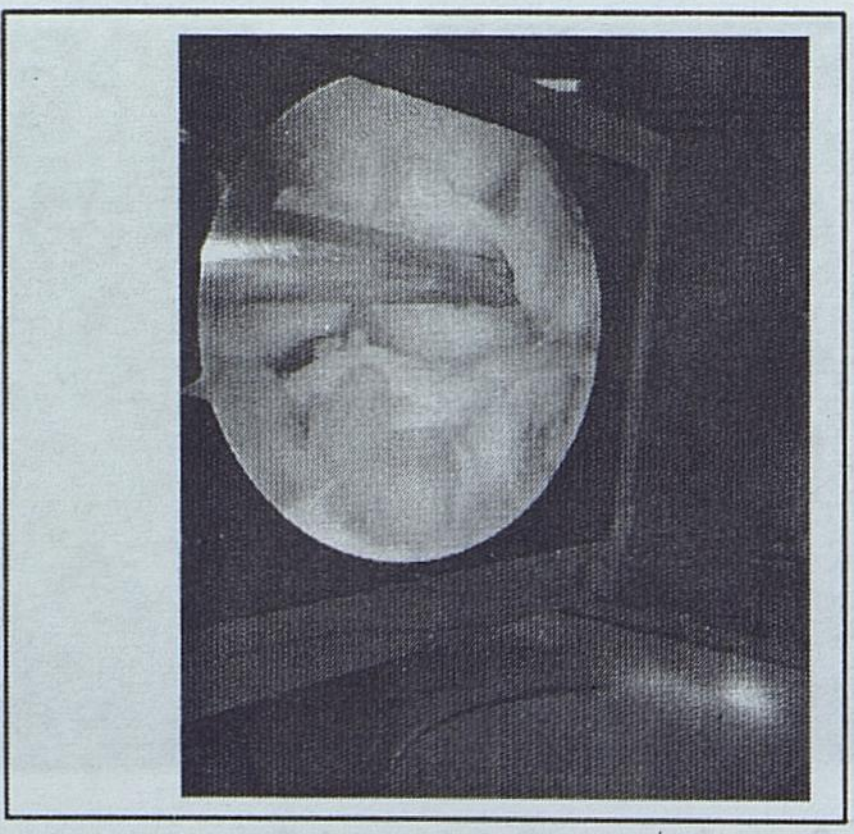

Artho scopy- எனும் மூட்டு உள்நோக்கி மூலம் சிகிச்சை அளிக்கலாம்.

# 31.அறிவியல் முறை அல்லாத சிகிச்சைகள்

## தானாக செய்யும் சிகிச்சை முறைகள்

அறுவை சிகிச்சை தேவைப்படும் intraartucular fractures கூட எண்ணெய் தடவி கட்டு கட்டும் மடமை இன்னும் நம் நாட்டில் உள்ளது. அவர்களை சித்த மருத்துவர் என்று தவறாக கருதுவதும் உண்டு. ஒரு முறை இப்படி தவறான சிகிச்சை அளிக்கப்பட்டால் ஆயுள் முழுவதும் கைகால்கள் சிதைந்துவிடும். அவையின்றி அடுத்தவர் உதவியுடன் தான் தங்கள் வேலைகளைச் செய்யமுடியும்.

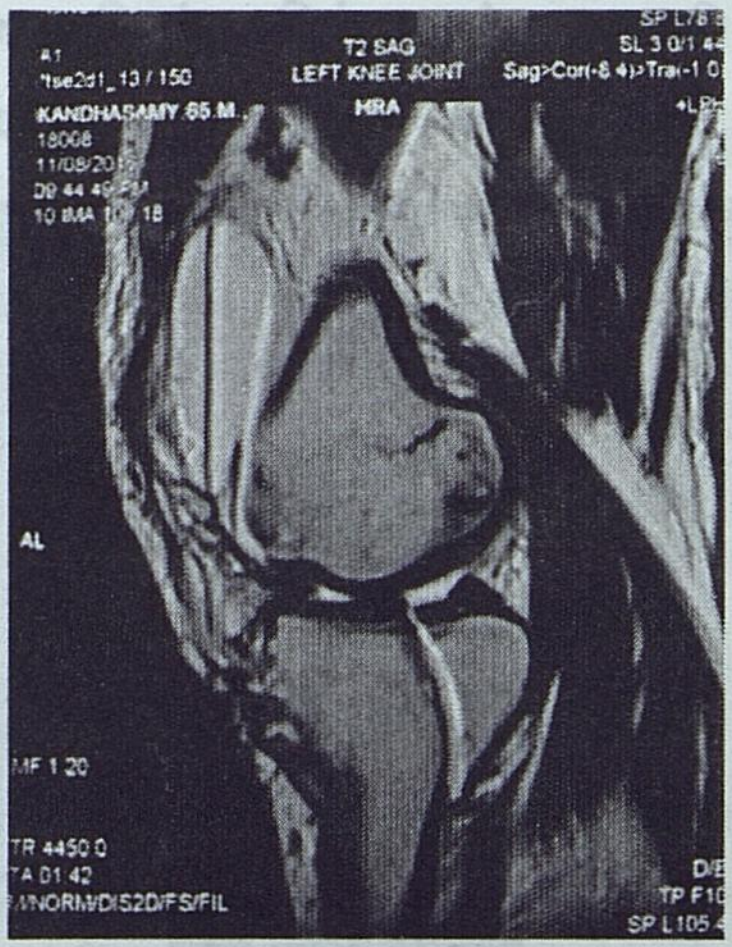


மூட்டினுள் செல்கிறது எலும்பு முறிவு- அறுவை சிகிச்சைதான் செய்ய வேண்டும்

வேட்டி துண்டுகளாலும், எண்ணெய் கொண்டும் மூங்கில் பத்தை மற்றும் பிளாச்சுகளைக் கொண்டும் போடப்பட்ட நாட்டுகட்டு

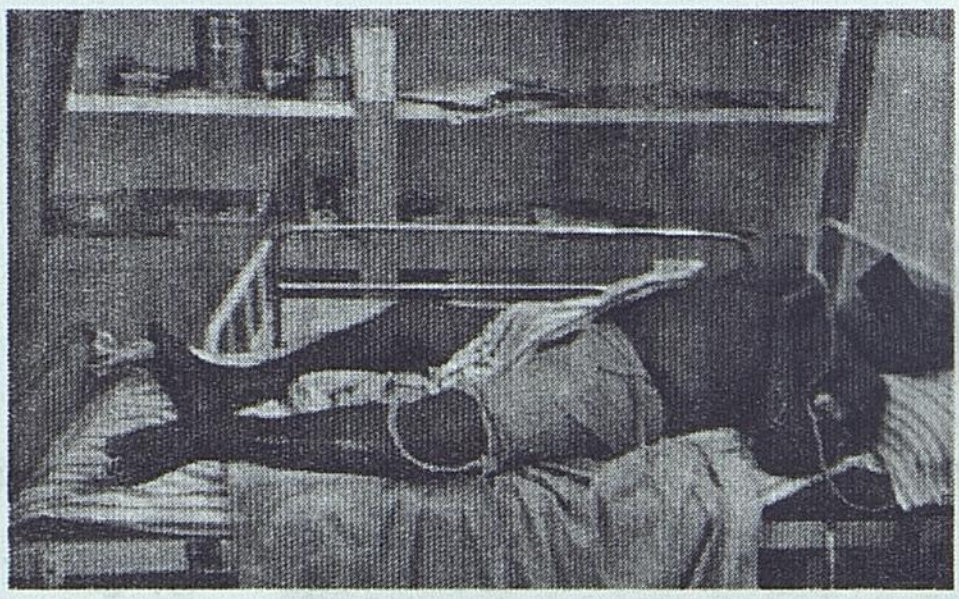



வேட்டி துண்டுகளாலும், எண்ணெய் கொண்டும் மூங்கில் பத்தை மற்றும் பிளாச்சுகளைக் கொண்டும் போடப்பட்ட நாட்டுகட்டு

நாட்டுகட்டு - வேட்டி துண்டுகளாலும், எண்ணெய் கொண்டும் மூங்கில் பத்தை மற்றும் பிளாச்சுகளைக் கொண்டும் போடப்படுகின்றது. இவ்வறை கட்டுகள்அடிபட்டஉடனேயே போடப்படுவதால் வீக்கம் வருவதை அனுமதிக்க முடியாமல் வீங்கவழியின்று உட்புற அழுத்தம் அதிகமாகி தொடர்ந்து இரத்த நாளம் மற்றும் தமனியைபாதித்து குறை இரத்த ஓட்டமாகிவிடுகின்றது.

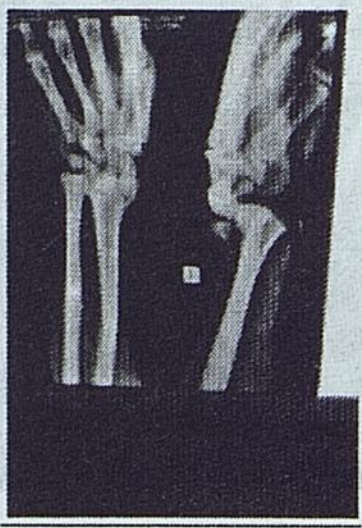

மணிக்கட்டு எலும்பு முறிந்துள்ளது. இதற்கு அறுவை சிகிச்சை தேவை

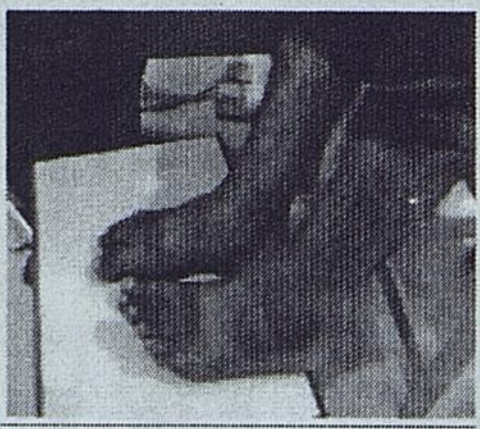

கணுக்காலின் வெளிப்புற சவ்வு பிய்ந்ததற்கு “மஞ்சள் பத்து” போடப்பட்டுள்ளது.

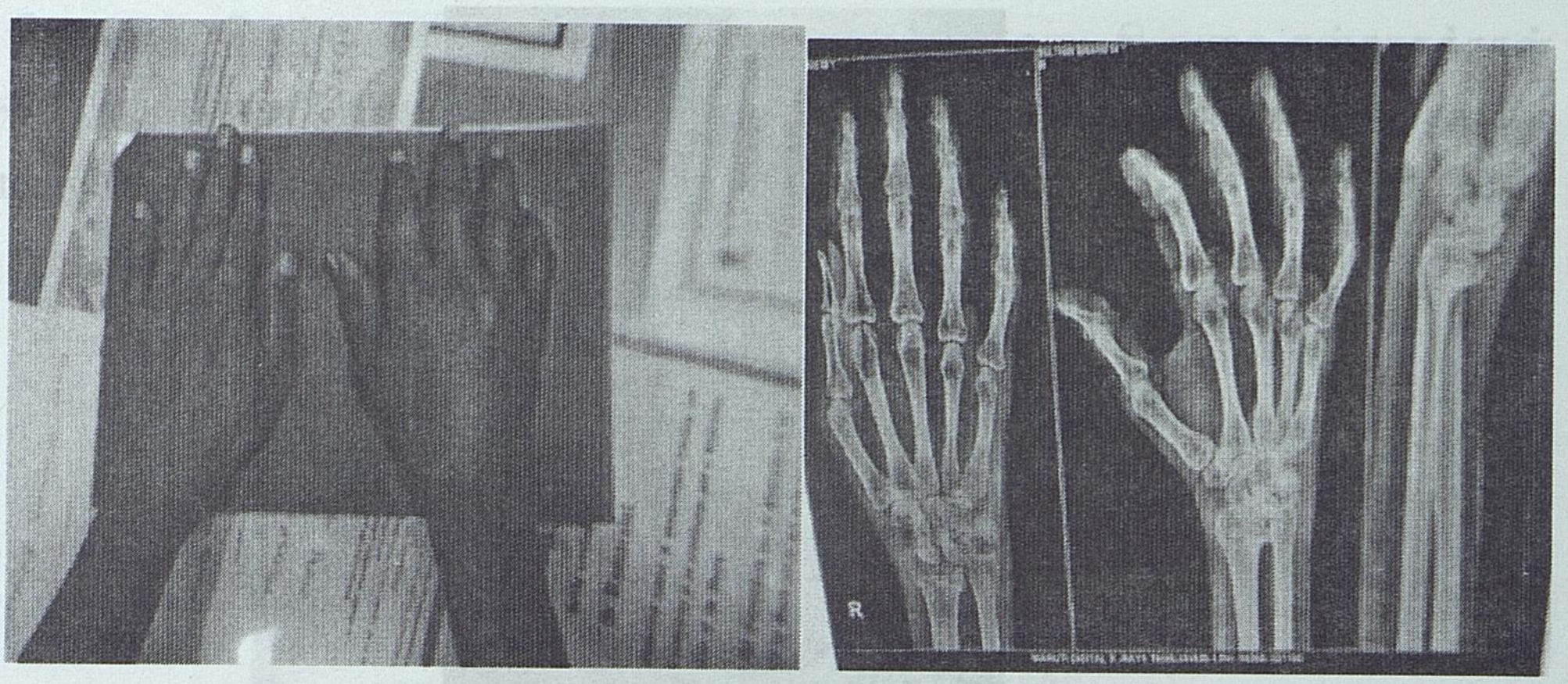

பல மாதங்களாக நாட்டுக்கட்டு போட்டதினால் வீக்கம் கொண்ட வலது கை. அதன் எலும்பு சிதைவு ( osteo dystrophy)

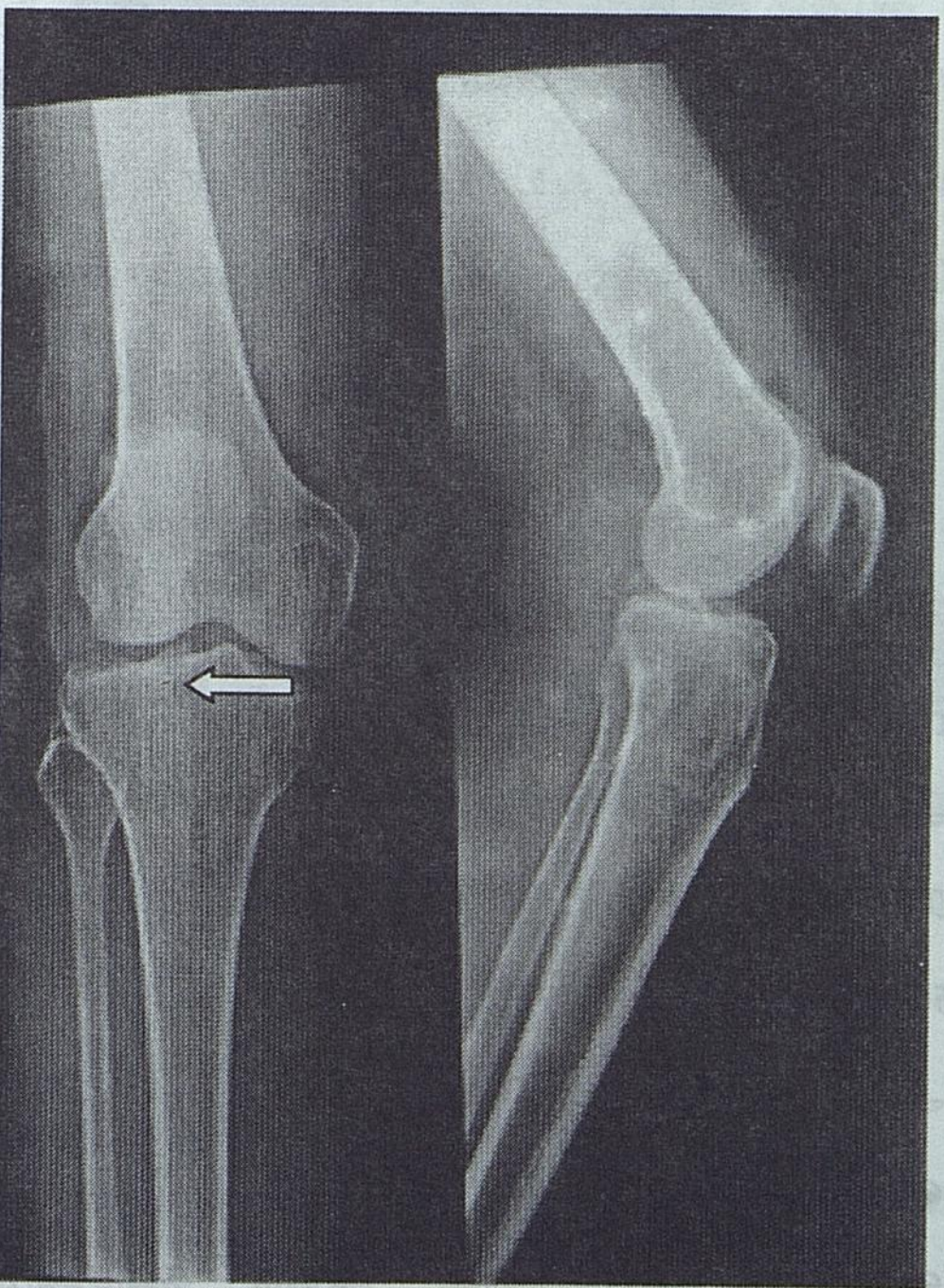

Injured person's knee x-ray -சில சமயங்களில் உண்ணிப்பாகப் பார்த்தாலும் எலும்பு முறிவுகள் தவறிவிடும்.

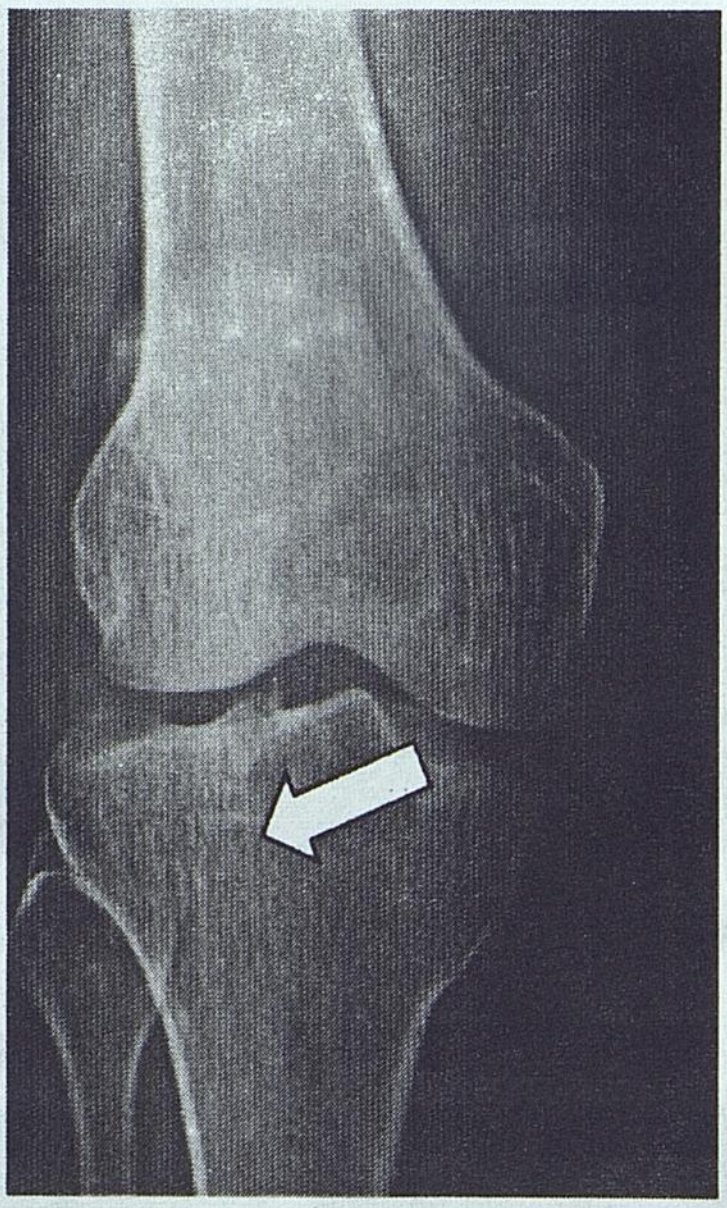

மேற்படி படத்தை மிக கவனமாக பார்த்தபின்தான் எலும்பு முறிவு தெரிகின்றது. இதனால்எண்ணெய் கொண்டுநீவிவிடப்படும் -ஆபத்துஉள்ளது.( After careful examination a small intra articular fracture is seen)

சாதாரணமாக தசை மேல்“deep fascia”என்ற சவ்வு இருப்பதால் வீக்கம் அடைந்த தசை விரிவதில்லை. இந்தஇடம் விரிவடையாமல் இருப்பதால் " அறைவிரியா கடும் அழுத்த நிலை" Compartment syndrome எனஅழைக்கப்படுகிறது. மாறாகஅந்தவீக்கம் இரத்தக்குழாய்களை அழித்து விடுகின்றது. இதனால்தான் கடைசி நிலையான முழுவதும் பாதித்த விரியா-அறைகளுக்குள் அழுத்தம் (fully established compartment sydrome)போன்ற நிலையிலும் இரத்த நாடித் துடிப்பு நன்றாக இருக்கும். அதனால் அனைத்தும் நலம் “all is well”என்று பொருள் அல்ல. முழுவதும் பாதித்தநிலை தொடர்ந்து இருக்குமானால் இரத்தம் குறைவால் வோக்மேனின் தசைச்சுருக்கம் ஏற்படும் ( Volkman’s ischemic contracture) . மேலும் இந்த விரிவடையா அறைகளின் அதிக தசைஅழுத்த நிலையால் மேலும் இரத்தஓட்டம் குறைந்து நரம்பு மற்றும் தசை பாதிப்பு ஏற்படும். இது முன்கையில் ஏற்படும் எலும்பு முறிவில் அதிகம் ஏற்படும்)

கட்டு இறுகி வீக்கத்துடன் வந்தால் கட்டுகளை உடனே பிரித்து விட வேண்டும். முதலில் கைவிரல்களை நீட்டினால் வலி இருக்காது. அடுத்த நிலையான Volkman’s ischemia or compartment syndromeவிரிவடையாஅறைநிலையில் கைவிரல்களை நீட்டினால் முன்கையில் வலிஏற்படும். இதை 'வோக்மேனின் அறிகுறி' என்பதால் இப்படி ஏற்படும்

நிலை கொடியது இருந்தாலும் கையின் ரேடியல் தமனி நாடிகடைசி வரை நன்றாகத்தான் இருக்கும். இந்தநிலையில் தசைகளை மூடும் சவ்வு பகுதியை விடுவித்து விடுவதுதான் (fasciotomy )மீதமுள்ள தசைகளை காப்பாற்றும் முயற்சி ஆகும்.

தசைகளை மூடும் சவ்வு பகுதியை விடுவித்து விடுவதுதான் (fasciotomy

நாட்டுக்கட்டு போடப்படுவதால்பிடித்தம் ஏற்பட்ட முழங்கை மூட்டு

நாட்டுக்கட்டு போட்டதால் ஏற்பட்ட புண்.

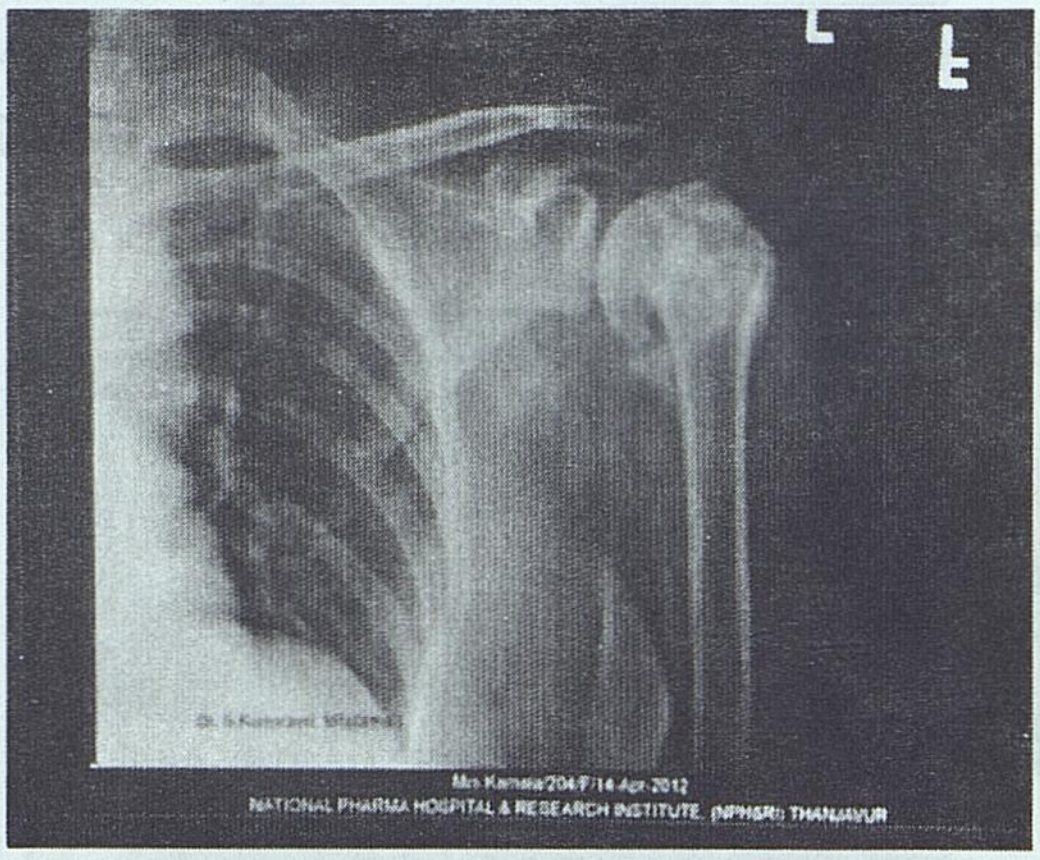


Neglected proximal humerus fracture/நாட்டுக்கட்டு போட்டதால்:கெட்டுப்போன தோள் எலும்பு

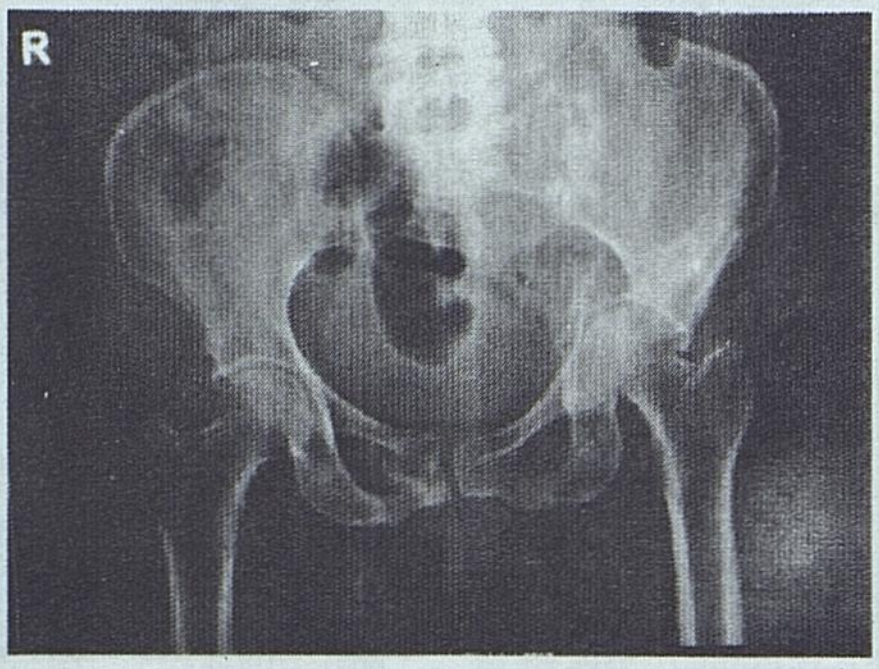


Neglected acetabular fracture நாட்டுக்கட்டு போட்டதால் கெட்டுப்போன இடுப்பு மூட்டு

# 32.பகுதி / முழங்கால்- கை - அகற்றும் அறுவை

## AMPUTATIONS

உடலின் குணப்படுத்த முடியாத வியாதிகள் சிலவற்றுக்கு அந்தபகுதியை வெட்டி அகற்றிவிடல் ஒரு சிகிச்சை முறை உதாரணத்துக்கு இரத்தஓட்டம் பாதிக்கப்பட்டு அழுகியநிலையில் இருக்கும்கால் பாதம் மற்றும் கொண்டைக் கால் உம் : புகைப்பிடித்தல், சர்க்கரை நோய்பெருங்கட்டிகள் - கான்சர் என்றும் புற்றுநோயை குணப்படுத்த முடியாததை மேலே அகற்றும் அறுவை தேவைப்படலாம். இரத்த ஓட்டம் பாதித்து கேன்க்ரின் (gangrene) எனும் அதிக அழுகிவிடுதல்,செயல் இழப்பு,பெரிய பரவிய கேன்சர்கட்டிகள் போன்ற நிலைகளில் கை கால்கள் அகற்றுதல்தேவைப்படலாம். இந்த நபர்களின் கை மற்றும் கால்களில் நன்றாக இரத்தம் வரும் அளவில் கை அல்லது காலை எடுத்துவிடலாம்.

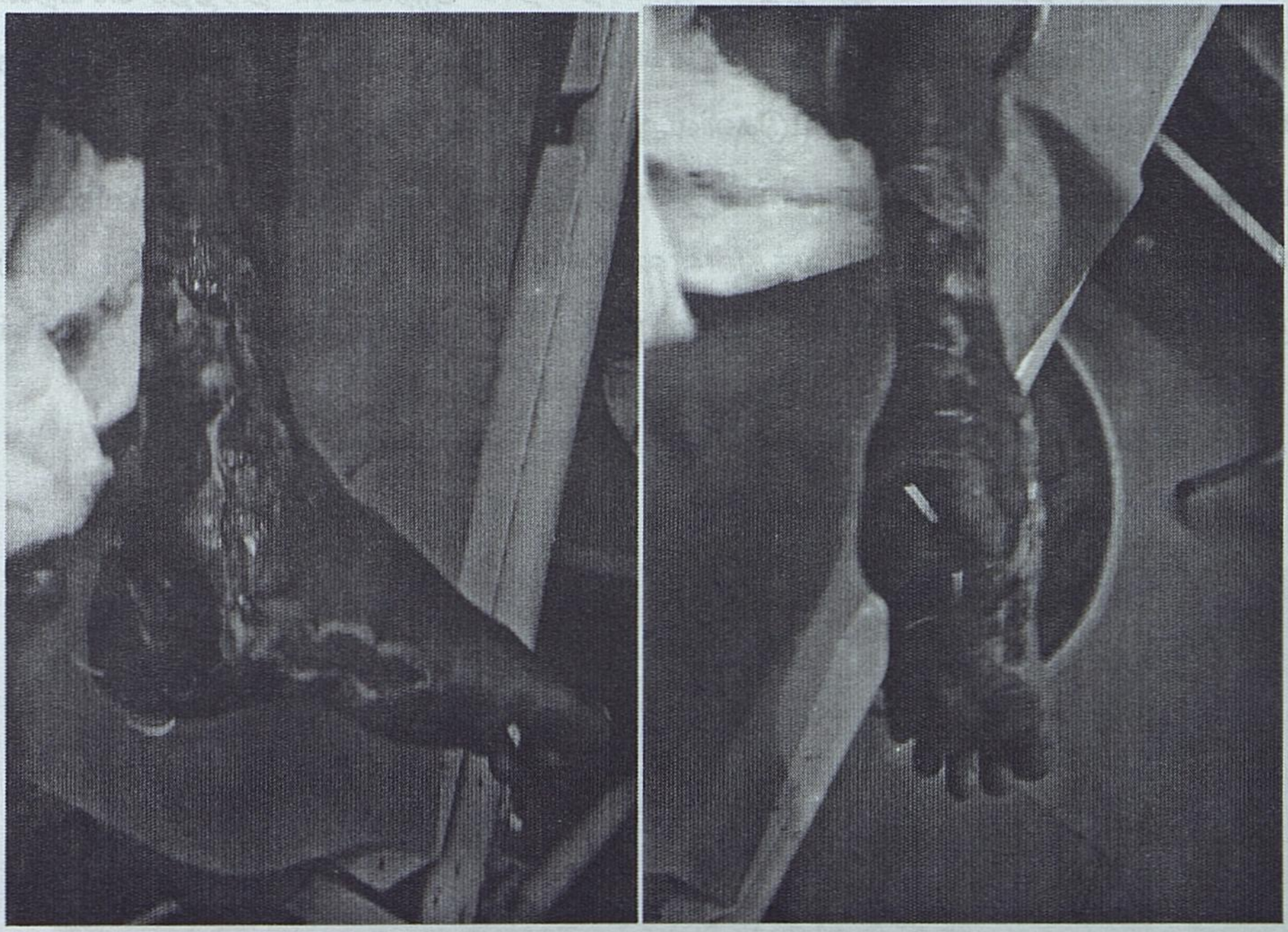

அழுகிய நிலையில் உள்ள பாதம் மற்றும் கால்.

அறுவை செய்து அகற்றியபின் உள்ள கால்பகுதி

முதலில் அறுவை செய்யும் இடத்தை மரத்துப்போகச் செய்தல்வேண்டும்.கைகளுக்கு அறுவை செய்ய அக்குளிலோ அல்லது கழுத்திலோ ஊசிபோட்டு நரம்புகளை மரத்துப்போகச் செய்யலாம் அல்லது காலுக்கு அறுவை செய்ய முதுகில் மரப்பு ஊசிபோடலாம். முதலில் மீனின் வாயைப்போல (fish mouth) தோல் மற்றும் உட்திசு, தசைகள் கிழிக்கப்படுகின்றன. பிறகு அவற்றின் மத்தியில் இருக்கும், எலும்பை அடைய முடியும்.பின்மேற்படி மீன் வாயின் பக்கவாட்டு கோணம் பகுதியில் படத்தில் காட்டிய படி **(upper end of the flap)** அளவில் எலும்பு துண்டிக்கப்பட்டு அகற்றப்படவேண்டிய கையோ காலோ எடுக்கப்படுகின்றது. இரத்தம் ஒழுகாமல் இருக்க எலும்பில் மஜ்ஜைப்பகுதி மெழுகு வைத்து அடைக்கப்படுகிறது. பின் மேற்படி வாய் பகுதி அடுக்க அடுக்காக மூடப்படுகின்றது.படத்தில் காட்டியதுபோல் இவை செய்யப்படுகின்றன. பின் உடனடி கால் மாற்று வைத்தும் (immediate post operative prosthesis) நோயாளியை நடக்கவிடலாம்.அகற்றப்பட்ட இடத்தின் புண் நன்றாக ஆறியபின் நிரத்தர-செயற்கைக்கால் (permanent prosthesis) வைத்துக் கொள்ளலாம். பழைய(traditional prosthesis) செயற்கை கால்கள் பளுவுடையதாகவும், மூட்டுகளில்அசைவு இன்றியும் இருந்தன. இவை காலின் (stump end) வெட்டப்பட்ட முனையில் புண் ஏற்படுத்தின. தற்போது endoskeletal எனும் நவீன வகை செயற்கைகால்கள் வந்துள்ளன.இவை கால் அகற்றப்பட்ட இடத்தில் நன்கு பொருந்தி நோயாளி இயற்கையாக எவ்வாறு நடப்பாரோ அதேபோல் நடக்க முடிகின்றது.

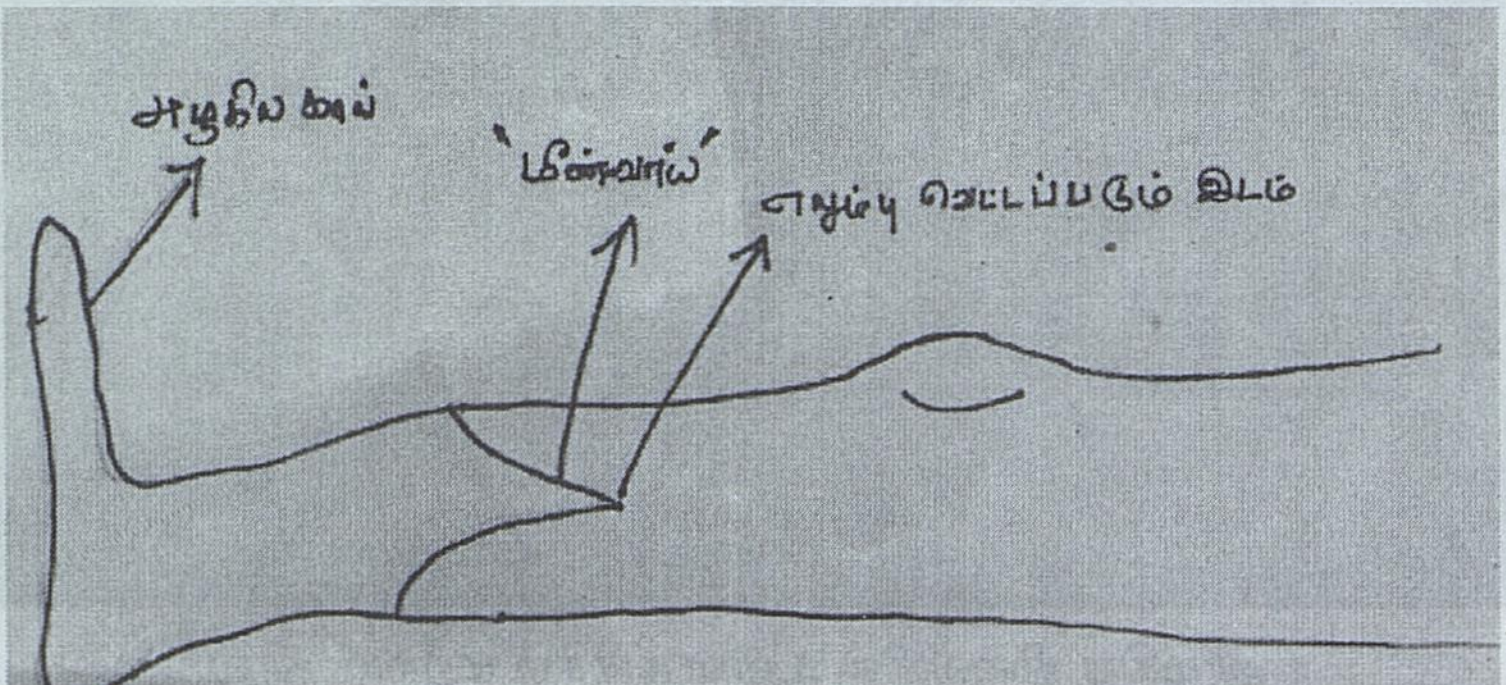


எலும்பு துண்டிக்கப்பட்டு அகற்றப்படவேண்டிய இடம்

மல்லாந்து படுப்பதால் முன்புறம் தூக்கி உள்ள தொடை.

இவ்வகை நோயாளி குப்புறப் படுக்க வேண்டும்.

வெட்டப்பட்ட கால் முனை சரியாக இல்லாதது.

வேதாள - கால் (phantom limb )என்றால் என்ன? கால் அகற்றப்பட்ட இட த்தில்கால் இருப்பது போல்நோயாளி உணரும் நிலை.

இப்போது இரண்டு கால்களும் இழந்த Oscar pristorius எனும் நபர் செயற்கை கால்களுடன் நன்கு ஓடி பந்தயத்தில் கலந்துகொள்ள முடிகின்றது என்பது உங்களுக்குத் தெரியுமா? .

நன்கு செய்யப்பட்ட கால் அகற்றல்அறுவை,

செயற்கைக்கால் பொருத்தப்பட்டுள்ளது.

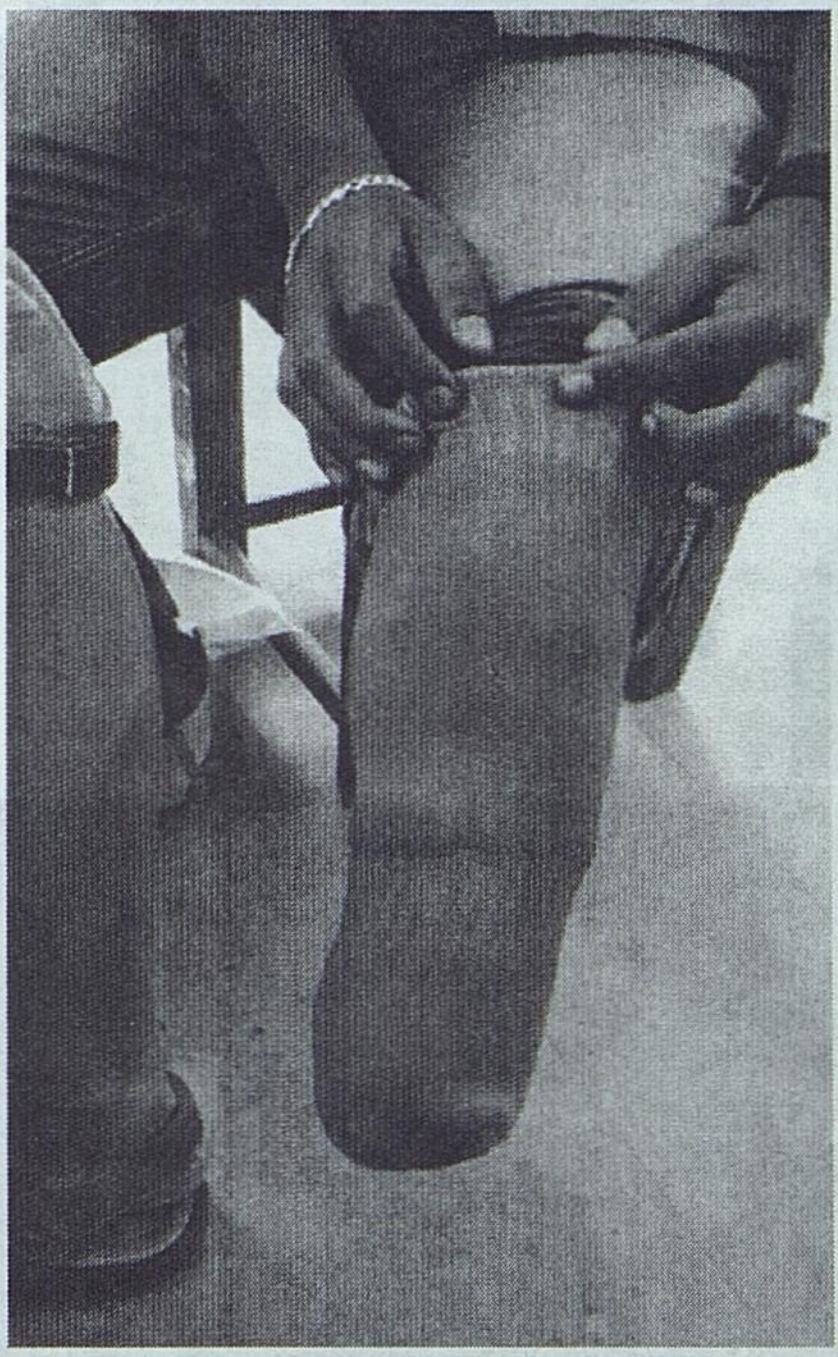

மிருதுவான துணியாலான சாக்ஸ் அணிதல்.

செயற்கை காலுடன் நிற்கும் நபர்.

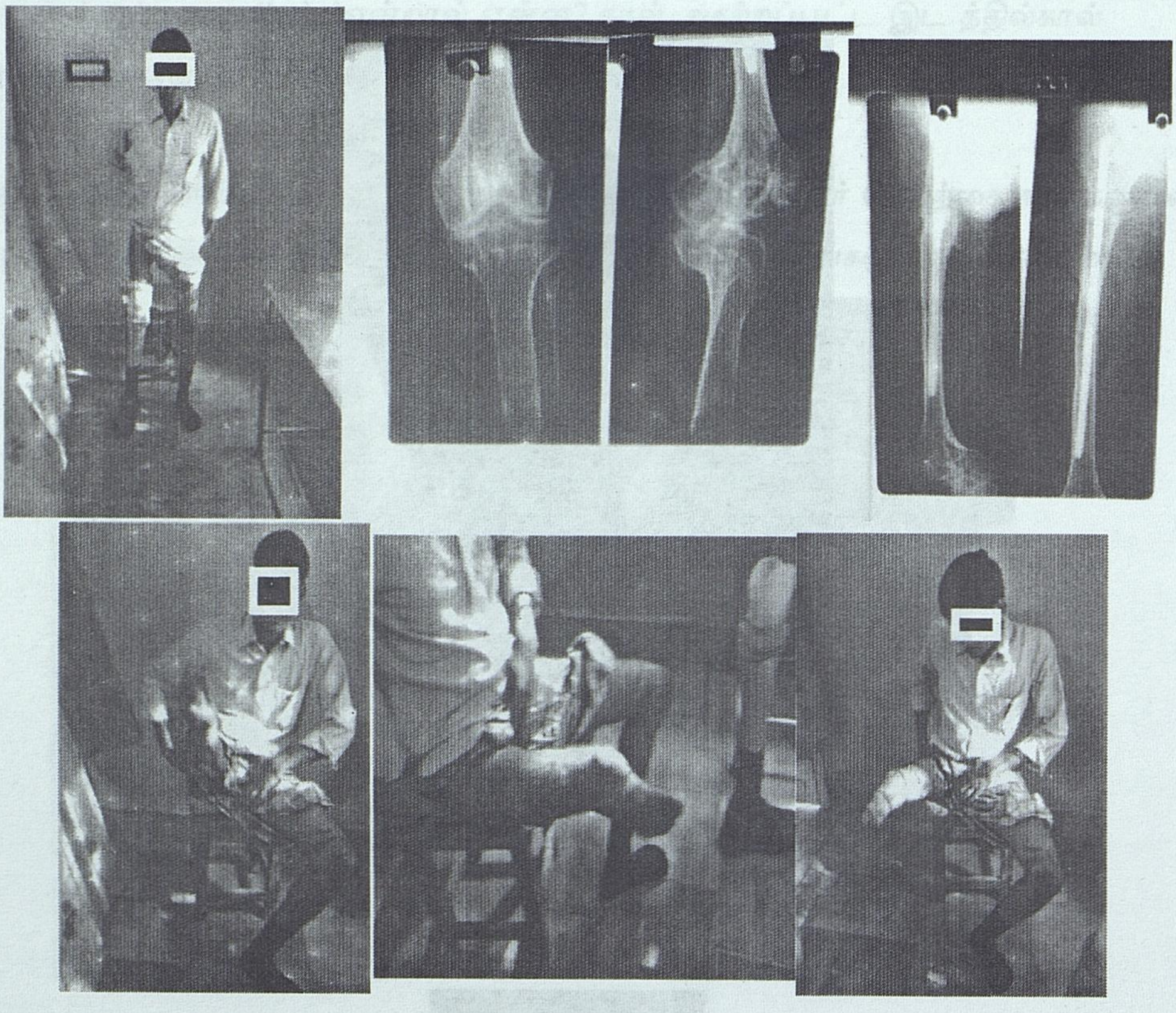

கெண்டைக்கால் கசங்கி மற்றும் தொடை எலும்பு முறிவுடன் வந்த நோயாளி. கெண்டைக்கால் அளவில் காலை அகற்றி பிறகு தொடை எலும்பு முறிவை இலிசாரோ முறையில் சரி செய்யப்பட்ட நோயாளி மற்றும்அவரது எக்ஸ்ரே படங்கள்.

**Reference :**S Kumaravel*.Technique of Treating Fractures in Long Bones of Lower Limb with Associated Simultaneous Loss of Limbs in the Same Injury Complicating Their Treatment.Research Journal of Pharmaceutical, Biological and Chemical Sciences 2015; 6(4) : 558 - 562

கைகள் இயற்கையின் வரப்பிரசாதமாகும். நாம் அன்றாட செய்யும் செயல்களான பல் துலக்குதலிலிருந்து குளித்தல், துணி மாற்றுதல் முதல் எழுதுதல், வண்டி ஓட்டுதல், சமைத்தல்,மற்றும் உண்ணுதல் போன்ற செயல்களைச் செய்ய இவை உதவியாக இருக்கும். கை காலில்லா வாழ்க்கையை சிந்திப்பது கொடுமையானது ஆனால் விபத்தில் கை கசங்கி வரும் நோயாளருக்கு வேறு வழியின்றி கையை அகற்ற வேண்டி இருக்கும்.அப்போது அந்த இடத்தில் வைக்கும் செயற்கை கையானது நமது கைகளைப் போல் மடங்கி நீளுமா பொருட்களை எடுக்குமா என்பதுதான் நோயாளரின் எதிர்பார்ப்பு.

இருபதாண்டுகளுக்கு முன்பு மரத்தாலான கைகள் மற்றும் கொக்கி போன்ற முறைகள் மற்றும் தோளின் அசைவின் விசையாலும் கம்பியாலும் இயக்கப்படும் வகை கைகள்தான் இருந்தன.இப்போது முன்கை தசைநார்களின் செயல்களை அறிந்து (sensor) அதன் மூலம் கைகளை விரல்களை விரித்து நீட்டும் கைகள் கண்டுபிடிக்கப்பட்டு உள்ளன (Myo - electric hand) .

# 33. உடற்பயிற்சிகள்

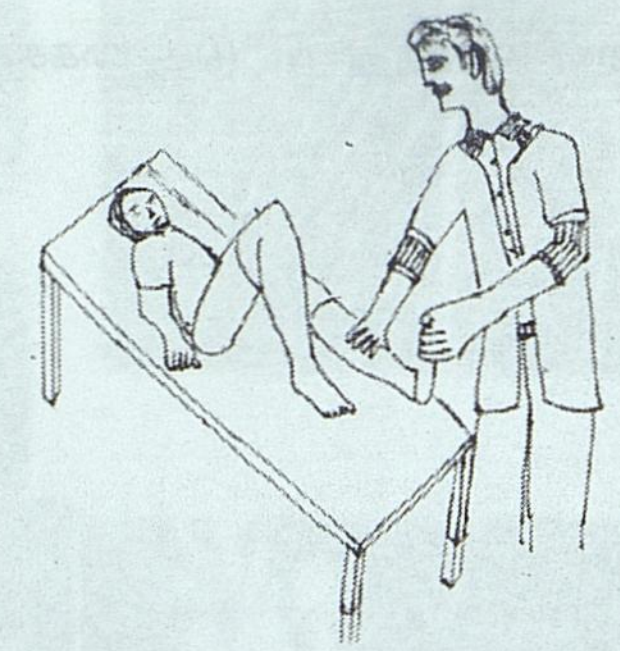

இயன்முறை பயிற்சி

<u>முழங்கை மூட்டை அசைக்கும் பயிற்சி</u>

இதை தானாக அதாவது நோயாளியேதான் செய்ய வேண்டும் (active only). எந்த காலத்திலும் முரட்டுத்தனமாக அசைக்கக்கூடாது. ஏனென்றால் முரட்டுத்தனமாக அசைத்தால் (myositis ossificans ) மையோசைட்டிஸ் ஆசிபிக்கன்ஸ் என்ற தசை நார்களில் எலும்பு விழுந்து மூட்டு அசைவை தடை செய்யும் நிலை ஏற்படும். எனவே தான் நோயாளிதானாக எவ்வளவு செய்யமுடியுமோ அவ்வளவு செய்தால் போதும்.

உதாரணத்துக்கு படத்தில் காட்டியபடி ஒரு மேசை மீது புஜத்தை வைத்து முழங்கை மேசையை தொட முயல வேண்டும்.

ஒவ்வொரு நாளும் எவ்வளவு முடியுமோ? அவ்வளவு செய்ய வேண்டும்.முடியும். ROM அசைவின் "அளவை"சிறிது சிறிதாக அதிகப்படுத்தவேண்டும். இந்த வகை

நோயாளிகளுக்கு இண்டோமெத்தாசின் (indomethacin) என்ற மருந்தை (மருத்துவரின் ஆலோசனைப்படி) உட்கொண்டால் தசைப்பிடிப்பு தளர வாய்ப்பு உள்ளது.

**முழங்கால் மூட்டின் அசைவை அதிகமாக்கும் பயிற்சி.( ROM exercise of knee)**

குப்புறப்படுத்துக் கொண்டு, முழங்காலில் ஒரு கயிறு அல்லது துணியை கட்டி சிறிது சிறிதாக இழுக்க வேண்டும்.

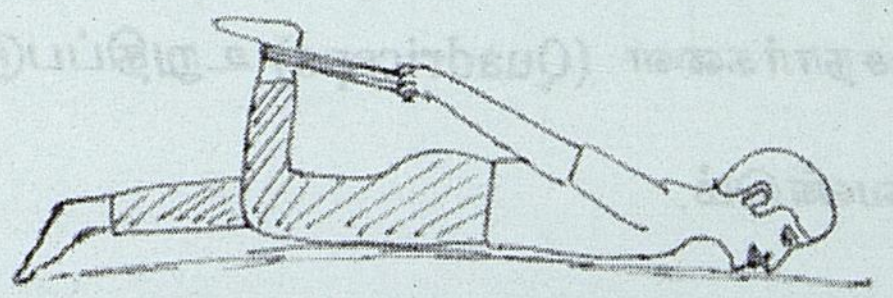

**மூட்டை அசைக்கும் உடற்பயிற்சி**

அப்போது மூட்டின் முன்பக்க சவ்வு விட்டுக் கொடுக்கும் பிறகு மூட்டு வளைய ஆரம்பிக்கும். சில சமயங்களில் மயக்கம் கொடுத்து மூட்டின் அசைவை அதிகப்படுத்தலாம். இது MUA (Manipulation under Anesthetic) என அழைக்கப்படும். ஆகவே, இந்த தசை நார்கள் சக்தி பெறுவதால் கால் ஊன்றி நிற்பதும் நடப்பதும் வலியின்றி செய்ய முடிகின்றது.

**முதுகு தண்டை பின்னோக்கி வளைக்கும் உடற்பயிற்சி-Spinal extention excercise**

முதுகு தண்டை முன்பக்கம் வளைக்கும் (flexors) குடல் மற்றும் உட்பாகங்களைத் (viscera)தாண்டி உள்ளது. எனவே, அது வலுவாக முன்பக்கம் (வளைவின்) அதன்சக்தியை சிறிது தூரம் சென்று தான் பிரயோகிக்க முடியும்.ஆனால், முதுகுத்தண்டை பின்பக்கம் (நிமிர்த்தும்)தசைகள் முதுகு தண்டு எலும்பில் மேலே இருக்கும் வகையில் அமைந்துள்ளது.எனவே அது வலுவாக நிமிர்த்த வாய்ப்புள்ளது. Flexor வளைதல் (முன்பக்கம்) extend - நிமிர்த்தல் (பின்பக்கம்)என்ற இந்த இரு வகையான தசைகளையும் பயிற்சி செய்து உறுதியாக வைப்பது நன்று. ஆனாலும், இரண்டிலும் நிமிர்த்தும் தசைகள் சிறிது அதிக (advantage) சிறப்பு உரியவை என கருதலாம்.

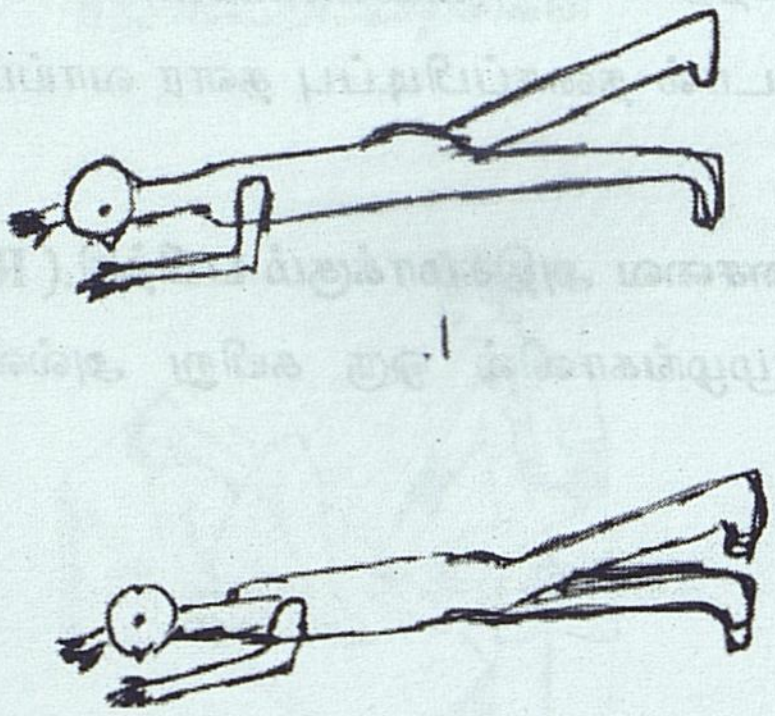

முதுகு தசைகளுக்கு வலுவேற்றும் பயிற்சிகள்

தொடையின் முன்புற தசைநார்களை (Quadriceps) உறுதிப்படுத்தும் பயிற்சியை படத்தில் பார்ப்பது போல் செய்ய வேண்டும்.

படத்தில் பார்ப்பது தொடை தசையை உறுதியளிக்கும் ஒரு உடற்பயிற்சி (இந்த முறையை இதயநோயாளிகள் செய்யக் கூடாது).

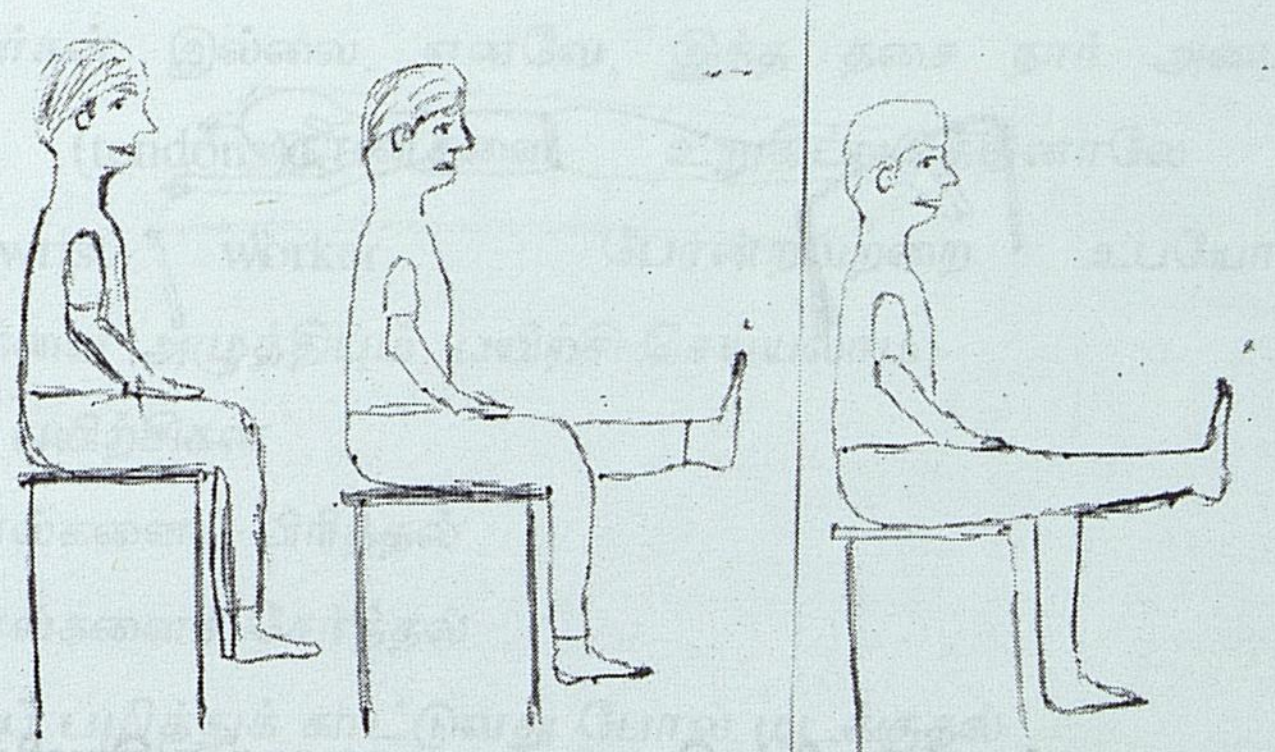

இந்த முறையில் தொடை தசையை உறுதியாக்கும் உடற்பயிற்சியை நோயாளிகளும் செய்யலாம்.

மூட்டு தேய்மானம், மூட்டு அழற்சி உள்ள நோயாளிகள்,கால் மாவுக்கட்டில் சிகிச்சைபெற்று மூட்டுக்களில் பிடித்தம் ஏற்பட்ட நோயாளிகள், மூட்டு அறுவை சிகிச்சை செய்த நோயாளிகள்,படுக்கையில் இருக்கும் நோயாளிகள் படத்தில் காட்டியபடி முழங்கால் மூட்டை நீட்டி மடக்கி தொடை முன் தசை நார்களை உறுதிப்படுத்தும் பயிற்சியை செய்ய வேண்டும்.

**தொடை தசையை உறுதியாக்கும் இந்த உடற்பயிற்சி எப்படி வேலை செய்கிறது?**

மூட்டினுள் புது இரத்த குழாய்கள் உருவாகின்றன (neoangiogenesis) அதிகமான திரண்டு சேர்ந்துள்ள வலி உண்டாக்கும் பொருட்கள் (pain substance) மேற்படி இரத்தத்தினால் அடித்துச் செல்லப்பட்டு வலி நீங்கும். தொடையின் முன் தசை நார்கள் (quadriceps muscle)-புவியீர்ப்பை எதிர்த்து உடலை நிற்க வைக்கும் தசைகளில் ஒன்று (antigravity muscle) ஆகும்.

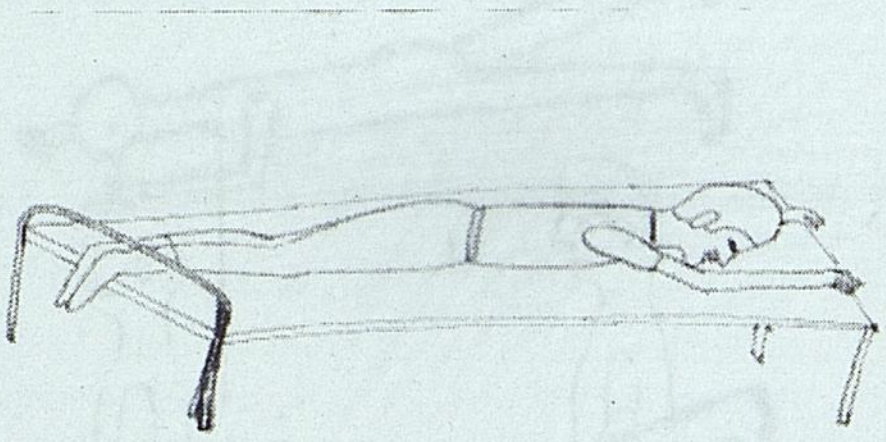

**Hamstring strengthening-பின் தொடை தசையை உறுதியளிக்கும் பயிற்சி**

படத்தில் காட்டியபடி கெண்டைக்காலை கட்டிலின் கால்மாட்டில் வைத்துக்கொண்டு தொடையின் பின்தசைநார்கள் (HAMSTRING) உறுதிப்படுத்தும் பயிற்சியை செய்ய வேண்டும்.கணுக்கால் தசை நார்கள் (அ) கெண்டைக்கால் தசை நார்களை உறுதிப்படுத்தும் பயிற்சியில் பாதத்தின் கீழே ஒரு துண்டைக் கொடுத்து கைகளால் இருபுறம்பற்றி மேலே இழுக்க வேண்டும். அதன் போது பாதத்தை கீழ்புறம் எதிர்த்து தள்ள வேண்டும். இது தவிர ஒரு சுவற்றின் மீது சாய்ந்து நின்ற நிலையில் பின் பாகத்தைத் தூக்கி கால் விரல்களால் நிற்க முயலுதலும் ஒரு நல்ல பயிற்சி.

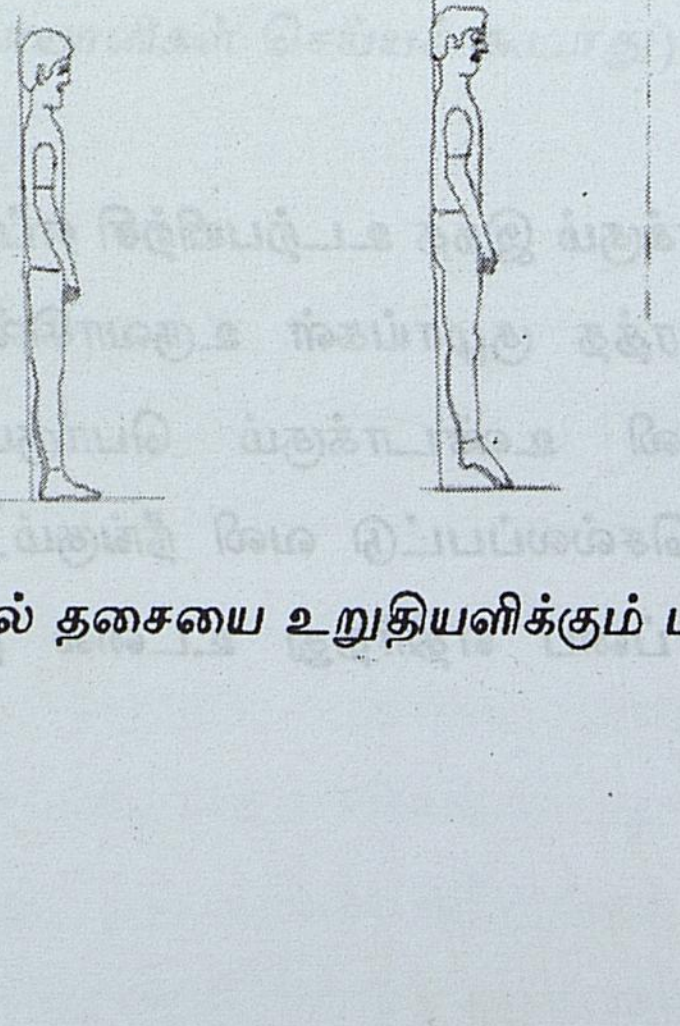

கெண்டைக்கால் தசையை உறுதியளிக்கும் பயிற்சி

### மணிக்கட்டை உறுதிப்படுத்தும் பயிற்சிகள்

மணிக்கட்டைச் சுற்றி உள்ள சவ்வுகள் மற்றும் Tendons (நாண்கள்) உள்ளன. ஆனால் பெரிய அளவு தசை நார்கள் இல்லை. எனவே, இந்த தசை நார் அமைப்புகளின் முடிவு - அமைப்புகளான (tendons)நாண்களை உறுதிப்படுத்தினாலே wrist மணிக்கட்டு உறுதியாகும். wrist worker போன்றவற்றை உபயோகித்தும் இவற்றை செய்யலாம்.பந்துகளை அழுத்தியும் பயிற்சி செய்யலாம்.

**விரல்களுக்கான 6 பயிற்சிகள்**

- நீட்டிய விரல்களைப் பிரித்தல்
- நீட்டிய விரல்களைச் சேர்த்தல்
- விரல்களைப் பழித்துக் காட்டுவது போல் மடக்குதல்
- விரல்களை முழுவதுமாக மடித்து வைத்தல்
- கட்டை விரலை மற்ற விரல்களுக்கு மேல் வைத்தல்
- கட்டை விரலை மற்ற விரல்களுக்குள் வைத்தல்

### தோள் மூட்டின் அசைவை அதிகரிக்கும் பயிற்சிகள்

1. முன்புறம் குனிந்தபடி கூழ் கிண்டுவது போல் செய்தல்.
2. முன்புறம் குனிந்தபடி மணிகூண்டின் ஊசல்குண்டு அசைவது போல பக்கவாட்டில் அசைத்தல்.
3. சுவற்றின் அருகே நின்றவாக்கில் அவற்றை விரலடியில் தொட்டு மிக மெதுவாக மேலேமெதுவாக ஏறுதல் (Walk climbing)

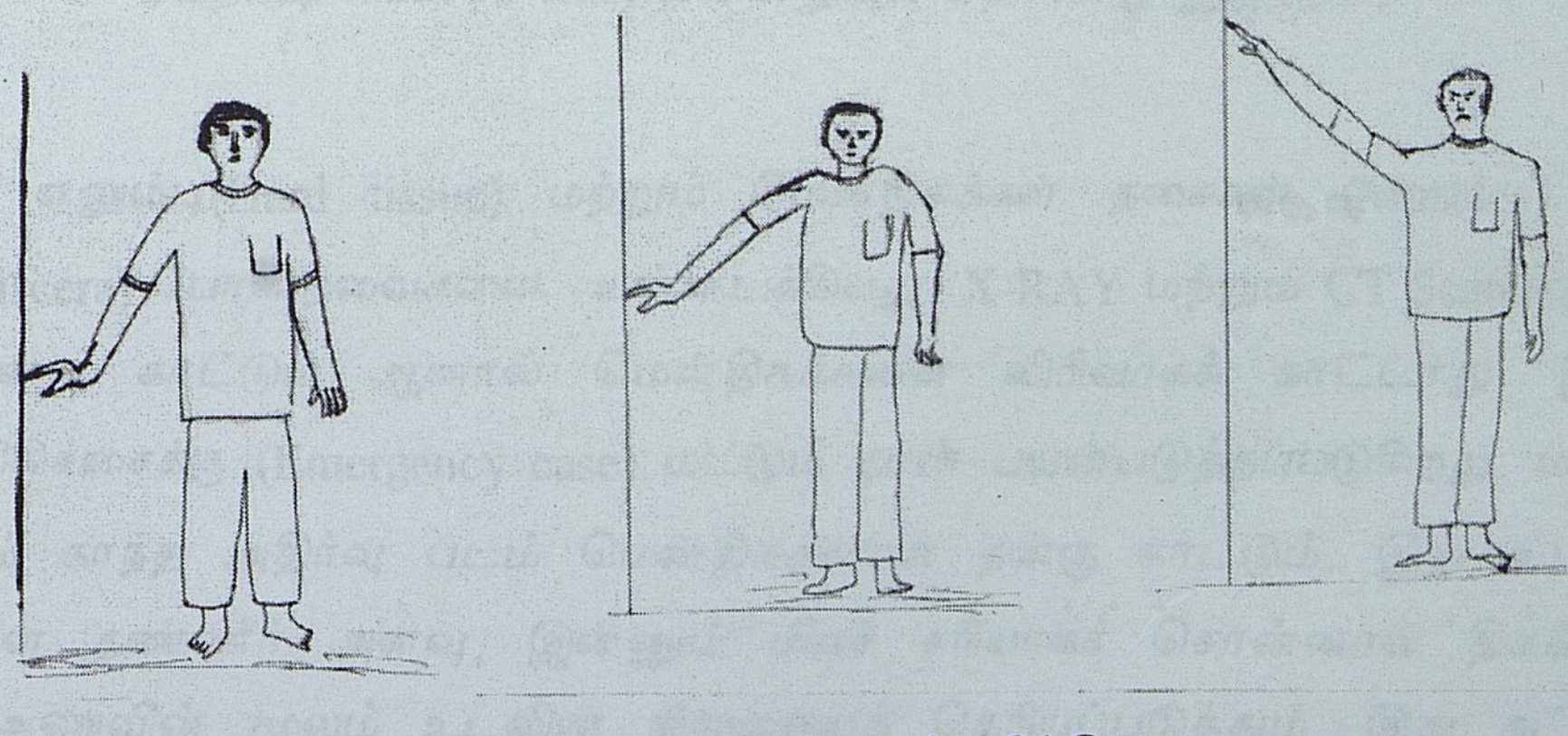

தோள்பட்டையை அசைக்கும் உடற்பயிற்சி(Walk climbing)

இந்த பயிற்சிகளுக்கு முன் தோளை wax bath போன்ற இதம் கொடுத்து, வலி நீக்கி தளர்த்தும் செயல்கள் நன்கு பலனளிக்கும்.

மணிக்கட்டு பயிற்சிகள்

முஷ்டி செய்து கொள்ள வேண்டும்.

அந்த இறுக்கிப் பிடித்த முஷ்டியை சுழற்ற வேண்டும். அப்போது முன்கையை மற்ற கையால் அசையாமல் பிடிக்க வேண்டும்.



பிடித்தம் ஏற்பட்டுள்ள முழங்கையை நீட்டி மடக்கும் பயிற்சி.

# 34. மக்களின் பொதுவான கேள்விகள்

1.X-RAY,CT, இல் தெரியாதது அப்படி என்ன MRIயில் தெரிந்துவிடப் போகிறது?

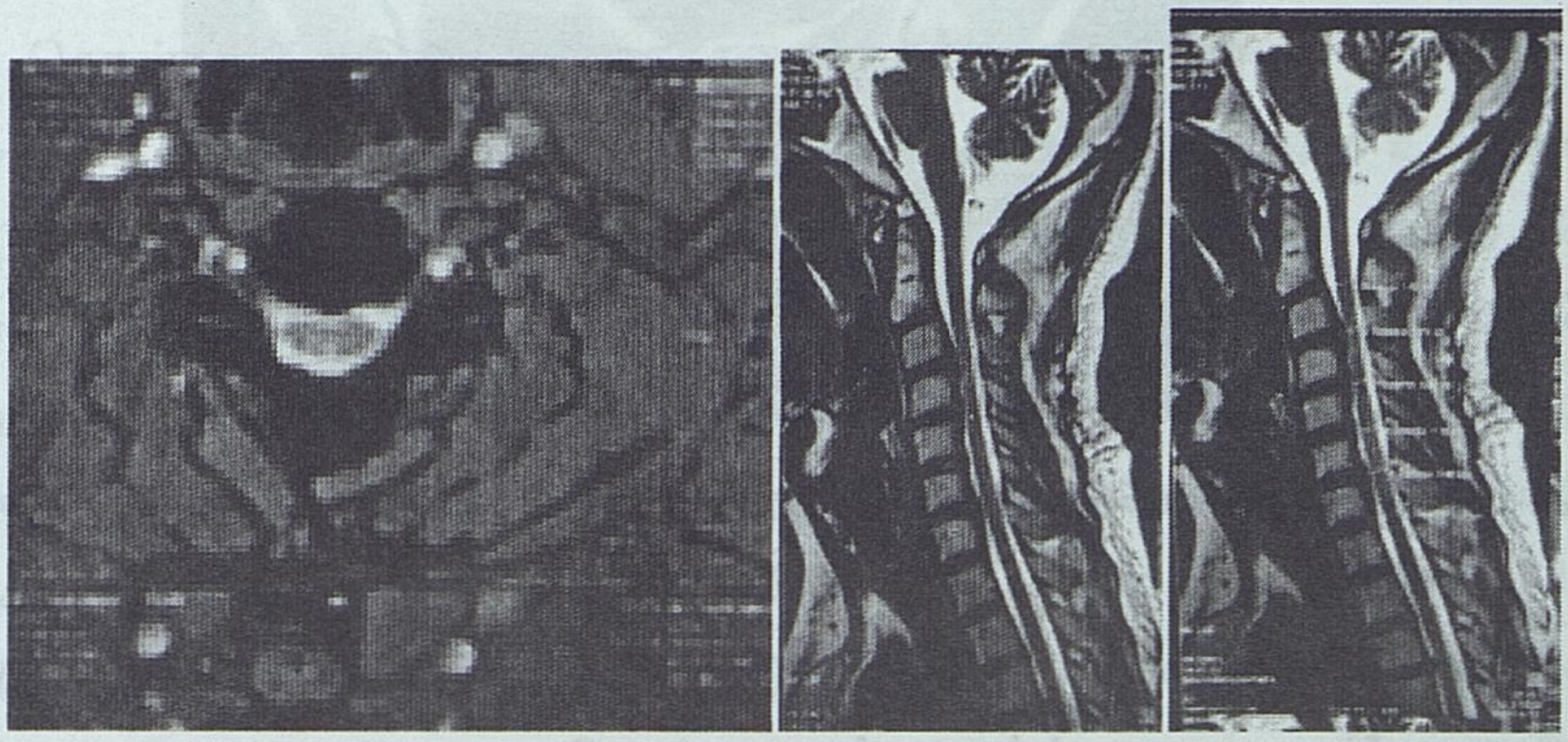

- கழுத்து தண்டு வட ஜவ்வு பிதுங்குவதன் பக்கவாட்டு படம்.

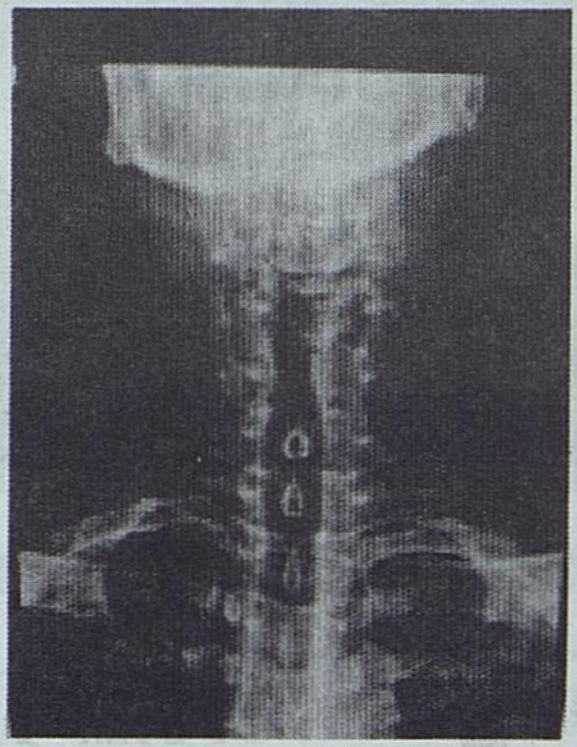

- மேற்படி எக்ஸ்ரே படத்தில் எதுவும் தெரியாது இருத்தல்.

மனித உடல், எலும்பு(Hard tissue) மற்றும் மென்திசுக்கள் தசைகள் (Muscles) உள்-உறுப்புகள் (Viscera) போன்றவைகளை உள்ளடக்கியது. X-RAY மற்றும் CT Scan-எலும்பு பகுதிகளை நன்கு காட்டும் ஆனால் மென்திசுக்களை விரிவாகக் காட்டாது. இவை அவசரமான சிகிச்சைக்கு (Emergency case) மட்டும் தான் பயன்படுத்தப்படுகிறது. மாறாக M.R.I என்னும் காந்த அதிர்வு படம் மென்திசுக்களை நன்கு காட்டும். இது உடலின் திசுகளில் உள்ள தண்ணீர் அளவு, இன்னும் மிகச் சரியாகச் சொன்னால் திசுக்களில் ஹைட்ரஜன் அணுவின் மூலம் உடலின் நிலையைத் தெரியப்படுத்தும். இது கட்டிகள் மற்றும் சீழ்ப்பிடித்தலின் ஆரம்ப நிலை போன்றவற்றை மிக சீக்கிரமாக கண்டுபிடித்து விடும்.

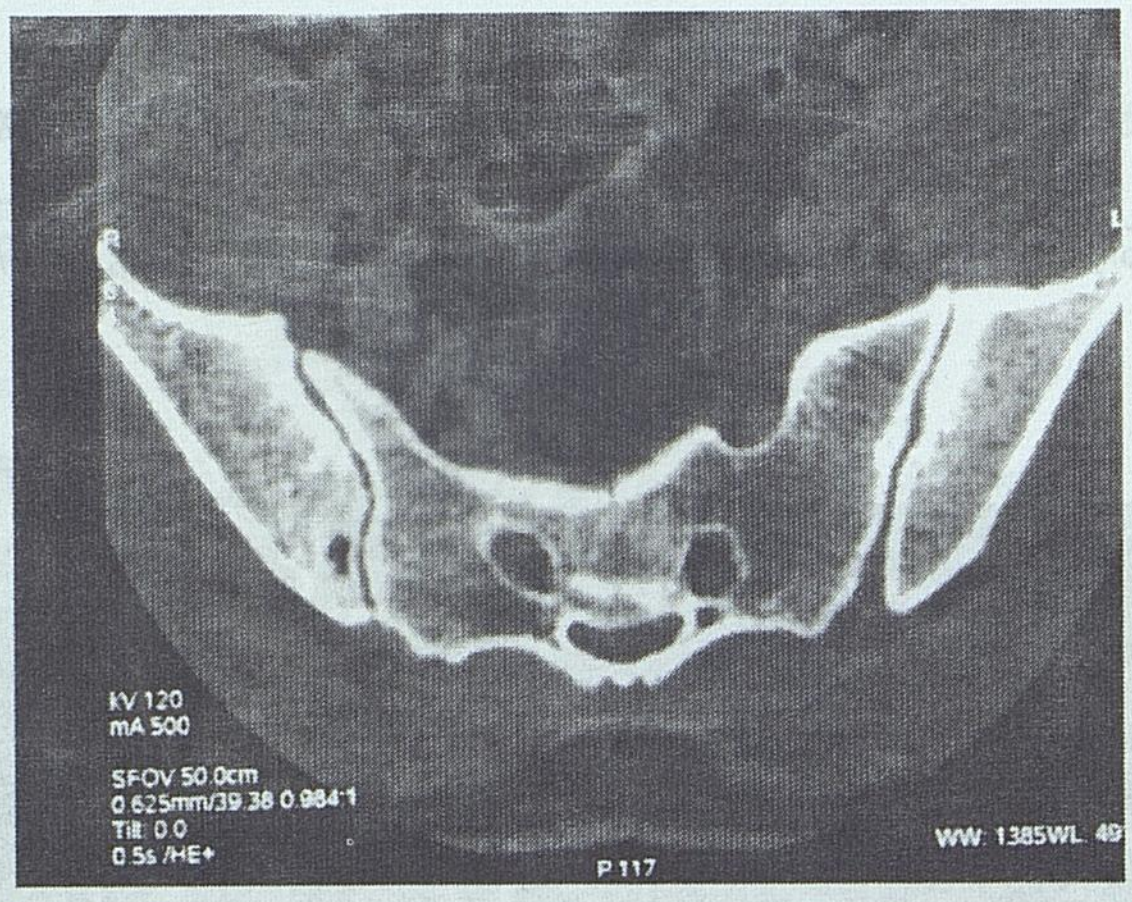


நலமாக இருக்கும் நிலையில் உள்ள சேக்ரல் எலும்பு- காண்பிக்கும்(பக்கவாட்டு) சி.டி. ஸ்கேன்

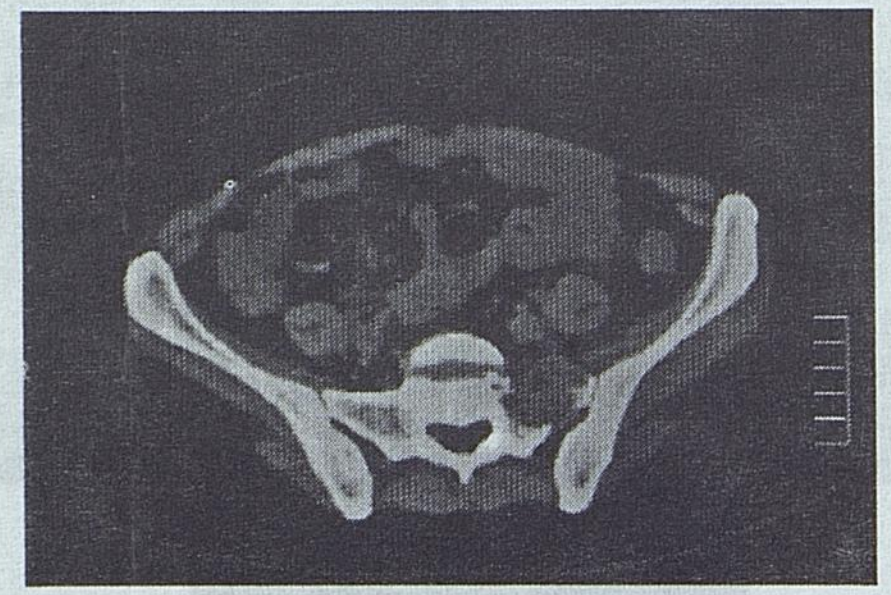

கேன்சர் கட்டி பரவியுள்ள சேக்ரல் (வால்) எலும்பு.-காண்பிக்கும் சி.டி. ஸ்கேன்

இவையும் தவிர MRI -இல் கதிர்வீச்சு இல்லை. CT Scanமற்றும் X Ray கதிர்வீச்சு உண்டு.

**2.எலும்பு நோயாளர்களுக்கு இரத்த சர்க்கரையை காண்பது எப்படி ?இதை ஒரு சர்க்கரை மருத்துவர்தான் கூற வேண்டுமா? ஒரு முறை இரத்தத்தில் சர்க்கரை பரிசோதனைஎடுத்தால் போதாதா?**

சரியாகச் சொன்னால் இதை ஒரு சர்க்கரை மருத்துவர்தான் கூற வேண்டும். ஒருமுறை GTT சர்க்கரை பரிசோதனை எடுப்பது சரியான முடிவா என்றால் -ஒரு உதாரணத்தை சொல்ல விழைகிறேன். உங்கள் தெருவில் சங்கிலி பறிப்பு ஏற்படுகின்றது என்று போலீசில் புகார் அளித்தால் சங்கிலி பறிப்பு ஏற்படாமல் அவர்கள் என்ன செய்ய வேண்டும்? ஒரு பெண்ணிற்கு நிறைய நகை அணித்து இதே தெருவில் நடக்கவிட்டு பின் தொடர வேண்டும். அதைத் பார்த்து திருடர்கள் வருவார்கள்.அதைப்போல்தான் வெறும் வயிற்றுடன் வரும் நபர்களுக்கு இரத்தம் எடுத்துவிட்டு சர்க்கரை கொடுத்து மீண்டும் 30 நிமிடம் - 1 மணி1.30மணி, 2மணி கழித்து இரத்தத்தில் சர்க்கரை பரிசோதனை எடுக்க வேண்டும்.இதனால் சர்க்கரை நோய் வரும் வாய்ப்பு உள்ள நோயாளியை அது பின் விளைவுகளை செய்யும் முன்னர் கண்டறியலாம்.

**3.வயிறு மருத்துவர் தவிர மற்ற மருத்துவர் வயிற்றுப் பகுதி ultrasound Scan பரிசோதனை எழுதலாமா?**

ஒரு நோயாளியின் point of contact மருத்துவரை அணுகும் இடம் - வேறு வேறு காரணங்களுக்காக இருக்கலாம். ஆனால் அந்த O.P. அணுகலை சரியாக பயன்படுத்தவேண்டும். இது நோயாளிக்கு மிக அவசியம். ஒரு உதாரணத்துக்கு (carwheel aligment) தளர்ந்துள்ள காரின் சக்கரங்களின் இணைப்புகளை கண்டறியும்போது இஞ்சின் - oil அளவு பார்ப்பது மற்றும் அதன்(electric) மின் - இணைப்புகளை பார்ப்பது அவசியமா அல்லது வேண்டாமா என்று நீங்களே முடிவு செய்து கொள்ளுங்கள்.

உதாரணத்துக்கு மூட்டு கோணலாக வரும் நோயாளர்கள் பலர் மூட்டுக்கு X-ray மற்றும் மூட்டு அழற்சி பரிசோதனைகளை ஏற்றுக் கொள்கின்றனர். ஆனால் சிலர் பரிசோதனை ஏன் செய்ய வேண்டும் என்று எதிர் கேள்வி கேட்டு அந்த முறை மருத்துவரை அணுகும்போது தங்களது நேரத்தை (appointment) விரயமாக்குகின்றனர், உ.ம். ஒரு நபர் டில்லியில் இருந்து வந்தார்; அவருக்கு முதுகு வலி மற்றும் கால் வலி இருந்தது. அவருக்கு பல வருடங்களாக இரத்த அழுத்தம் இருந்தது. அவர் ஒருமுறை கூட USG (வயிற்றுப் பகுதி – Scan) எடுத்தது கிடையாது. மேலும் அவர் நீண்ட காலமாக டைக்ளோபினாக் வலி மாத்திரையை வழக்கமாக எடுத்துக் கொண்டு வந்தார். அவருக்கு வயிற்றுப் பகுதி – Scan) பரிசோதனை செய்ததில் அவருடைய கிட்னிகள் சுருங்கி இருந்தன. இதைக் கண்டு

பிடித்துச் சொன்னால் அதற்காக அவர் ஆச்சரியப்படுவதற்கு மாறாக வயிற்றுப் பகுதி – Scan) எடுத்ததால்தான் இது தெரிந்தது என்று வருத்தப்பட்டார். இது போதாது என்று மறுநாள் அவரது மகன் வந்து தனது தந்தைக்கு ஏன் இந்த வயிற்றுப் பகுதி – Scan) பரிசோதனை செய்ய வேண்டும் என்று கேட்டார்.

ஒரு இடத்தில் வலி ஏற்பட்டால் உணரப்பட்டால் அந்த வலி அங்கேதான் ஏற்படவேண்டும் என்று அவசியம் இல்லை. வேறு இடங்களில் ( உ.ம்) வயிற்றில் ஏற்படும்அழற்சி பித்தப்பை அழற்சி, உதரவிதான அழற்சி , மண்ணீரல் மற்றும் கல்லீரல் அழற்சி போன்றவற்றால் வயிறு வலிப்பதற்கு பதிலாக அதே நரம்பு ஓட்டம் ( dermatome ) உள்ள இடத்தில் உம் அவரது வலது அல்லது இடது தோள் அல்லது/ மற்றும் கை வலிக்க வாய்ப்பு உள்ளது. இதை referred வேறு இடத்தில் தோன்றிய வலி உ.ம். இருதய வலி வயிற்றில் மற்றும் தோளில் உணரப்படும்

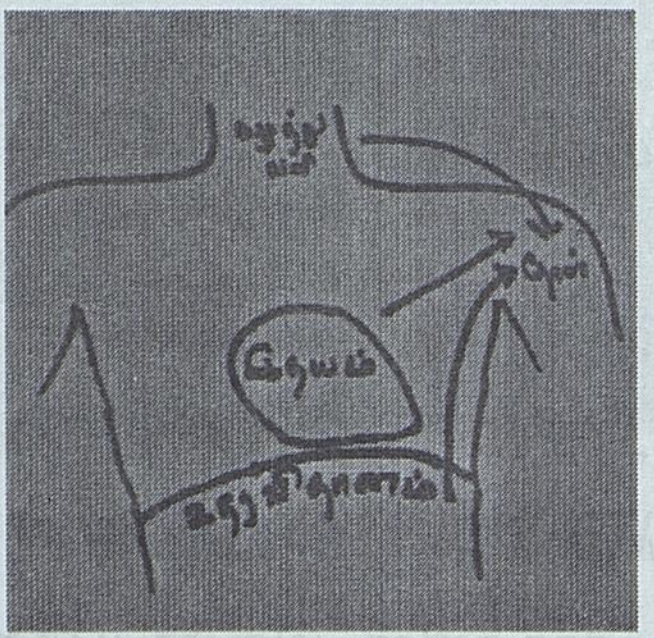


தோள்பட்டை வலியின் காரணமாக- இருதயம் கழுத்து மற்றும் உதரவிதானம் இருக்கலாம்

உதாரணத்திற்கு இதய வலி தோளில் உணரப்படுவது ஏன் என்றால் C7- T4 நரம்புகள்தான் கழுத்திலிருந்து தோள்பட்டைக்கும் இருதயத்துக்கும் நரம்புகளை அனுப்பும். இரத்த ஓட்டம் குறையும்போது இருதய வலி இந்த நரம்புகளின் வழியே மூளைக்கு செல்லும்போது மூளை அது இருதய வலியாக உணராமல் தோள் வலியாக உணருகிறது. இதை Referred pain என்கிறோம். எனவே தான் தோள் வலியுடன் வரும் நோயாளிக்கு இருதய சுருள்படம் எடுக்கிறோம். தோள் வலி சில சமயங்களில் கழுத்து வலி எலும்புகள் தேய்ந்து அதனால் நரம்புகள் அழுத்தப்படுவதால் இருக்கலாம். .

வலி ஏற்படும் தோளின் நரம்பு கழுத்தில் இருந்து புறப்படுவதால் அந்த வலி தோள் வலியாக உணரப்படுகிறது. இது radiating-pain என்கிறோம். இதற்கு கழுத்தில் ஊடுகதிர் படங்கள் எடுத்துப் பார்ப்பது அவசியமாகின்றது. மற்ற இடங்களில் ஏற்படும் வலிக்கு

இவ்வாறு அறிவியல் முறையில்பரிசோதனை எடுத்துப் பார்ப்பது அவசியமா அல்லது வேண்டாமா என்று நீங்களே முடிவு செய்து கொள்ளுங்கள்.

4. ஏன் பெண்களுக்கு மாத விடாயின்போது முதுகு வலிக்கின்றது?

பெண்களுக்கு மூன்று வகை கழிவு உறுப்புகள் உள்ளது

1. சிறுநீர்தாரை 2. பிறப்பு உறுப்பு 3. ஆசனவாய்:இவை முறையே சிறுநீர்ப் பை, கர்ப்பப்பை, மலக்குடல் ஆகியவற்றுடன் தொடர்பு-கொண்டவை.

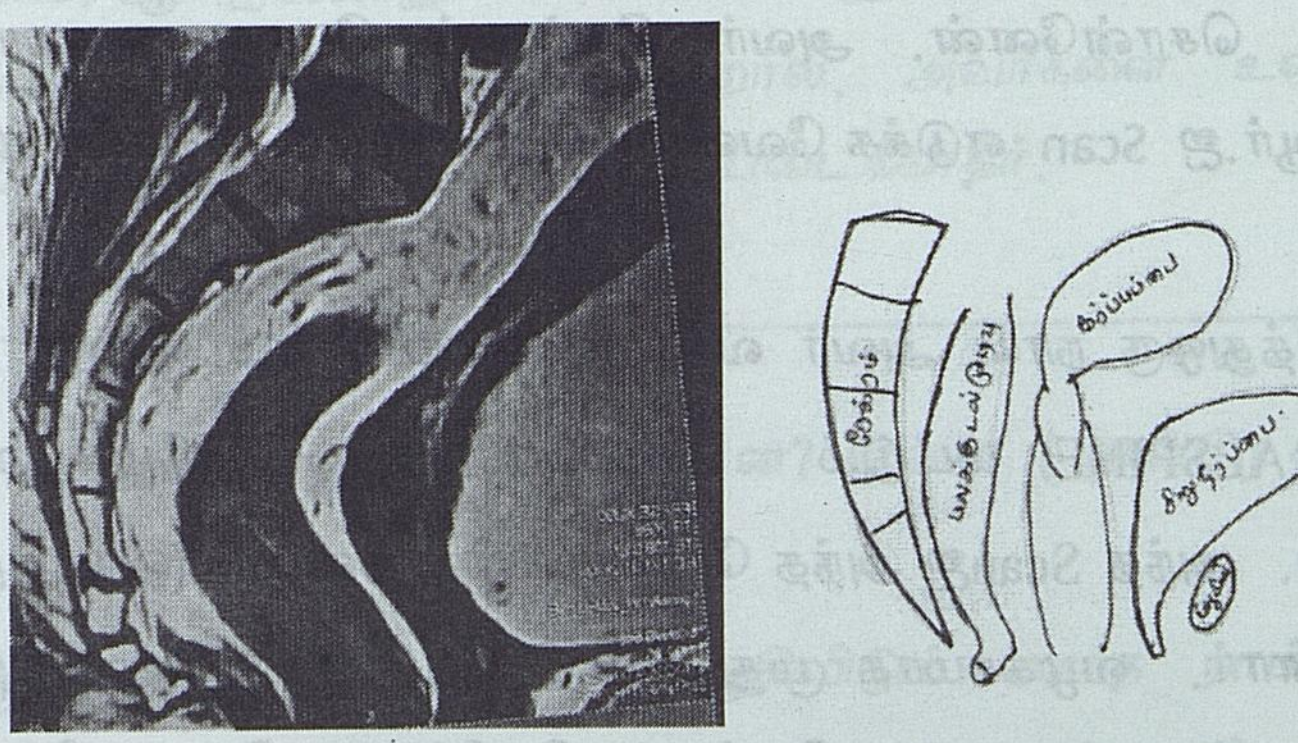


முதுகெலும்புக்கும் கருப்பைக்கும் உள்ள தொடர்பு

கர்ப்பப்பையையும் சேகிறல் பகுதி முதுகெலும்பையும் யுட்றோசேகிறல்-சவ்வு என்ற சவ்வு இணைக்கும்.பெண்ணின் மாதவிடாய் ஆரம்பிக்கும்போது அந்த பெண்ணின் கர்ப்பப்பை இரத்தம் கோர்த்து கனத்து விடும். அந்தக் கனம் காரணமாக முன்புறம் கர்ப்பப்பை சாயும்போது அது யுட்றோசேகிறல்-சவ்வு மூலம் முதுகெலும்பு இழுக்கப்பட்டு அது -முதுகு வலியாக உணரப்படுகின்றது. இது போல தான் மேலும் ஹார்மோன்களால் ஆன எரிச்சல் போன்றவைகளால் குறைந்த வலியைக் கூட பெண்கள் அதிகமாக உணரும் தன்மை உள்ளது. எனவே ‘ஒரு

பெண் சில சமயங்களில் எரிந்து விழுகிறார், சில சமயங்களில் நன்கு பேசுகிறார்’என்று மாதவிடாய் ஆரம்பிக்கும்போது கூறுவது இதனால்தான். இது இயல்பு ஹார்மோன்கள் அதிகரிப்பதால் ஏற்படுவது.சில சமயங்களில் கர்ப்பப்பை கட்டிகளால் இப்படி முதுகு வலி ஏற்பட வாய்ப்புள்ளது.

**5. Cancer புற்று பரவுதல் எப்படி? எங்கள் குடும்பத்தில் ஒருவருக்கு Cancer உள்ளதால் அவர் இறந்துவிட்டார். அவர்களைப் போல எங்களுக்குப் Cancer வருமா? உம் அவர்களுக்கு முதுகுத் தண்டில் வலி என்றும் பார்க்கும் போது Cancer புற்று பரவியுள்ளது எனவே பரிசோதித்து மருத்துவர் கூறினார். புற்று பரவுவது எவ்வாறு? இது பற்றி கூற முடியுமா.**

Cancer (புற்று) என்பது மரபு வழியாக வரும் என்று ஆய்வுகள் கூறினாலும் அது Cancer உள்ள குடும்பத்தில் எல்லாருக்கும் உறுதியாக வரும் என்று கூற முடியாது. குடும்பத்தில் Cancer இல்லாத நிலையிலும் Cancer வழக்கமாக தானாக வரும். முதுகு வலியை ஆராய்வதில் சிக்கல் உள்ளது .ஒரு உதாரணம் சொல்கிறேன். ஒரு 40 வயது மதிக்கத்தாக ஒருவர் முதுகு வலியுடன் வழக்கமாக வந்தார். அவருக்கு **முள்ளெலும்பின் நடுப்பகுதியில்** வலி இருந்தது. அவருக்கு நான் ஊடுகதிர்ப்படங்கள் எடுத்துப் பார்த்ததில் வயதிற்குரிய மாற்றங்கள் தவிர எதுவும் தெரியவில்லை. அவருக்கு எடுக்கப்பட்ட இரத்த பரிசோதனைகளும் சரியாக(Normal) இருந்ததால். எனவே வலி மருந்துகள் கொடுத்து ஒரு வாரம் கழித்து வரச் சொன்னேன். அவர் செல்லும் போது ஒருவாரத்துக்கு வலி சரியாகவிட்டால் எம்.ஆர்.ஐ Scan எடுக்க வேண்டும் என்றும் கூறினேன். அவர் அதன்பின் வரவில்லை.

பின் 6 மாதங்கள்கழித்துஒரு நாள் அவர் வந்தார்; கையில் எம்.ஆர்.ஐ Scan இருத்தது. அதில் LUMBO.SACRALSPINE மட்டும் உட்படுத்தப்பட்டு;கீழ் முதுகு அளவில் எடுக்கப்பட்டு இருந்தது. அந்த Scanஐ அந்த நோயாளியின் நண்பர் (ஒரு அறுவை சிகிச்சை மருத்துவர்) எழுதியுள்ளார். வழக்கமாக முதுகு வலி L.S. இடத்தில் ( கீழ் முதுகு வலி) தான் ஏற்படும் என்பதால் அப்படி எழுதிருப்பது தெரிந்தது. நோயாளிக்கு வலி இருந்த இடத்தில் ஸ்கேன் எடுக்கப்படவில்லை. எனவே நான் அவர்களிடம் மறுபடியும் **முள்ளெலும்பின் நடுப்பகுதியில்** எம். ஆர்.ஐ Scan செய்ய வேண்டும் என்று கூறியதற்கு எதற்காக மறுபடியும் Scan கேட்கிறார் என்று கூறினர். அவர்களிடம் மறுபடியும் தேவைப்படும் இடம் சற்று மேலே (DORSOLUMBAR- **முள்ளெலும்பின் நடுப்பகுதியில்** ) எடுத்து வந்தால் நன்று என்று கூறி அனுப்பிவிட்டேன். மறுநாள் நான் வருகின்றபோது அந்த நபரின் குடும்பமே வந்து இருந்தது. எம்.ஆர்.ஐ இல் தண்டுவட எலும்பு முழுவதும் Cancer பரவிஇருந்தது தெரியவந்தது; அதனால் பதறி வந்துள்ளனர்.

இவர்கள் என்னைப் பார்த்த மறுவாரமே வந்திருந்தால் அது தெரிய வந்திருக்கும். எனக்கு என்ன கவலை என்றால் அவருக்கு குணப்படுத்தக்கூடிய Cancer ஆக இருக்க வேண்டும் என்பதே.உடனே வயிற்றை Scan செய்ய சொன்னேன்; சிறுநீரக கட்டிகள் ( Hypernephroma) என்பது உடனே இறப்பைத்தரும். அவருக்கு வயிற்று Scan நன்றாக இருந்தது. எனக்கு நிம்மதி. மற்ற இரத்த பரிசோதனைகளும் நன்றாக இருந்தன. எனவே அவரை புற்றுநோய் ஆராய்ச்சி மையத்துக்கு அனுப்பினேன். அங்கேயும் அவரை Scan செய்து பின் மூன்று நாட்கள் கழித்துதான் வலது நுரையிரலில் மேற்பகுதியில் (apex of right

lung) ஒரு சிறு கட்டி உள்ளதை கண்டுபிடித்தனர். பின் அப்போதுதான் வந்த ஒரு புது மருந்தை கொடுத்து அவரை குணப்படுத்தி விட்டனர். தற்போது அவர் நலமுடன் உள்ளார். இந்த நிகழ்வின் கருத்து என்ன என்றால் வலியை அலட்சியப்படுத்த கூடாது. உறவினர் என்றாலோ நண்பர் என்றாலோ கவனம் குறைவது மனித இயல்பு; நமது நண்பர் தானே என்ற சிறு அலட்சியமும் இருக்கும்.

வலி ஒரு வாரம் அல்லது பத்துநாட்களில் சரியாகவில்லை. என்றால் உடனே அலட்சியம் செய்யாமல் எம். ஆர்.ஐScan இல் வலி உள்ள இடத்தையும் உட்படுத்தி எடுக்க வேண்டும் . ஒரு மருத்துவர் குடும்ப நண்பர் என்றால், அவர்களை உள்ள குடும்ப நிகழ்வுக்கு அழைக்கலாம். உங்கள் உடல் நலத்தை ஒப்படைக்காதீர்.

---

6. மூளைச்சாவு அடைவது என்றால் என்ன? மூளை ( தண்டு) சாவு அடைவது என்றால் என்ன?

இறப்பிற்கு பின் உள்ள உடல் அழுகிவிடும் அதை நாம் எரித்தோ, புதைத்தோ விடுவோம். மாறாக அந்த உடலை(organ-donation) உறுப்பு கொடைக்காக பதிந்து கொள்ளலாம்.மூளையின் தண்டு வேலை செய்யவிட்டாலும் சில மணிநேரம் (உயிர் திரும்பி வராவிட்டாலும்) இருதயம் துடித்துக்கொண்டு இருக்கும், அந்த சமயத்தில் சிறுநீரகங்கள், ஈரல் மற்றும் நுரையீரல் வேலை செய்து கொண்டு இருக்கும். இருதயம் முதலில் (இரத்த ஓட்டம்) இருக்கும்போதே எடுத்துவிடவேண்டும். இது (உறுப்பு கொடை)எவ்வாறு அவசியம் என்று பார்ப்போம். இருதயவீக்கம் (CardioMyopathy) மற்றும் நாட்பட்ட சிறுநீரக பாதிப்பு மற்றும் ஈரல் நார்நாராகிவிடுதல் (Liver Cirrhoses) போன்றவற்றிற்கு மூளைச்சாவு அடைந்த நபரிடம் இருந்து உறுப்புகளை எடுத்து மாற்றிப்பொருத்த முடியும். கண்களில் கருவிழிகளையும்,மூட்டு மற்றும் எலும்புகளையும் எடுத்து மற்றவர்களுக்கு உபயோகிக்க முடியும்.

மூளைத்தண்டு சாவு அடைந்தபின் சில உறுப்புகளை உடலில் இருந்து எடுத்தவுடன் சில மணிநேரத்திற்குள் தேவைப்படுபவர்களுக்கு அவற்றை உபயோகிக்க வேண்டும். எனவே தான் அந்த உறுப்புகளை பொறுத்திக் கொள்ளும் நபர்(நோயாளி) தனது பொது நலனை நன்றாக கவனித்து கொள்ள வேண்டும். உ.ம். இரத்த அழுத்த மாத்திரைகள் உட்கொள்வது போன்றவை எனவே புதிய கொடையளிக்கப்பட்ட இதயம் அல்லது சிறுநீரகம் வைத்தவுடன் நன்கு இயங்க வாய்ப்பளிக்கும். இறந்த நபரின் இரத்த இனமும், உறுப்பு பொறுத்திக் கொள்பவரின் இரத்த இனமும் ஒத்து இருக்க வேண்டும்.எனவே தான் மேற்கண்ட நோய்கள்

உடையவர்களின் பட்டியல் மையமான (சென்னை போன்ற) ஒரு இடத்தில் வைக்கப்பட்டு இதைப்போன்று ஒருவர் அடிபட்டால் அவரது இரத்த இனம் கண்டறியப்பட்டு தமிழகமெங்கிருக்கும் அதே இரத்த இனம் கொண்ட மற்ற உறுப்பு பாதிக்கபட்டவர்களுக்குப் பொறுத்தப்படும். உ.ம். டயாலிசிசில் உள்ளவர்களுக்கு மூளைத்தண்டு சாவு அடைந்தவரின் சிறுநீரகமும், கார்டியோமையோபதி நோய் உள்ளவர்களுக்கு மூளைத்தண்டு சாவு அடைந்தவரின் இருதயமும் , அறுவடை' (Harvest) செய்யப்பட்டு மற்ற இடங்களுக்கு கொண்டு செல்லப்பட்டு பொறுத்தப்படும். எங்கே கொண்டு செல்லப்படும் என்று முடிவு செய்வது மையத்தில் (Transplant authority of Tamilnadu) இருப்பவர்தான். இதில் பணம் படைத்தவர்களோ, மற்றவர்களோ குளிர்காய முடியாது. தேவைப்படும் இடங்களுக்கு கொண்டு சென்று உரிய நோயாளிகளுக்கு மூளைத்தண்டு சாவு அடைந்தவரின் உறுப்புகள் பொருத்தப்படும்.

---

**7. அடிபட்டு வளைந்த மூட்டுகளுக்கும் செயற்கை மூட்டு மாற்றலாமா ? வெளிபுறத்தில் வைத்து பொருத்தப்படும் கருவி splint போடலாமா?**

மூட்டு தேய்ந்து வளைந்தநிலை Splint

சிறிது வளைந்த நிலை மேற்பரப்பு நலமா இருந்தால் படத்தில் காட்டியபடி வளைவை நேராக்கும் கருவி (splint)பொருத்தலாம். ஆனால் அடிபட்டு நடப்பதில் வலி ஏற்பட்டு

இருக்கும் மூட்டுகளை செயற்கை மூட்டு அறுவை சிகிச்சையினால் மாற்றிவிடலாம். ஆனால் இவை வெறும் மேற்பரப்பு மாற்றங்களாக இல்லாமல், எலும்பு மஜ்ஜைக்குள் செல்லும் சிறு தண்டுகளுடன் உடைய செயற்கை மூட்டுகளாக இருக்கும். இவற்றால் அந்த நோயாளி வலி இன்றி நடக்க முடியும்.

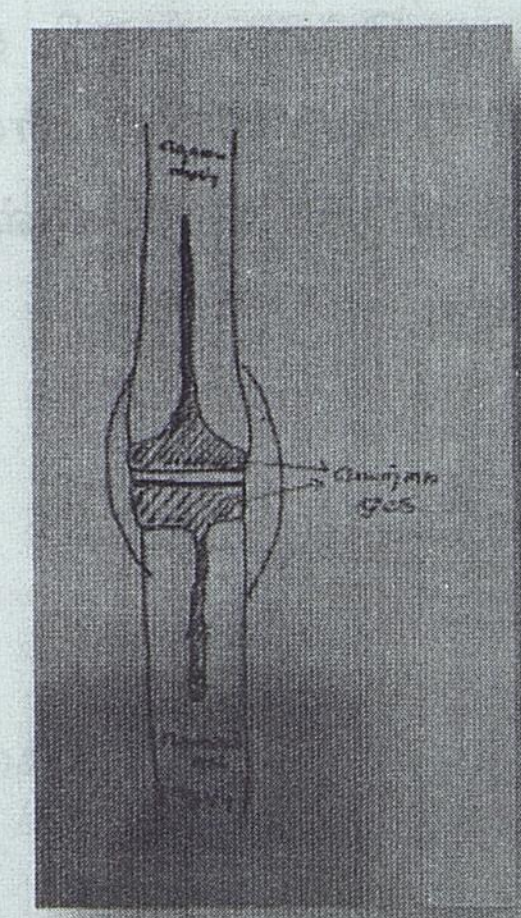

எலும்பு மஜ்ஜைக்குள் செல்லும் சிறு தண்டுகளுடன் உடைய செயற்கை மூட்டு

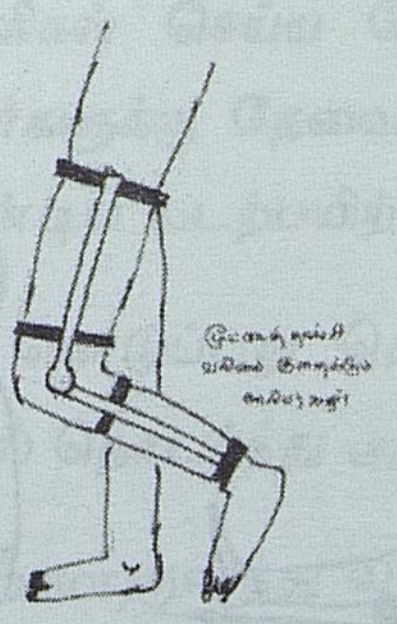

வெளிபுறத்தில் வைத்து பொருத்தப்பட்டுள்ள கருவி (Splint)

8. மூட்டிற்குள் செலுத்தப்படும் வலி நீக்கிகள் சரியான சிகிச்சை முறையா?

மூட்டின் தேய்மானத்துக்கும், அழற்சிக்கும் சில சமயங்களில் மூட்டிற்குள் வலி நீக்கிகள் ஸ்டிராய்டு போன்றவையை செலுத்துவது வழக்கம். வாய் வழியே உட்கொள்ளும் வலிநீக்கிகள் மற்றும் மூட்டின் உடற்பயிற்சிகள் செய்வதுமட்டும் பயனளிக்காத போதும் வலி தொடர்ந்து இருக்கும்போதும்தான் நேரடியாக மூட்டுக்குள் வலிநீக்கி/ஸ்டீராய்டுகள் செலுத்துவது வழக்கம். ஆனால், இந்த முறையில் வலி தற்காலிகமாக சிறிது குறையுமே தவிர, நோய்முழுவதுமாக குணமாவதில்லை. வலி குறைந்து விட்டது என்று அதிகம் நடப்பதால் மேலும் மேலும் மூட்டு தேயும் வாய்ப்புள்ளது. சிலருக்கு வலி தற்காலிகமாகக் கூட சரியாகி விட்டாலும் உடற்பயிற்சி மேற்கொள்வதால் தசைகள் உறுதியாகி வலி நிரந்தரமாக குறைய வாய்ப்பு உள்ளது.

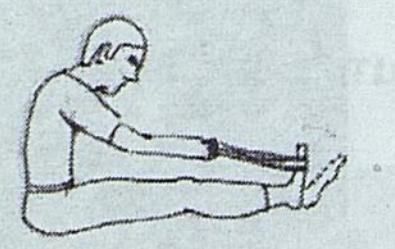

கெண்டைகால் தசையை உறுதிசெய்யும் பயிற்சி

தொடையின் முன்புற தசைநார்களை (Quadriceps) உறுதிப்படுத்தும் பயிற்சியை படத்தில் பார்ப்பது போல் செய்ய வேண்டும்.

படத்தில் பார்ப்பது தொடை தசையை உறுதியளிக்கும் ஒரு உடற்பயிற்சி (இந்த முறையை இதயநோயாளிகள் செய்யக் கூடாது).

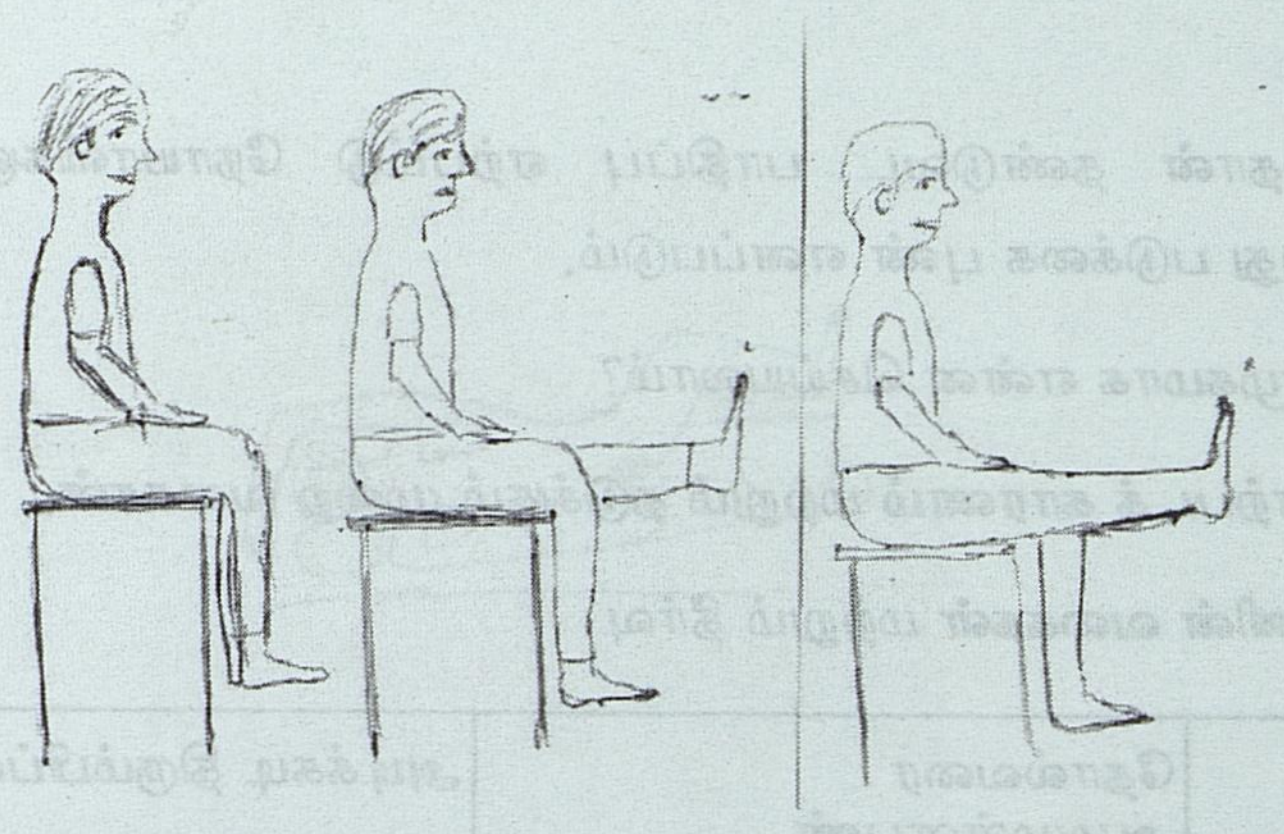

இந்த முறையில் தொடை தசையை உறுதியாக்கும் உடற்பயிற்சியை நோயாளிகளும் செய்யலாம்.

மூட்டு தேய்மானம், மூட்டு அழற்சி உள்ள நோயாளிகள்,கால் மாவுக்கட்டில் சிகிச்சைபெற்று மூட்டுக்களில் பிடித்தம் ஏற்பட்ட நோயாளிகள், மூட்டு அறுவை சிகிச்சை செய்த நோயாளிகள்,படுக்கையில் இருக்கும் நோயாளிகள் படத்தில் காட்டியபடி முழங்கால் மூட்டை நீட்டி மடக்கி தொடை முன் தசை நார்களை உறுதிப்படுத்தும் பயிற்சியை செய்ய வேண்டும்.

**9. படுக்கையில் இருக்கும் நோயாளிகள் செய்ய வேண்டிய இரத்தத்தை மென்மாற்றம் செய்யும் எனாக்சபாரின் இந்தியர்களுக்கு தேவையா? மேலும், படுக்கையில் கிடக்கும் நோயாளிகள் தினம் செய்ய வேண்டிய உடற்பயிற்சிகள் யாவை?**

வலி என்பது பாதுகாப்பு(Protective) கொடுப்பது. தொடர்ந்து ஒரே இடத்தில் ஒரே மாதிரி உட்காருவதோ, படுப்பதோ புட்டத்தில் தொடர்ந்து அழுத்தத்தைக் கொடுக்கும்.

அந்த இடத்தில் வலி காரணிகள் (P- factor)குவிந்து வலி உண்டாக்கும். இந்த காரணிகளால் ஏற்படும் வலி தண்டுவடம் வழியாக மூளைக்குச் சென்று மூளையை அடையும்போது மனிதன் வலியை உணர்ந்து புரண்டு படுக்கின்றான். இது நலமாக இருக்கும் மனிதன் உடலில் ஏற்படுவது.

இந்த வலி உணர்வு இல்லாமல் தொடர்ந்து படுத்திருப்பதனால், தோல் அழுத்தம் ஏற்பட்டு அந்த குறிப்பிட்ட இடத்தில் இரத்த ஓட்டம் பாதிக்கப்பட்டு தோல் வழுவுண்டு புண் ஏற்படும்.

இந்த முறையில்தான் தண்டுவட பாதிப்பு ஏற்பட்டு நோயாளிகளுக்கு முதுகில் புண் உண்டாகிறது. இது படுக்கை புண் எனப்படும்.

இதைத் தடுக்கும்முகமாக என்ன செய்யலாம்?

**படுக்கைப் புண்ஏற்படக் காரணம் மற்றும் தடுக்கும் முறை வகைகள்.**

**படுக்கைப் புண்ணின் வகைகள்** மற்றும் தீர்வு

| | | |
|---|---|---|
| முதல்நிலை | தோல்வரை ஆழமுள்ளபுண் | அடிக்கடி திரும்பிப்படுத்தல் |
| இரண்டாம் நிலை | தசை வரை ஆழமுள்ளபுண் | ஒட்டு தோல் போட்டு மூடுதல் (Skin ) |
| மூன்றாம் நிலை | எலும்பு வரை ஆழமுள்ளபுண் | தசை மற்றும் தோலை அறுவை மூலம் பிரட்டி போட்டு காயத்தை மூடுதல் |

படுக்கைப்புண் உள்ள நோயாளிகள்

நோயாளி அடிக்கடி திரும்பி படுக்க வேண்டும். முதுகு தண்டுவடம் அடிபட்டவர்களுக்கு முதுகில் குறுக்கே ஒரு நீண்ட தலையணையை வைத்து, தலையணையுடன் நோயாளிகளை திருப்பிவிடுவதால் புண் தடுக்கப்படும் . இது Madras method of log rollingஎன அழைக்கப்படும்.தண்ணீர் படுக்கையினாலும் படுக்கை புண் ஏற்படுதல் குறையும். மேலும் ஆல்பா காற்று படுக்கையில் மோட்டாரினால் படுக்கையினுள் காற்று பகுதி பகுதியாக பயணித்து வருவதால் ஒரு நேரத்தில் உடலின் ஒரு இடத்தில் ஏற்படும் அழுத்தம், அடுத்த நேரத்தில் மாறி விடும்; இதனால் படுக்கைப்புண் ஏற்படாது.

ஒரே இடத்தில் ஒரு நிலையில் படுத்தால் ஒரே நாளில் படுக்கைப்புண் ஏற்பட்டு விடும். அப்படிபுண் ஏற்பட்டால் ஆறுவதற்கு தீவிர வைத்தியம் செய்தால் கூட ஒருமாதம் வரை ஆகிவிடும்.எனவே, இந்த படுக்கைப்புண் வராமல் தடுப்பதுதான் நலம். புட்டம் தவிர

கணுக்கால்களில் வெளிப்புறம் தோள் சப்பை போன்ற இடங்களிலும் படுக்கை புண் ஏற்பட வாய்ப்புள்ளது.

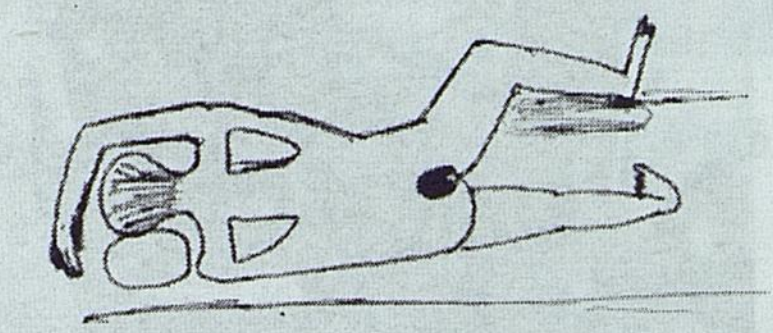

படுக்கைப்புண் உள்ள நோயாளியை படுக்க வைக்கும் முறை

ஆறியபடுக்கை புண்

சர்க்கரை நோய் உள்ளவர்களுக்கும் புரத குறைபாடு உள்ளவர்களுக்கும் தோல் வலு குறைந்து இருப்பதால் படுக்கை புண் ஏற்படும் வாய்ப்பு அதிகம்.

கால் அடிபட்டு இடுப்பு அடிபட்டு மற்றும் தண்டுவடம் அடிபட்டு இருப்பதால் படுக்கையில் படுத்திருக்க வேண்டிய நோயாளிகளுக்கு ஏற்படும் மற்ற விளைவுகளில் சில குறிப்பிடத்தக்கவை. உ.ம். 1. கெண்டைக்காலில் இரத்தம் உறைந்து கட்டுவது (உள் சிரை - இரத்தம் கட்டுதல் DVT), 2.படுக்கைப்புண், 3. சிறுநீரில் தொற்று,4. நுரையீரலில் சளி கோர்த்தல் போன்றவை.

**படுக்கையில் இருக்கும் நோயாளிகள் செய்யவேண்டியவை:**

அதிகமாக திரவ உணவுகளை எடுத்துக்கொள்ள வேண்டும். (தண்ணீர், கஞ்சி போன்றவை), படுக்கையில் அடிக்கடி திரும்பி படுக்க வேண்டும். சிறுநீர்தொற்று

ஏற்படாமல் இருக்க, சிறுநீர் நன்றாக(முழுமையும்) வெளியேற கத்திட்டர் குழாய் செலுத்தி வடித்தல் , நுரையீரல் சளியை தவிர்க்க, அடிக்கடி திரும்பிப்படுத்தல், ஆழமாக மூச்சு விடுவது, இருமுதல் நலம்.

அடிபட்ட நோயாளிகள் தானாக படுக்கையினைவிட்டு உடனே எழும்பும் முறை.

மேலும் கால் மாட்டிலிருந்து கட்டப்பட்ட துணியால் ஆன கயிறு மூலம் நோயாளி எழுந்து உட்காருவது ஒரு சிகிச்சை முறை, இந்த துணி குரங்குகள் தொங்கும் கயிறு போல இருப்பதால் - Monkey Rope எனப்படும்.

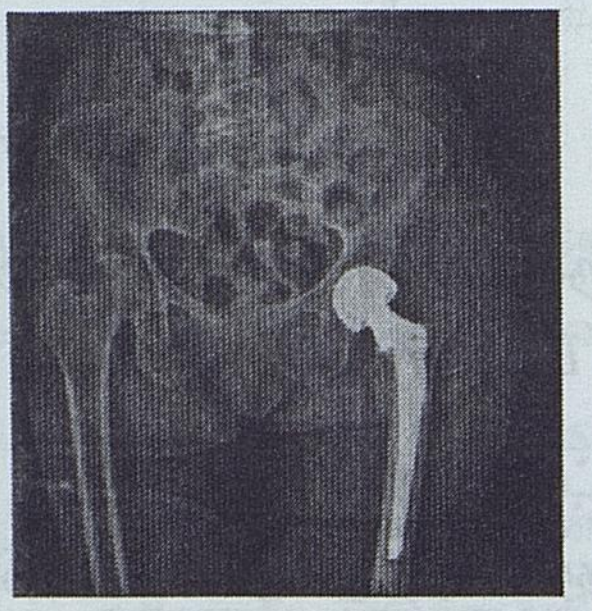

முறிவுற்ற எலும்புகளை உடனடியாக மாற்றும் முறை

முறிந்த இடங்களில் உடனடி மூட்டுமாற்றம்-(Immediate joint replacement)மற்றும் எலும்பு முறிவை உடனடியாக உறுதியாக்க சிகிச்சை (immediate fracture management),உடனடி முள்ளெலும்பு முறிவுசிகிச்சை செய்வது போன்றவை பயனளிக்கும். It is better to take the risk and get operated.

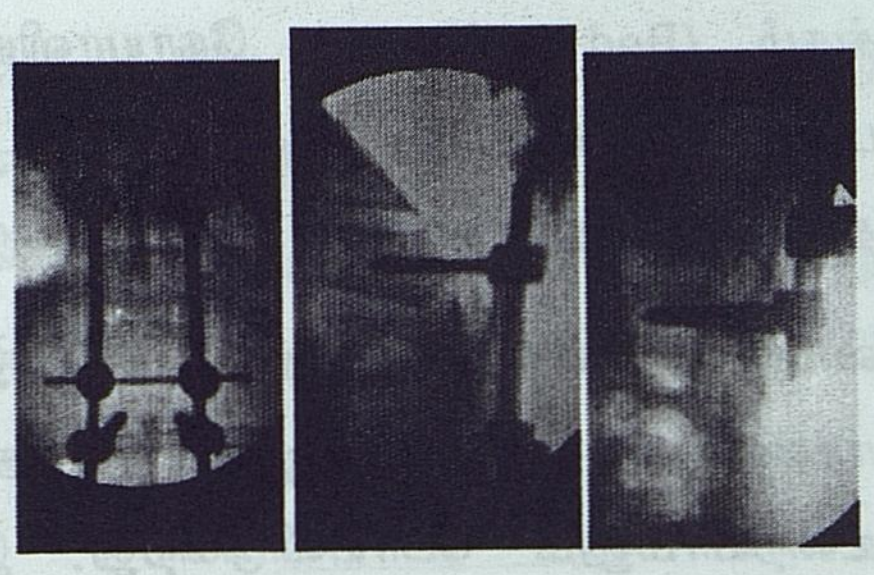

முறிவுற்ற முள்ளெலும்புகளை உடனடியாக உறுதியாக்கும் முறை

**10.மேற்படி நோயாளிகளுக்கு இரத்த உறைதல் ஏற்படுவதால்தான் இரத்த மென்மையாக்குதல் இந்தியர்களுக்கு தேவையா?**

இந்தியாவில் எல்லா மக்களின் சிகிச்சை பதிவுகளும் கணினி மயமாக்கப்படவில்லை. அனைத்து இந்திய மக்களின் இயற்கை இறப்புகளின் காரணம் அறிய முயற்சியும் செய்வதில்லை. ஏன் என்றால் பெரும்பாலானவை சட்டம் சாராத இறப்புகள். வெளிநாடுகளில் Heparin, எனாக்ஸாபிரின்போன்ற மருந்துகள் இரத்தத்தை மென்மையாக்க அதிகம் பயன்படுத்தப்படுகின்றன. இவை இரத்தத்தின் உறையும் தன்மையை குறைத்து நீர்த்தது போல் ஆக்கி, அதன் பாயும் தன்மையை அதிகரித்து விடுகின்றன.

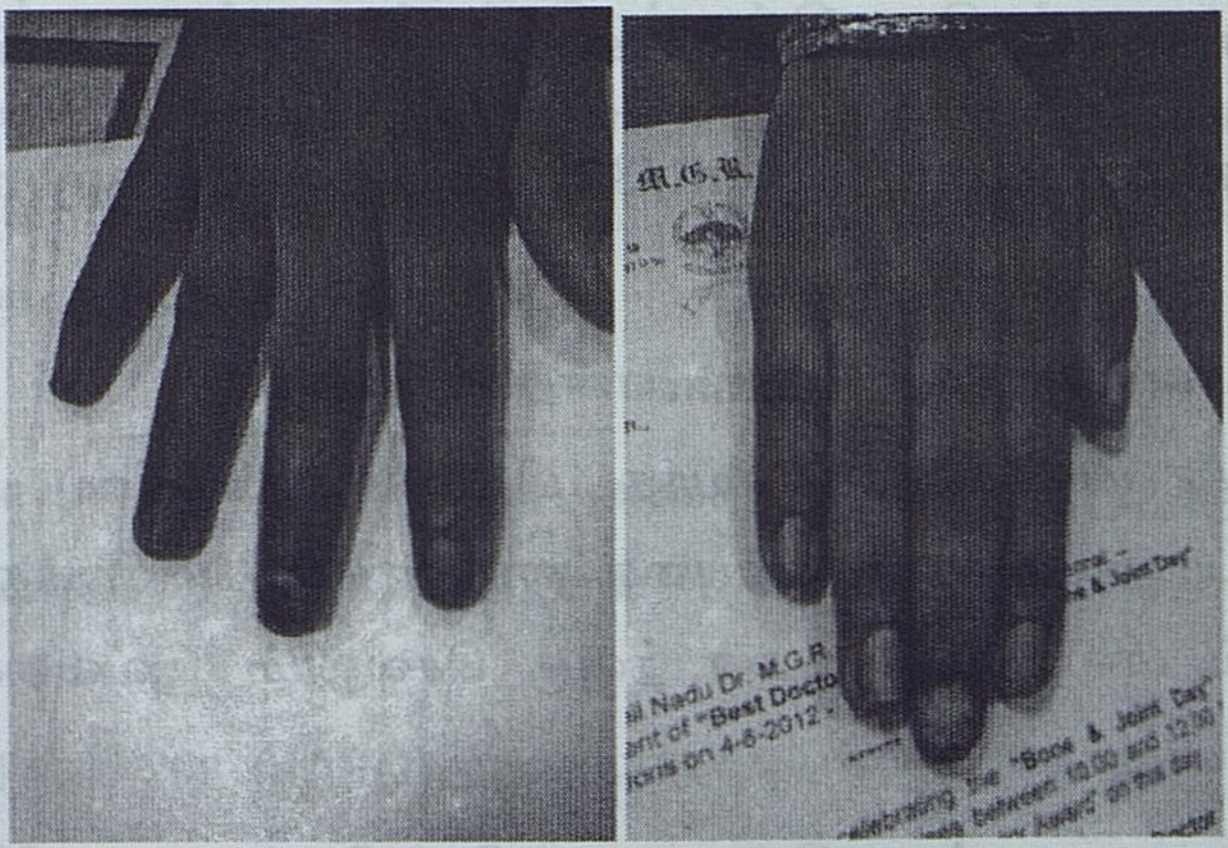

அடிபட்ட கன்றிய வலது நடுவிரல் எப்பாரின் ஊசி கொடுத்தப்பின் அதே விரல்

இவை படுக்கையில் கிடக்கும் (Bed ridden) நோயாளியின் 'கடைமடை பாசனப்' பகுதிகளான கைகள்/கால்பாதம் போன்ற இடங்கள் மற்றும் பாதிப்படைந்த தண்டுவடம் போன்ற இடங்களில் இரத்த ஓட்டத்தை அதிகரிக்க உபயோகமானதாக இருக்கும்.

அட்டைப் பூச்சிகள் கடித்தல் அதில் உள்ள Heparin எனும் சத்து உடலில் சேர்ந்து இரத்தம் நீர்த்து போய் விடும்.உதாரணமாக, அட்டைப்பூச்சி கடித்தால் அந்த இடத்தில் வலி இல்லாமலும், இரத்தம் உறையாமலும் போய்விடுகிறது. இதனால் தான் காடுகளில் சுற்றித்திரியும் வேட்டைகாரர்கள் காவலாளிகள் தங்களை பாதுகாக்கும் விதமாக காலுறை அணிந்துவருகிறார்கள். வயதானவர்களையும், ஞாபகமறதி உள்ளவர்களையும் சரி செய்ய அட்டைப்பூச்சிகளை உபயோகப்படுத்தி கடிக்கவிடும் பழக்கம், நமது பண்டைய இந்திய வைத்திய முறையில் இருந்ததாக சான்றுகள் கூறுகின்றன. இதனால் சுறுசுறுப்பும் நினைவுத்திறனும் அதிகரிப்பதாலும் அவர்கள் சரியாகி விட வாய்ப்பு உள்ளதாக கூறுகின்றனர்.இப்போகிரடீஸ் காலத்தில் இருந்தே இந்த முறையில் இரத்தம் வெளியேற்றல் செய்யப்பட்டது.

அமெரிக்காவின் FDAநிறுவனம் கூட சமீபத்தில் அட்டைபூச்சி சிகிச்சையை அங்கீகரித்துள்ளது. இந்தியாவில் அதிகார பூர்வமாக 2008 இல் இதை நடுவண் அரசு அங்கீகரித்துள்ளது. ஆந்திர பிரதேசம், தமிழ்நாடு உட்பட பல மாநிலங்களில், வெண்புள்ளிகள், தோல் அரிப்பு, நீரிழிவு நோயினால் ஏற்படும் புண்கள் காலில் சீழ், வீக்கம் மற்றும் இரத்தம் உறைதல், கால் நரம்புகளில் வலி, அக்கி, சதை சீழ் பிடிப்பது போன்றவற்றிற்கு சிகிச்சை முறையாக அட்டைபூச்சி சிகிச்சை பல நூற்றாண்டுகளாக பயன்பட்டு வருகின்றது.

இவை தவிர புற்றுநோய் அதன் பரவிய வகைகள் இருதய கோளாறுகளும், ஒட்டுறுப்பு அறுவை சிகிச்சை இந்த அட்டைகள் பேருதவி செய்கின்றன. .

**http://www.deccanherald.com/content/322223/leech-therapy-makes-comeback-india.html**

**11 . மெத்தில்கோபால் -MethyL cobalamin என்றால் என்ன ?**

இது தூய்மைப்படுத்தப்பட்ட சக்திவாய்ந்த பி12 (வைட்டமின்) உயிருட்டம். இது நரம்புகளின் சட்டையான மயலின் என்பதை நரம்புகளின் மேலிருந்து உரிவதை தடுக்கும். எனவே நரம்புகளில் மின் சமிக்ஞைகள் நன்கு செல்லும். இவ்வகை மருந்துகள், சிரை வழியாகவும் (IV) , விழுங்கும் மாத்திரைகளாகவும் (ORAL) நாக்கின் கீழே வைக்கும்(SUB-LINGUAL ) மாத்திரைகளாகவும் வருகின்றன. எனவே, இவற்றை உட்கொண்டால் நரம்புகள் சட்டை பராமரிப்பு செய்யப்படுகிறது, **நரம்புகளின்** சட்டை உரிப்பது கட்டுப்படுத்தப்படுகிறது. நரம்பு சட்டை உரிப்பதால் பெரிபெரல் நியூரைட்டிஸ் என்றும்

(மத்திய நரம்பு மண்டலம் “system” அமைப்பு, கடைக்கொடி நரம்பு அமைப்புகள்) - கடைக்கொடி நரம்பு அமைப்பின் பாதிப்பு ஏற்படும். இவ்வாறு அல்லாமல் பாதிப்பு ஏற்படுமானால் கால்கள் பாதங்கள் மரத்துப்போய் ஏதோ பஞ்சின் மீது நடப்பது போலவும், மெத்தை மீது நடப்பது போலவும் இருக்கும் நிலை ஏற்படுகின்றது.

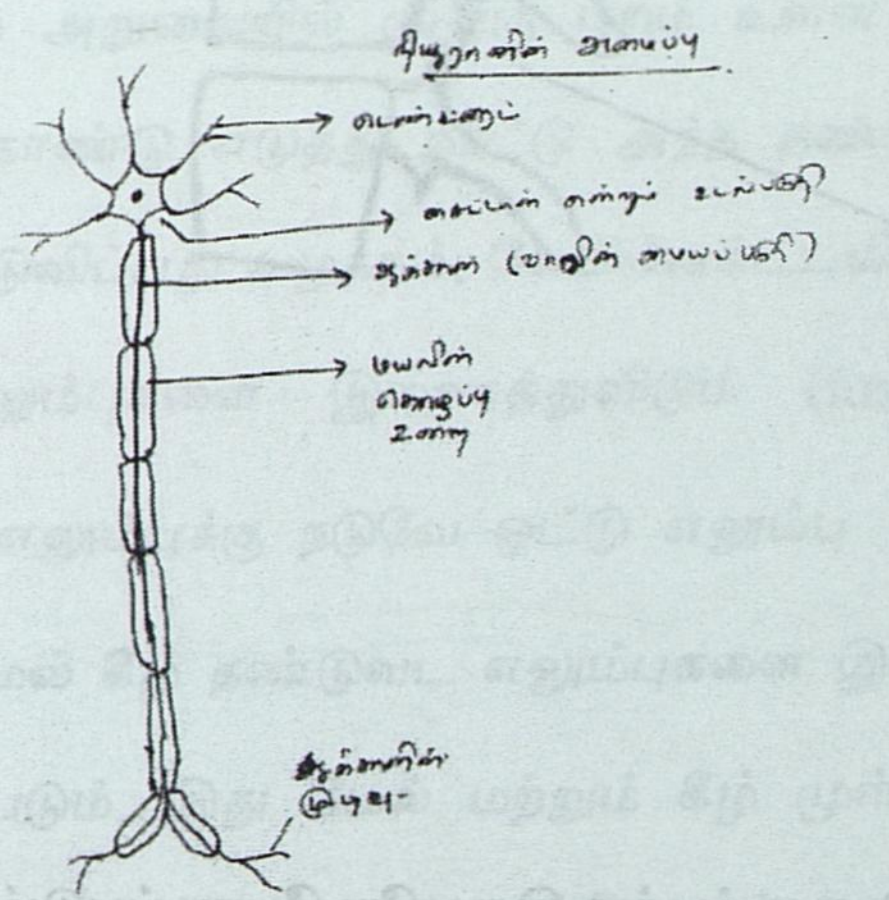

ஒரு நியூரானின் அமைப்பு-உடல் பகுதியிலிருந்து வால் போல் நீளும் ஆக்சான்.

இந்த நிலையில் “NCS” நரம்பின் கடத்தும் தன்மை அறியும் பரிசோதனைகள் செய்தால் அந்த செயல் நரம்பு செயல் குறைந்துள்ளது தெரிய வரும்.எனவே தான் மேற்படி நரம்பு உயிருட்டம் (மெத்தில்கோபால்)பரிந்துரைக்கப்படுகின்றது.முதலில் கொடுக்கப்படும் மெத்தில்கோபால் கல்லீரலில் சேர்த்து 1000 மைக்ரோ கிராம் வரை கல்லீரலில் சேர்ந்த பின் இரத்தத்தில் தங்கி அனைத்து நரம்புகளுக்கும் செல்லும்.இது இரத்த ஓட்டம் இல்லாத நரம்புகளில் இது வேலை செய்வதில்லை. அதிகமாக எடுத்துக்கொண்டால் கூட மெத்தில்கோபால் உடலுக்கு தீங்கு விளைவிக்காது. அது தண்ணீரில் கரையக்கூடியது. எனவே சிறுநீரில் வெளியேறிவிடும்.

**12. எனக்கு முதுகில் (Spine) ஊசி போட்டார்கள். அதிலிருந்து எனக்கு முதுகு வலி இருக்கின்றது? முதுகில் உணர்வகற்ற ஊசி போட்டால் முதுகிலும் வலி வருமா?**

தண்டு வடம் என்பதுSpinal Cord L1 , D12 நெஞ்சு பகுதியில் உள்ள கடைசி முள்ளெலும்பு(அ)வயிற்று பகுதியில் உள்ள முதல் முள்ளெலும்பு(L1) வரைதான் உள்ளது.

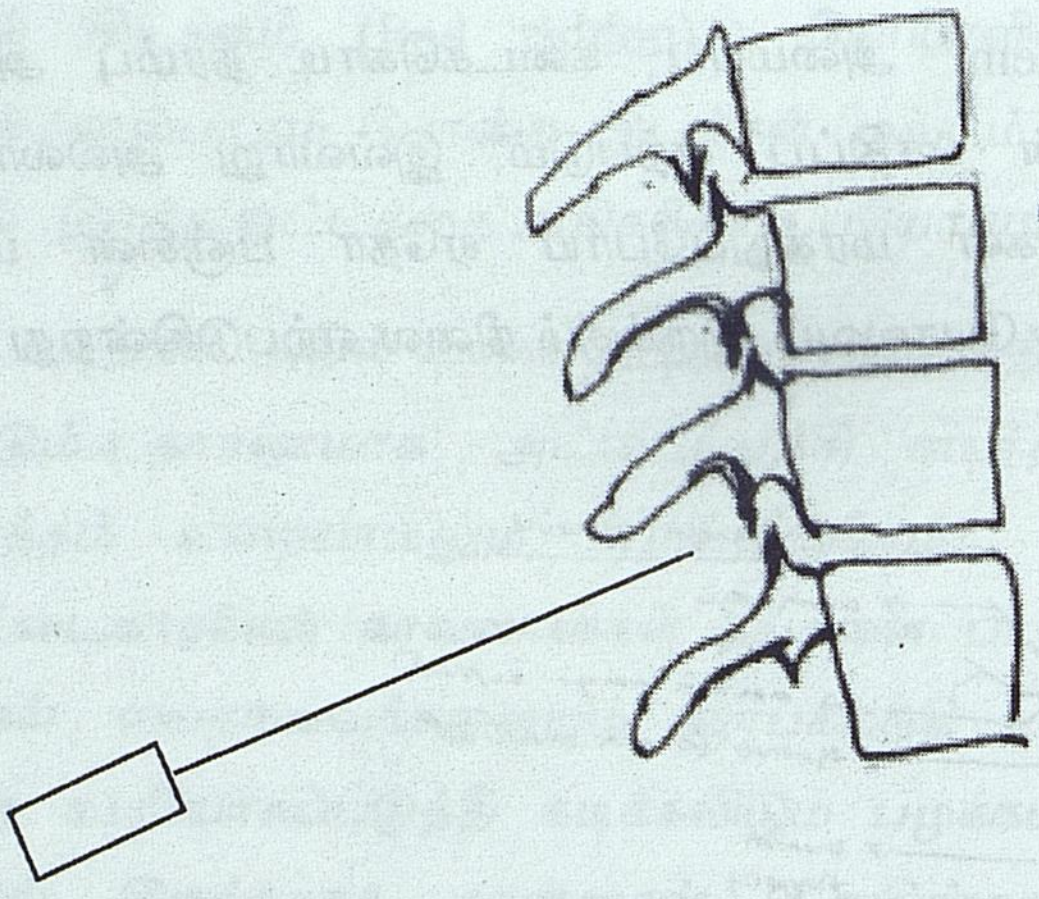

தண்டு எலும்புக்கு இடையே போடப்படும் மரப்பு ஊசி.

Caesarian .Section .சிசேரியன் அல்லது வயிற்று அறுவைகளும் எனவே. வழக்கமாக போடப்படும் தண்டு எலும்பு ஊடே போடப்படும். இந்த தண்டு வட ஊசி மிகவும் நுண்ணியது மரப்பு ஊசி (Spinal anesthesia ) மிகவும் கீழே தான் $L_1$ அளவில் போடப்படுகின்றது. எனவே தண்டு வடத்தில் குத்தி விட்டார்கள் என்று கூறுவதில் எந்த உண்மையும் இல்லை.

மேலும், குதிரை வால் முடி போன்ற அமைப்பை ஊசியால் குத்தி காயப்படுத்துவது முடியாத ஒன்று. மேலும் ஊசி போட்ட உடனே அதன் வழியை தண்டு வட நீர் வருகிறதா என்று பார்த்தபின் தான் மயக்கவியல் (Anaesthesia) மருந்து செலுத்துவார்கள். எனவே இந்த வித தண்டுவடஊசிகளால் பிற்காலத்தில் முதுகு வலிக்கும் என்பதில் உண்மை இல்லை. இந்த முறை மயக்கம் பாதுகாப்பானது(Safe); செலுத்தப்பட்ட மருந்து வீரியம் குறைந்த நேரத்தில் மீண்டும் உடலில் காலில் உணர்வு உண்டாகும்.சிறு வயது முதலே பக்கத்து வீட்டுக்காரர் எதிர் வீட்டுக்காரர்கள் மற்றும் சில துணுக்கு போடாது செய்திகளை நம்பி இல்லாத தவறான சிந்தனைகள் மனதில் ஆழப்பதித்து விடுகின்றது.

**13. 10 வருடங்களுக்கு முன் முள் எலும்பு அறுவை சிகிச்சை நோயாளிகள் மீண்டும் வலி ஏற்பட்டு வருவது எப்படி?**

மனித முள் எலும்பில் 24 முள் இடை சவ்வுகள் உள்ளன. அறுவை சிகிச்சை செய்து எடுக்கப்படுவது ஒன்று அல்லது இரண்டு தான். மற்றவை மேலும் பிதுங்க வாய்ப்புள்ளது. லேமினேட்டமி என்ற அறுவையில் முதுகு புறம் உள்ள முள்ளெலும்பின் ஓடு போன்ற அமைப்பை கருவி கொண்டு எடுத்து விட்டு அந்த தண்டுவட நரம்புகளை அறுவையில் (லேமினேக்ட்டமி) விடுவிப்பது வழக்கம். லேமினேக்ட்டமி செய்த பின்னர் அந்த இடத்தின் தண்டுவட முள்ளெலும்புகளை இணைத்துவிடும் (fusion)அறுவை சிகிச்சை செய்ய வேண்டும். இரண்டு எலும்புக்கு நடுவே ஒட்டு எலும்பு (bone-graft) வைக்கப்பட்டு அது நன்கு கூடும் வரை மேல் கீழ் தண்டுவட எலும்புகளை இணைக்க (லிங்கேஜ்- linkage) சிறு கம்பிகள் பொருத்தப்படும். இது மேல் மற்றும் கீழ் முள்ளெலும்பு காம்புகளின் உள்ளே திருகாணிகள் செருகப்பட்டு இருப்பதால் முள்ளெலும்புகளுக்கு நடுவே ஒரு தற்காலிக உறுதி தன்மையை (STABILTY) கொடுக்கும். முள்ளெலும்புகளுக்கு இடையே இந்த ஒட்டு எலும்புகள்-ஒரு பாலம் போல் (fusion) ஆகி இணைத்து விட்டால் பின் வலி இருக்காது. மேற்படி முனை செய்யப்படாமல், அப்படியே lamina என்ற எலும்பை எடுத்துவிட்டால் முள்ளெலும்பின் முன்பின் அசாதாரண அசைவு ஏற்பட வாய்ப்பு உள்ளது. இப்படி அதிகம் அசைந்து அதிகம் தேயும் வாய்ப்பு உள்ளது. இதுவே failed back syndrome எனப்படும்.

**14. எனக்கு முதுகெலும்பில் சவ்வு பிதுங்கியதற்கு கால் வலி மற்றும் மரத்து போனதற்கு MRI ஸ்கேன் செய்து முதுகில் அறுவை சிகிச்சை செய்யப்பட்டது. அறுவை சிகிச்சை செய்து 5 மாதம் கழித்து கை கால்கள் வலிவிழந்து விட்டன. இது ஏன்? நடக்க முடியாமல் இருக்கிறது.? இது ஏன்?**

முதுகெலும்பில் இருந்து கிளம்பும் நரம்பு ஒரு ஸ்விட்ச் போன்ற விசை ஏற்கும் அமைப்பு. கால் நரம்பு என்பது ஒரு மின் விளக்கு போல.

MRI படத்தில் காணப்பட்டது போல முதுகில் ஜவ்வு பிதுங்கி கால் வலி ஏற்பட்டால் முதுகில் பிதுங்கி உள்ள ஜவ்வை எடுத்து விடுவது தான் நல்ல முறை. காலில் அறுவை சிகிச்சை செய்வதில் பலனில்லை. உதாரணத்திற்கு மின்விசையில் (switch)பிரச்சனை இருக்கும்போது மின்விளக்கை மாற்றுவதில் பலனில்லை. உதாரணத்துக்கு எலும்பு முறிவு மற்றும் கால் நரம்புகள் அறுபடுதல் போன்றவற்றிற்கு மட்டும் தான் அந்த காலில் அறுவை சிகிச்சை செய்யலாம்.மேலும் கீழ்முதுகில் செய்யப்படும் அறுவையால் கைகள் பாதிக்க வாய்ப்பில்லை. இது வேறு நரம்பு மண்டல வியாதியாக இருக்கலாம்.இது

மோட்டார்நியூரான் வியாதிஆக இருக்கலாம். இது எளிதில் கண்டுபிடிக்க முடியாத வியாதி ஆகும். அதற்கு தனியாக மருந்துகள் உள்ளன

### *15. கழுத்து முள்ளெலும்பில் கிளம்பும் விலா எலும்பு. என்றால் என்ன?*

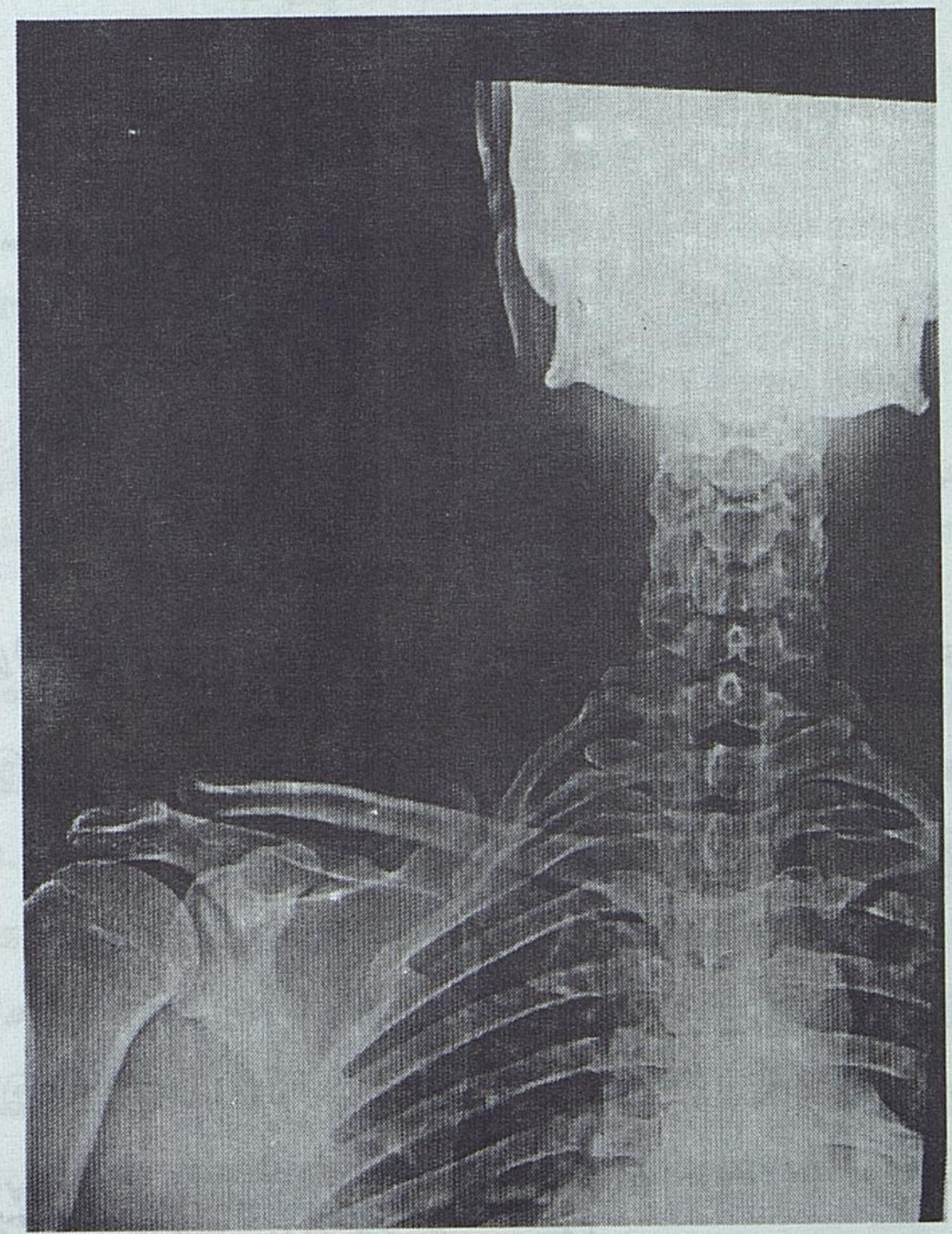

*கழுத்து முள்ளெலும்பில் கிளம்பும் விலா எலும்பு.*

சிலருக்கு பிறப்பிலிருந்து கழுத்து முள்ளெலும்பில் விலா எலும்பு உருவாகும் (Cervical rib). கழுத்து தண்டுவட நரம்புகள் மீது அழுத்தம் ஏற்பட்டு கைவலி மற்றும் கை மரத்துபோதல் ஏற்படுகின்றது. தோளை உறுதிப்படுத்தும் உடற்பயிற்சிகள் செய்தால் கைவலி குறையும்.

*16.வயதாகும்போது தலைசுற்றல் போன்றவை ஏன் நிகழ்கின்றன?*

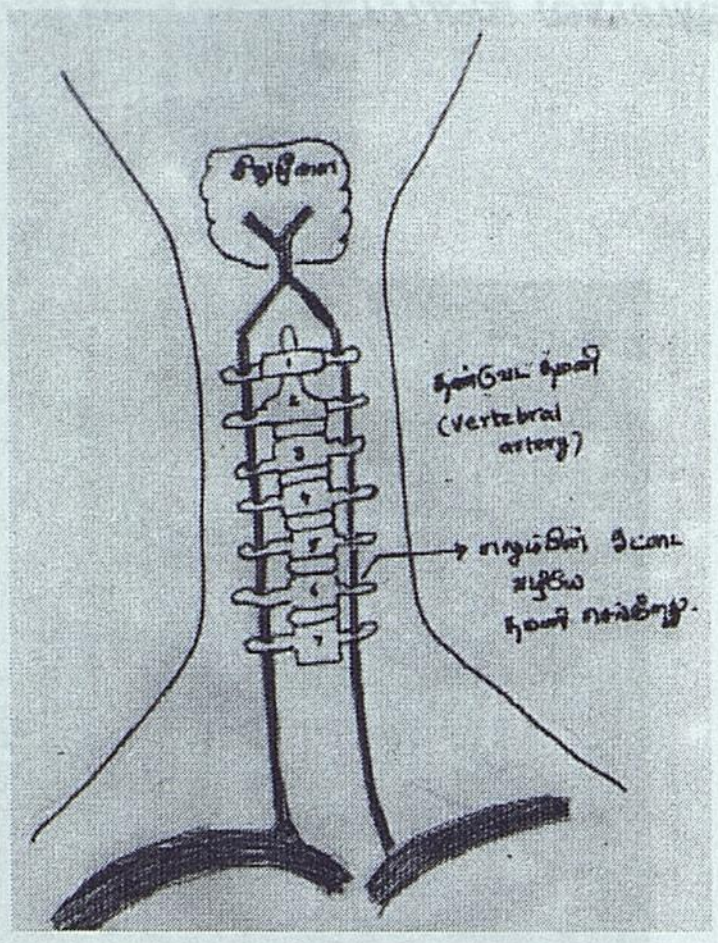


கழுத்துப்பகுதி தண்டு எலும்பினுள் செல்லும் இரத்தகுழாய் சிறுமூளையின் இரத்த ஓட்டத்தை தீர்மானிக்கின்றது.

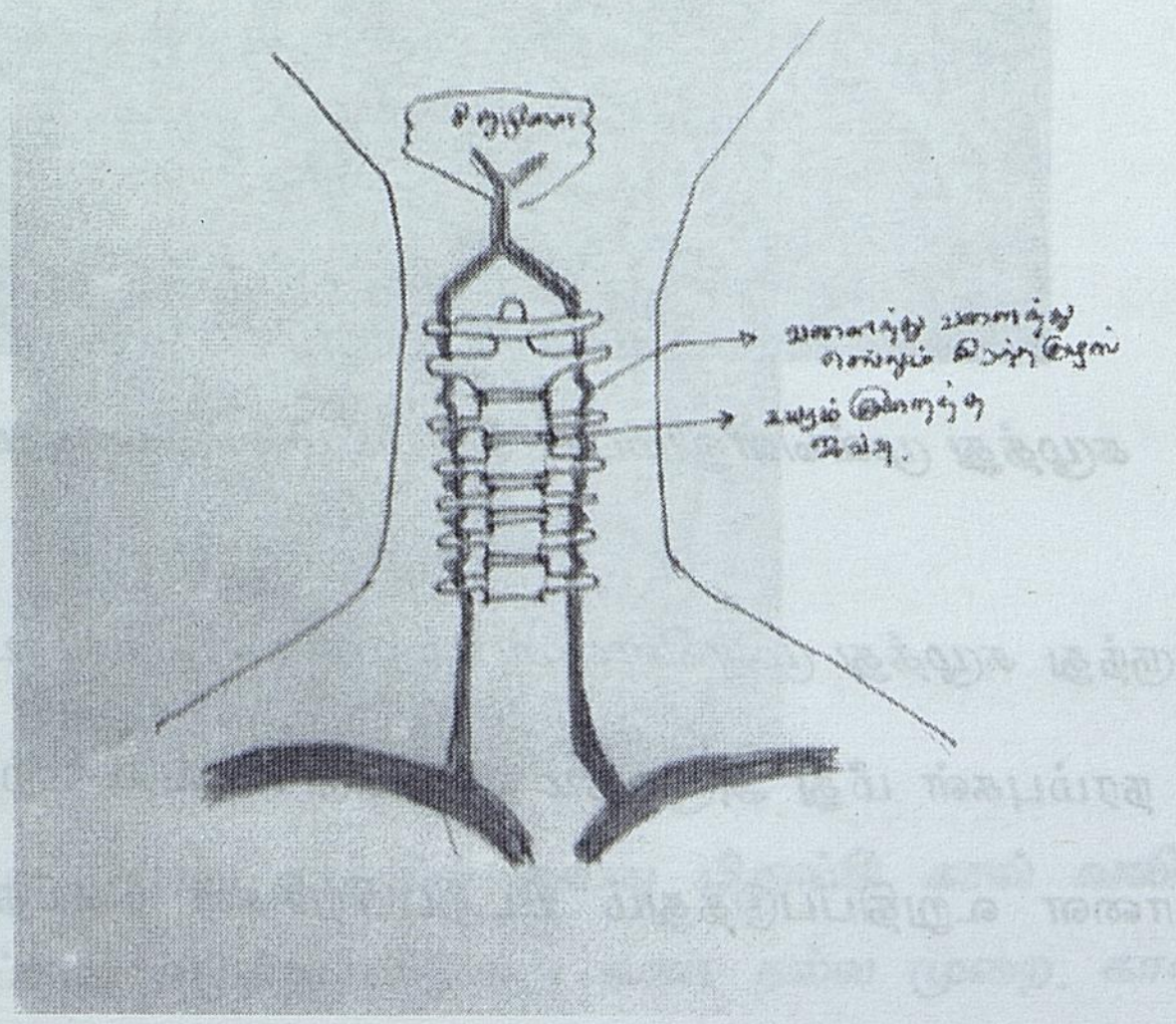


***வயதாகும்போது, தண்டுவட இடை சவ்வு (disc) தேய்ந்து, தண்டு எலும்புகளுக்கு இடையே இருக்கும் இடைவெளி குறைந்து அதனால் தண்டு எலும்பினுள் செல்லும் இரத்தக்குழாய் வளைந்து நெளிந்து செல்கின்றது.***

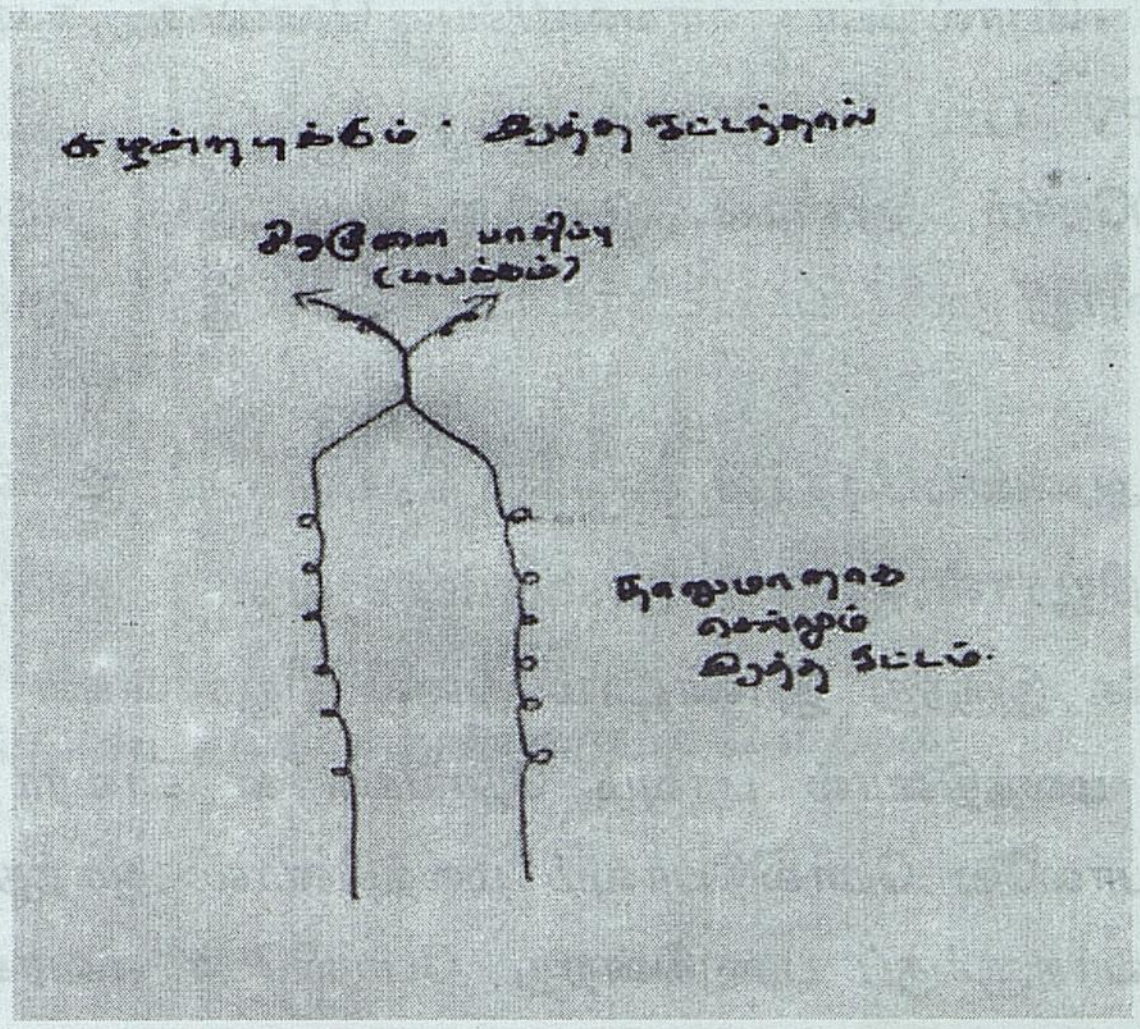

*சிறுமூளையின் இரத்தஓட்டம் படத்தில் காட்டியபடி சுழன்று தாறுமாறாக ஆகிவிடுகின்றது. இதனால் சிறுமூளையின் வேலைகள் பாதித்து நடையில் தள்ளாட்டம், தலைசுற்றல் போன்றவை நிகழ்கின்றன*

முதல் படத்தில் காட்டியபடி கழுத்துப்பகுதி தண்டு எலும்பினுள் செல்லும் இரத்தக்குழாய் சிறுமூளையின் இரத்த ஓட்டத்தை தீர்மானிக்கின்றது.சிறுமூளை, ஒரு மனிதன் சமநிலையில் நின்று நடக்க உதவுகின்றது.வயதாகும்போது, தண்டுவட இடை சவ்வு (disc) தேய்ந்து, தண்டு எலும்புகளுக்கு இடையே இருக்கும் இடைவெளி குறைந்து அதனால் தண்டு எலும்பினுள் செல்லும் இரத்தக்குழாய் வளைந்து நெளிந்து செல்கின்றது. இதனால் சிறுமூளையின் இரத்தஓட்டம் மூன்றாவது படத்தில் காட்டியபடி சுழன்று தாறுமாறாக ஆகிவிடுகின்றது. இதனால் சிறுமூளையின் வேலைகள் பாதித்து நடையில் தள்ளாட்டம், தலைசுற்றல் போன்றவை நிகழ்கின்றன.

தலையைச் சிறிது காலம் அசைக்காமல் 'காலர்' கழுத்துப்பட்டை அணிவதாலும் 'சின்னாரிசின்' போன்ற மருந்துகள் எடுத்துக்கொள்வதாலும் தலைசுற்றல் பெரும்பாலும் நின்றுவிடும்.

## 17.போலியோமையலைட்டிஸ் (அ) போலியோ என்றால் என்ன?

* இது ஒரு வைரஸ் தொற்று நோய். அதாவது போலியோமையலைட்டிஸ் வைரஸ் வாய்வழியே நுழைந்து, இரத்தத்தில் கலந்து, நரம்பு மண்டலத்தில் நுழைந்து,தண்டுவடத்தின்முன்புற கொம்பு செல்களை பாதித்து, அந்த நரம்பு செல்களில் கட்டுப்பாட்டில் இருக்கும் தசைநார்களை செயலிழக்கவைக்கும் ஒரு கொடிய தொற்று

நோய். தற்போது போலியோ வாய்வழியே கொடுக்க கூடியபோலியோ தடுப்பு மருந்துகளினால்(OPV –Oral Polio Vaccine)புதிய போலியோ இல்லாத இந்தியாவை நாம் தற்போது பார்க்கிறோம். ஆனால் முற்காலத்தில் இந்த நோய்க்கண்டவர்கள் அதன் பாதிப்பினால் எவ்வாறு முடக்கப்பட்டார்கள் என்பதை இந்த பகுதியில் பார்ப்போம்.

மூளையின் ஆணைப்படிதான் தசைகள் செயல்படும். மூளையில் இருந்துவரும் முதல் நிலை ஆணையில் நியூரான் செல்கள் (first order neurons) - தண்டுவடத்தில் முன்பகுதியில் முடிகின்றன. இங்கே இருந்து இரண்டாம் நிலை நியூரான்கள் (second order neurons) தொடங்குகின்றன. மலத்தினால் பரவும் நோய்களான காலரா, வாந்தி பேதி போன்ற தொற்றுகளைப் போலவே போலியோவும் மலத்தினால் அசுத்தம் அடைந்த நீர் மற்றும் உணவினால் மற்றவர்களுக்குப் பரவுகின்றது. போலியோ வைரசானது இந்த இரண்டாம் நிலை நியூரான்களை பாதிக்கும் (இவைதான் முன்-கொம்பு-செல்கள்(Anterior Horn Cells) எனஅழைக்கப்படுகின்றன; அதாவது தசைகளுக்கு உத்திரவிடும் முன்புற கொம்பு போன்ற அமைப்பு நரம்பு செல்கள். இந்த நரம்பு செல்களின் தங்கள் கட்டுப்பாட்டில் உள்ள தசைநார்களில் முதலில் வலி ஏற்படும். அந்த நரம்பின் தசைகள் (muscles supplied by that nerve)மெதுவான சிறுத்துவிடும்.6 மாதம் வரை அந்த தசைகள் சரியாக வாய்ப்பு உள்ளது. ஆனால் 2 வருடங்களுக்கு பின் அவை சரியாக வாய்ப்பு இல்லை.

சரிவர கை கழுவாமல், உணவு தயாரிக்கும்போதும், பச்சைகாய்கறிகளை சரியாகக் கழுவாமல் உண்ணும்போதும் இப்படி (feco-oral )மலத்தினால் தொற்றுஏற்படும். இவ்வாறு மலத்தில் உள்ள காட்டு வைரஸ்(wild virus w1, w2, w3,) மேற்படி குடலில் இருந்து இரத்தம் மூலம் தண்டுவடத்தை அடைகின்றது வைரஸ்.

பின்புற சாம்பல் நிற அமைப்புகள் போலியோவால் பாதிப்பதில்லை. உடலின் பகுதிகளில் இருந்து உணர்வுகள் கொண்டுவரும் நரம்புகள் பின்புற கொம்பு போன்ற அமைப்பு - போலியோவால் உணர்வுகள் பாதிப்பதில்லை.

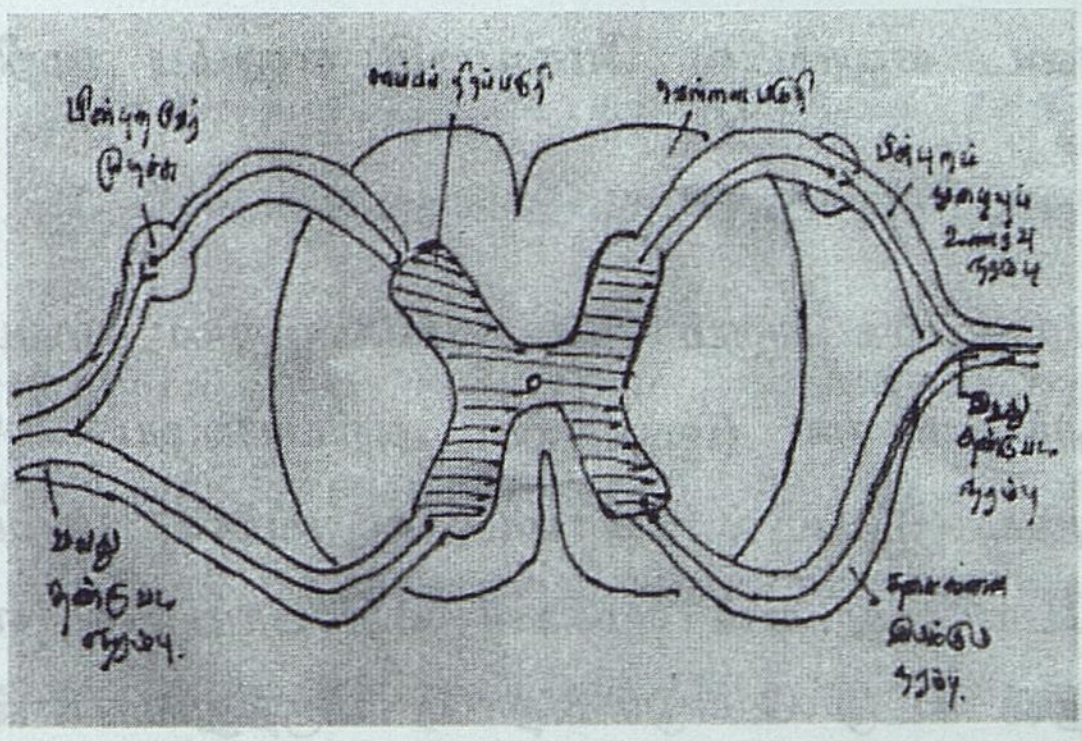

தண்டு வடத்தின் குறுக்குவாட்டு தோற்றம்

## 18. மூட்டுக்கும் கண்களுக்கும் ஏதும் தொடர்பு உள்ளதா?

மூட்டு அழற்சி ஏற்படும் போது கண்களின் ஐரிஸ் எனும் பகுதியில் அழற்சி ஏற்பட வாய்ப்புள்ளது. இதை ஐரிடோசைக்ளைடிஸ் (iridicyclitis)என்று கூறுவர். இதனில் ஏற்படும் துகள்கள் Keratic precipitates என்ற சிறு துகள்களாய் கண்ணில் முன் அறையில் வீழ்ந்து விடும். இதனால் பின்னர் பார்வை இழப்பு கூட ஏற்படலாம். மேலும் மூட்டு அழற்சிக்கு உபயோகிக்கும் சில வகை மருந்துகள் ஹைட்ராக்சி குளோரோகுயின் கண்ணின் மேக்குலா என்ற நிறம் அறியும் நரம்பு முனைகளை பாதிக்கும். இந்த இரண்டு காரணங்களுக்காகத் தான் மூட்டு அழற்சி நோயாளர்கள் கண் மருத்துவர்களை பார்க்க வேண்டும் என்று மருத்துவர்கள் கூறுகிறார்கள்.

## 19. இரத்தத்தின் பகுதிகளை கைகால் வலிக்கு உபயோகிக்க முடியுமா?

Platelet rich plasma என்ற இரத்த பகுதியை தனியாக எடுத்து வலி உள்ள இடத்தில் ஊசி மூலம் செலுத்தினால் வலி குறையும் என்று ஆய்வில் கண்டறியபட்டுள்ளது. உதாரணத்துக்கு முழங்கை மூட்டின் வெளிப்பகுதியில்"டென்னிஸ் எல்போ" என்ற நிலையில் வலி மருந்துகள் உட்கொள்வது, கேளா ஒலி(ultrasound) கொண்டு மசாஜ் செய்தல் போன்றவை அல்லது லேசர் கொண்டு சிகிச்சை அளித்தல் போன்றவை பலனளிக்காத போது வேறு வலியில்லாமல் அந்த அழற்சி உண்டாக்கும் திசுவை அறுவை மூலம் தளர்த்தி விட வேண்டுவது ஒரே வழி. இந்த நிலையில் தற்போது நோயாளியின் குறியை எடுத்து அதில் தட்டணுக்களை தனியாகப் பிரித்து ஊசி மூலம் அந்த வலி ஏற்படுத்தும் இடத்தில் செலுத்துவதால் அந்த இடத்தின் இரத்த ஓட்டம் நன்கு ஏற்பட்டு வலி குறையும்.

**<u>20.</u> இடுப்பில் தொடை எலும்பின் மேல்பகுதி எலும்பு முறிந்தால் பாதத்தில் கட்டுப் போடுவது ஏன்?**

நோயாளருக்கு சாதாரணமாக வரும் சில ஐயங்கள் சில சமயம் வினோதமாக இருக்கும் என்றாலும் அது தூய்மையான (ignorance) அறியாமையாலேயே தவிர வேறான்றும் இல்லை.உதாரணத்துக்கு இடுப்பில் தொடை எலும்பின் மேல்பகுதி எலும்பு முறிந்தால் பாதத்தில் கட்டுப் போடுவது ஏன்? மக்கள் எதிர்பார்ப்பது என்ன? அடிபட்டஇடத்தை விட்டு வேறு இடத்தில் கட்டு போடுகின்றாரே மருத்துவர் என்று நோயாளருக்கு ஐயம். இதன் பதிலை இப்போது பார்க்கலாம்.ஒரு எலும்பு முறிந்து விட்டால், அதன்(முறிந்த எலும்பு) இரு புறமும் இருக்கும் மூட்டுகளை அசைவின்றி பிடிக்கும் அளவுக்கு ஒரு கட்டு போட்டிருக்க வேண்டும்.

தொடை எலும்பின் மேல் பகுதி உடைந்தால் இடுப்பு எலும்பு, தொடை, இடுப்பு மூட்டு மற்றும் முழங்கால் மூட்டு மற்றும் கெண்டைக்கால் வரையாவது கட்டு போட வேண்டும். (இதன் பெயர்-spica; குழந்தைகளுக்குத்தான் இப்படி போடலாம். முதிர்ந்தவர்களுக்கு அறுவை சிகிச்சை தான் நல்லது,சிறந்தது. அவ்வாறு அறுவை செய்ய முடியாத நிலையில் வயதான முதிய எலும்பு முறிவு நோயாளர்களுக்கு இந்த Derotation Boot (உ.த.பா) பாதத்தில் போடலாம்.

Spica-இடுப்புவரை போடக்கூடிய ஸ்பைகா மாவுக்கட்டு:

பாதம் பக்கவாட்டில் (வெளிப்புறம்) பிரளுவதைத் தடுப்பதன் மூலம் தொடை முழங்கால் மூட்டு போன்றவை பிரளாமல் தடுக்கும். வயதானவர்களுக்கு மேற்படி படத்தில் காட்டியதைப் போல பெரிய கட்டுகள் தேவை இல்லை. அவ்வாறு போட்டால் சிரமம்.எனவேதான் நோயாளியின் நிலை கருதித்தான் இந்த உ.த.பா போடப்படுகிறது. மேலும் உருளுவதை தடுக்குமே தவிர கால் குட்டையாவதை தடுக்கமுடியாது. மேலும்

இந்தஉ.த.பா தவிர முன்பே கூறியபடி காற்றுப்படுக்கை ரத்த மென்மாற்றி (heparin) , சிறுநீர்-கத்திட்டர் போடுதல் போன்றவை 6 வாரங்களுக்கு தேவை.

இடுப்பில் தொடை எலும்பின் மேல்பகுதி எலும்பு முறிந்தால் அதுத கோணலாகும்தன்மை எவ்வாறு எனில் வெளிப்புறம் புரளுவது(external rotation ) .அதைத் தடுக்க மட்டும்தான் இந்த derotation boot எனப்படும் உருளுவதை தடுக்கும் பாதணி போன்ற கட்டு போடப்படுகிறது.இது மாவுக்கட்டு கொண்டும், ரூலர் போன்ற சிறு மரத்துண்டு கொண்டும் போடப்படலாம்.

பொதுவாக இடுப்பு எலும்பு அடிபட்டு அறுவை சிகிச்சை செய்யமுடியாத நிலையில் தான் இந்த முறை பயன்படுகின்றது. எனவேதான் இடுப்பில் தொடை எலும்பின் மேல்பகுதி எலும்பு முறிந்தால் பாதத்தில் கட்டுப் போடப்படுகிறது.

உருளுவதை தடுக்கும் பாதணி derotation boot

21 .சிறுகுடல் - அசையா நிலை- என்றால் என்ன?

பொதுவாக இடுப்பு எலும்பு அடிபட்டு அறுவை சிகிச்சை செய்யமுடியாத நிலையில் சிறுகுடல் - அசையா நிலைபடுகிறது. குடலின் peristalsis என்ற முன்னோக்கி உணவுக் கூழைதள்ளும் இயக்கம் இல்லாதநிலை பாரலைடிக் இலியஸ் எனப்படும். இது பலவகை நோய்களாலும், மருந்துகளாலும் ஏற்படும், மிக முக்கியமான பின்விளைவுகளையாக இது இருக்கின்றது. சிலவகை எலும்பு முறிவுகளால் நோயாளி படுத்த படுக்கையாக ஆகியவுடன் குடலும் அசையாமல் போகின்றது. இதற்கு தாது உப்புகள் அளவு மாற்றமும் (electrolyte

imbalance ) காரணமாக உள்ளது. இந்த நிலையில் வயிறுஉப்பி இருக்கும், காற்றுபிரியாமல் வயிற்றில் சாதாரணமாக கேட்கும் குடலசைவு சத்தமும் கேட்காது.

உணர்வகற்றியியல் (anesthesia)மருந்துகள் கொடுக்கும் போதும் இவ்வாறு ஏற்படும். ஆனால் அது 16 மணி நேரத்துக்குள் சரியாகிவிடும். அவ்வாறு அல்லாமல் தானாக ஏற்படும் குடலசையா நிலைக்கு முதலில் வாய்வழி உணவுகளை நிறுத்த வேண்டும்; மூக்கு மூலம் குழாய் (Ryles tube) செலுத்தி வயிற்றில் தங்கியுள்ள நீர், உணவுப்பொருள் மற்றும் காற்றை உறிஞ்சி எடுத்து விட வேண்டும். சிரைவழியே பொட்டாசியம் உள்ள திரவங்களும் (Ringer Lactate)செலுத்த வேண்டும். இதனால் குடலுக்கு ஓய்வு கிடைக்கும். நோயாளிக்கு காற்று பிரியும் வரைவாய்வழியே எந்த உணவும் கொடுக்கக் கூடாது. சில நோயாளிகளுக்கு 'Flattus tube ' எனும் காற்று பிரிக்கும் குழாய் ஆசனவாயில் செலுத்தி காற்றை வெளியேற்றிவிட வேண்டும்.

**22. சுட்டியே இருக்கும் சுட்டு விரல்- என்றால் என்ன ?**

முன்கைக்குவழியாக உள்ளங்கைக்கு சென்று உள்ளங்கை தசைகளை இயக்கும் நரம்புகள் இரண்டு

1) median-மீடியன் - நடுவாந்திர (அ) உட்புறமுன்கைநரம்பு

2.ulnar -அல்நார் - உட்புற முன்கை நரம்பு

இவற்றில் நடுவாந்திரமாக முன்புறம் இருக்கும் முன்கை நரம்பு கைவிரல்களை மடிக்கும் வேலையை செய்கின்றது.இந்த நரம்பு நன்கு இருக்கும்போது இரண்டு கைகள்விரல்களை பிணைத்தால் அனைத்து விரல்களும் நன்கு மடியும். இந்த நரம்பு செயலிழந்தால், செயலிழந்த பக்கத்தில் சுட்டு விரல் நீட்டிய படியே இருக்கும். இதை சுட்டியே (pointing index) சுட்டியே இருக்கும் சுட்டு விரல் என்பர்.இது சில சமயங்களில் சிறுவர்களின் முழங்கை எலும்பு முறிவுகளில் (supracondylar fracture of humerus ) ஏற்படும். ஆனால் எலும்பு முறிவு சரி செய்யப்பட்டால் இந்த நரம்பு தானாக சரியாக வாய்ப்பு அதிகம்.

**23. அடிப்பட்ட மூட்டிற்கு ஓய்வு ஏன் அவசியம்?**

வம். தோள் சுழற்றும் சவ்வு பிய்ந்து விடுதல். பாதி சவ்வு பிய்ந்துவிட்ட நிலையில், பயத்தில் நோயாளியே அசைத்துஅசைத்துப் பார்ப்பதாலும், சிலசமயங்களில் நாட்டு மருந்துகள் போட்டு வழித்துவிட்டு முரட்டுத்தனமாக சுளுக்கு எடுத்துவிடுவதாலும் முழுவதுமாக பிய்ந்து விடும். (படம்) தோள் சப்பை எலும்பில் இருந்து புஜ எலும்பு வரை செல்லும் சவ்வு (தோளை சுழற்றும் தசை நார் அமைந்திருக்கும் பகுதி) ரொட்டேட்டர் கஃப் ( Rotator-cuff) எனப்படும். இது பகுதிமட்டும் பிய்ந்து உள்ள நிலையில் (partial rupture)ஓய்வு கொடுத்தாலே போதும். பகுதி பிய்ந்த கயிறு இழுக்கப்பட்டுக் கொண்டே இருந்தால்

கயிற்றின் கிழியாத மற்ற பகுதிகள் பிய்ந்துவிடும். அடுத்த உதாரணம், முழங்கால் மூட்டு சவ்வு பிய்ந்து விடுதல்.

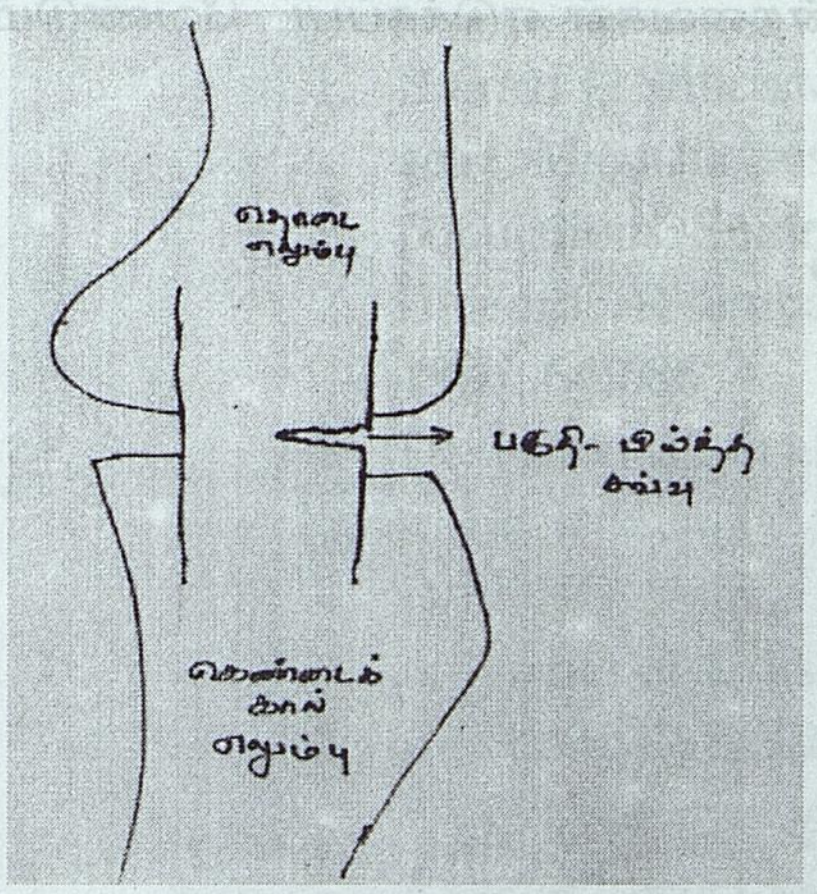

வம்(படம்) ,முழங்கால் மூட்டின் உட்புறசவ்வு (medial collateral ligament) பட்டை வடிவில் இருக்கும்.எனவே பகுதியாக மட்டும் கிழிந்து சவ்வு - முழங்கால் மூட்டு அடிக்கடி மடக்கப்பட்டால் முழுவதும் கிழிந்துவிடும்.

**24. சுளுக்கு, கால்வலி போன்றவற்றுக்கு வலி நிவாரணி களிம்புகள் மூலம் தடுக்கலாமா?**

ஒரு இடத்தில் அடிப்பட்டாலோ, குத்துகாயத்தாலே, பூச்சிகடித்தாலோ வலி ஏற்படும். அடிபட்ட அந்த இடத்தில் வலி(Pain) - காரணி ( substance) விடுவிக்கப் படுகிறது. அது நரம்புமுனைகளை அடைந்து அங்கிருந்து தண்டுவடம் மூலம் மூளைக்கு வலி உணர்வை கொண்டு செல்கிறது. வலி இருக்கும் அந்த அடிப்பட்ட இடத்தில் ஏற்கனவே Histamine போன்ற இரசாயனங்கள் இருக்கும்,அதனால் மேலும் அந்த இடத்தில் இரத்த ஓட்டம் அதிகமாகவே இருக்கும். அந்த இடத்தில் வலி நிற்பதற்காக களிம்புகளைத் தடவுவது தவறு. மேலும் அந்தக் களிம்புகளில் உள்ள Salicylic-acid - சேலிசிலிக் ஆசிட் அந்த இடத்தின் இரத்த ஓட்டத்தை மேலும் அதிகமாக்கி வீக்கத்தை ஏற்படுத்துகின்றது. எனவேதான் சுளுக்கு போன்றவற்றிற்கு - அந்த இடத்தில் எந்த விதமான களிம்புகளும் தடவக்கூடாது.

**25. சுளுக்கு, கால்வலி போன்றவற்றுக்குபின் என்ன செய்ய வேண்டும்?**

அடிப்பட்ட இடத்திற்கு ஓய்வுகொடுக்க வேண்டும்;ஐஸ் ஒத்தடம் கொடுக்கலாம். ; மென் அழுத்தம் கொடுக்கும் (elastocrepe) கட்டுகள் போடலாம். காலை உயர்த்தி வைக்கலாம்.

உள்ளே உண்ண, வலி நிவாரணி மாத்திரைகள் பாரசிட்டமால், மற்றும் கைமரால் போன்ற ( நொதிப்பு காரணிகள்) Enzymes எடுத்துக்கொள்ளலாம். இவற்றால் குணமடையாவிட்டால் எலும்புமருந்துவரை உடனே அணுகி கதிர்ப்படம் போன்றவைகள் எடுக்கப்பட வேண்டும்.

## 26.வலி என்பது எவ்வாறு மூளையை சென்றடைகிறது?

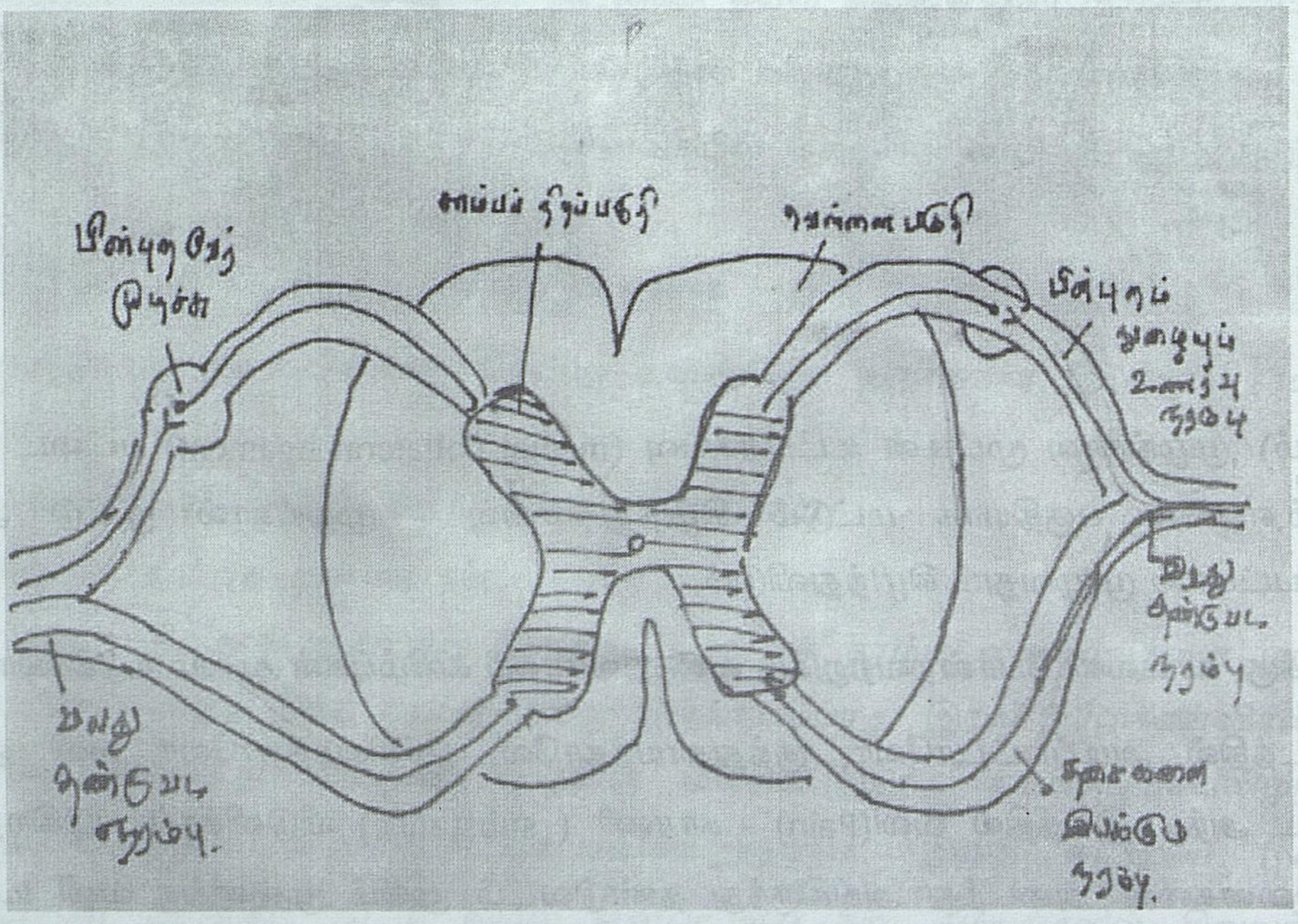

தண்டுவடத்தின் குறுக்குவாட்டு படம்

வலி தோலில் உள்ள (மயலின் சட்டை/இல்லாத) நரம்பு முனைகளால் உணரப்படுகிறது. இது முதன் முதலில் ஒரு sensor போல இருக்கும்; பின் வலி, நரம்புகள் வழியே சென்று தண்டுவடத்தில் இடம் வலம் மாறி செல்லும்.தண்டுவட பக்கவாட்டுபகுதியில் மேற்செல்லும் நரம்புகளால் (படம்) அடி மூளையை சென்று அடையும். அதில் வலி -தாலமஸ் (Thalamus) என்ற இடத்தில் உணரப்படும். இங்கு இது குத்துமதிப்பான வலியாக மற்றும் பரவலாகத் தெரியும் வலியாக (Crude pain) உணரப்படும். இதனால்தான் தண்டுவடம் அடிபடும்போது வலி உணர்வு இல்லாமல் போகிறது. எனவேதான் ஒரு நிலையில் படுத்திருக்கும் நிலை ஏற்படுகிறது. இதனால் ஒரே இடத்தில் அதிக அழுத்தம் ஏற்பட்டு இரத்த ஓட்டம் பாதிக்கப்பட்டு படுக்கைபுண் ஏற்படுகிறது.

# 35.தொடர்ந்து ஆராய்வதற்கும் படிப்பதற்கும் ஆராய்ச்சியாளர்களின் முழுபடைப்புகளின் தலைப்புகள்

## REFERENCES FOR SPINE


1. Buirski G Silberstein M .The symptomatic lumbar disc in patients with low back ache: Magnetic resonance imaging appearances in both symptomatic and control populations. Spine 1993; 18.: 1808-11
2. Clifford JR lumbar discography an outdated procedure –Letter J Neuro Surgery 1986; 64:686
3. Danielson BI et al Axial loading of spine duting CT and MRI in patients with suspected lumbar spinal stenosis Acta Radiologica 1998;39:604-11
4. Deen HG concise review for primary care physician .Diagnosis and management of lumbar disk disease. Mayo clinic proceedings 1996; 71:283-87
5. El Khoury GY Brandser E A 1997 Radiography of spinal disorders . In Frymoyer JW Ed.The sdult spine , principles and practice. 2nd edition . Lippincott and Raven Philadelphia pp 413-42
6. Giles LGF TaylorJR Low back pain associated with limb length inequality.Spine 1981; 6: 510-21
7. Haldeman S .Why one cause of back pain. In : Buerger AA Tobis TS eds .Approaches to the validation of manipulative therapy . Charles CThomas Springfield IL 1977 pp 187-97
8. Hardin JG, Halla JT .C ervical spine and radicular pain syndromes . Current opinion in rheumatology 1995 ;7: 136-40
9. Henderson D ,Chapman smith D,Mior S .Clinical guidelines for chiropodic practice in Canada . journal of the Canadian chiropodic association 1994 suppl 38
10. Jackson R the cervical syndrome 4th edn. 1977Charles CThomas Springfield IL
11. Le Breton C ,Meziou M ,Laredo JD sarcomes pagetiques rechidiens.A propos de huit observations . revue du rhumatisme (ed Francaise) 1993 60 : 16-22
12. Schellas KP et al .Cervical discogenic pain .Prospective correlation between MR imaging and discography Spine 1996; 21: 300-12
13. Shapiro R .Current status of lumbar discography (letter) Radiology 1986;159:815
14. Turner J A et al Back pain in primary care .Patient characteristic ;content of initial visit and short term outcomes .Spine 1998; 23: 463-69
15. Wiley JJ McNab I, Wortzman G. Lumbar discography Canadian Journal of Surgery 1968;11:280-89
16. Willen JH, Danielson B et al. Dynamic effects of the lumbar spinal canal. Axially loaded lumbar CT myelography and MRI in patients with sciatica and or neurogenic claudication . Spine 1997; 22: 2968-76

## REFERENCES FOR VITAMIN D

American Medical Association (2006). Osteoporosis management. Path physiology of osteoporosis. Retrieved July 2, 2006, from http://www.ama-cmeonline .com/osteo-mgmt/module03/01cme/02.htm

Bellido, T.,R.L.,Boyce,B.F.,Girasole,G.G.,Groxmeyer, H., Dalymple, S.A.et al. (1995).

Regulation of interleukin-6, osteoclastogenesis and bone mass by androgens; the role of the androgen receptor. Journal of clinical investigation, 95, 2886-2895.

Black, A., Topping,J., Durham, B., Farquharson, R., & Fraser, W.(2006). A detailed assessment of alterations in bone turnover, calcium homeostasis, and bone density in normal pregnancy. Journal of bone and Mineral Research, 15, 55 – 563.

Hughes, D.E., & Boyce, B.E (1997). Apoptosis in bone physiology and disease. Journal of clinical pathology. 50, 132 – 137.

Jamsa, T., Viluksela, M., Tuomisto, J.T., Tuomisto, J., & Tuukkanen, J. (2001). Effects of 2,3,7,8 Tetrachlorodibenzo-p-dioxin on bone in two rat strains with different aryl hydrocarbon receptor structures. Journal of Bone and Mineral Research, 16, 1812 – 1820.

Jika, R.L. (1998). Cytokine, bone, remodeling, and estrogen deficiency: a 1998 update. Bone, 23, 75 – 81.

Juberg, R.J. (2000). An evaluation of endocrine modulators: implications for human health. Ecotoxicology and Environmental Safety, 45, 93 – 105.

Lindsay, R. (1990). Overview of prevention strategies. In C. C. Overgaard (Ed.), Third international symposium on osteoporosis (pp. 945 – 947). Aalborg, Denmark: Handelstrykkeriet Aalgorg ApS.

Marcus, R., Feldman, D., & Kelsey, J. (1996). Osteoporosis. New York: Academic Press.

McLachlan, J. A. (2001). Environmental signaling: What embryos and evolution teach? Us about endocrine disrupting chemicals. Endocrinology Review, 22, 319 – 341.

National institutes of Health Consensus Development Panel on Osteoporosis Prevention, Diagnosis, and Therapy. (2001). Osteoporosis prevention, diagnosis, and therapy. The Journal of the American medical Association. 285, 785 – 795.

Orthovita. 2006. Bone health and repair. Retrieved August 5, 2006, from http://www.orthovita. Com/patient _ info/bonehealth.html

Oursler, M.J., Landers, J.P., Riggs, B.L., & Spelsberg, T.C. (1993). Estrogen effects on osteoblasts and osteoclasts. Annals of Medicine, 25, 361 – 371.

Philips, A., Chalbos, D., & Rochefort, H. (1993). Estradiol increases and antiestrogens antagonize the growth factor induced activator protein – I activity in MCF – 7 cells without affecting C – fos and C – fos synthesis. Journal of Biological Chemistry. 268, 14103 – 14108.

Reinhart, K. C., Dubey, R.K., Keller, P.J., Imthurn, B., & Rosselli, M (1999). Xenoestrogens and phytoestrogens induce the synthesis of leukemia inhibitory factor by human and bovine oviduct Molecular Human Reproduction, 5, 899 – 907.

Riggs, B.L., Wahner, H.W., Dunn, W.L., Mazess, R.B., Offord, K.P., & Melton, L. J., III (1981). Differential changes in bone mineral density of the appendicular skeleton with aging: relationship to spinal osteoporosis. Journal of clinical investigation, 67, 328 – 335.

Rosen, C.J., Verault, D., Steffens, C., Cheleutte, D., & Glowacki, J. (1997). Effects of age and estrogen status on the skeletal IGF regulatory system: Studies with human marrow. Indocrine, 7, 77 – 80.

Rosselli, M., Reinhart, K., Imthurn, B., Keller, P.J., & Dubey, R.K. (2000). Cellular and biochemical mechanisms by which environmental oestrogens influence reproductive function. Human Reproduction Update, 6, 332 – 350.

Dimon, L. S. (2005). Osteoporosis. Clinics in Geriatric Medicine, 21, 603 – 629.

Teitelbaum, S.L., Tondravi, M.M., & Ross, P. (1996). Osteoclast biology. In R. Marcus, D. Feldman, & J.Kelsey (Eds), osteoporosis(p.61). new York: Academic Press.

U.S. Department of Health and Human Services. (2004). Bone health and osteoporosis: A report of the surgeon general. Public Health Service, Office of the Surgeon General, Rockville, MD Retrieved August 22, 2006. From http://www.surgeongeneral.gov/libray/bonehealth/

Wang, X., Shen, X., Li, X., & Agrawal, C.M. (2002). Age related changes in the collagen network and the toughness of bone. Bone, 31, 961 – 967.

Anderson, J.J., & Rondano, P.A. (1996). Peak bone mass development of females: con young adult women improve their peak bone mass? Journal of the American College of Nutrition, 15, 57 – 574.

Calvo, M.S., Whiting, S.J., & Barton, C. N. (2005). Vitamin D intake: A global perspective of current status. Journal of Nutrition, 135,310 – 316.

Chapuy, M.C., Arlot, M.E., DiBpeif. E., Brun, J., Crouzet, B., Arnaud, S. et al. (1992). Vitamin D and calcium to prevent hip fractures in elderly women. New England Journal of Medicine, 327, 1637 – 1642.

Dawson-Hughes, B., Harris, S. S., Krall, E. A., & Dallal, G. E. (1997). Effect of calcium and vitamin D supplementation on bone density in men and women 65 years of age or older. New England Jounal of Medicine, 337, 670 – 676.

Dodiuk-Gad, R. P., Rozen, G. S., Rennert, G., Rennert, H. S., & Ish-shalom, S. (2005). Sustained effect of short-term calcium supplementation on bone mass in adolescent girls with low calcium intake. American Jurnal of Clinical Nutrition, 81, 168 – 174.

Dowd, R. (2001). Role of calcium, vitamin D, and other nutrients in the prevention and treatment of osteoporosis. Nursing Clinics of North America, 3, 417 – 431.

Eastell, R., & Lambert, H. (2002). Diet and healthy bones. Calcified Tissue international. 70, 400 – 404.

Ervin, R. B., Wang, C.-H., Wright, J.D., & Kennedy-Stephenson, W. (2004). Dietary intake of selected minerals for the United States population. Advance data. From vital and health statistics (No.341) Hyattsville, MD: National Center for Health Statistics.

Fiorita, L.M., Smiciklas-Wright, H., Mitchell, D. C., & Birch, L.L., (inpress). Dairy intake and bone mineral content during middle childhood. Journal of Nutrition.

Harris, S.S., & Dawson-Hughes, B. (1994). Caffeine and bone loss in healthy postmenopausal women American journal of clinical nutrition, 60, 573 – 578.

Harvey, N., & Cooper, C. (2004). The developing origins of osteoporotic fractures. Journal of the British Menopause Society, 10, 14 – 15, 29.

Heaney, R.P. (1993). Protein intake and the calcium economy. Journal of the American Dietetic Association, 93, 125 – 160.

Heaney, R.P. (1996). Food: What a surprise! American Journal of Clinical Nutrition, 64, 791 – 792.

Heaney, R.P. (2003). Long-latent deficiency disease: insights from calcium and vitamin D. American Journal of Clinical Nutrition, 78, 912 – 919.

Heaney, R. R., Carey, R., & Harkness, L. (2005). Roles of vitamin D, n-3 polyunsaturated fatty acid, and soy isoflavones in bone health. Jounal of the American Dietetic association, 105, 1700 – 1702.

Holick, M. F. (2004). Vitamin D: importance in the prevention of cancers, type 1 diabetes, heart disease and osteoporosis. American Journal of Clinical Nutrition, 79, 362 – 371.

Llich, J.Z., & Kerstetter, J.E. (2000). Nutrition on bone health revisited. Journal of the American College of Nutrition, 19, 715 – 737.

Institute of Medicine. (1997). Dietary reference intakes for calcium, phosphorus, magnesium, vitamin D and fluoride. Standing Committee on the Scientific Evaluation of Dietary Reference Intakes. Food and Nutrition Board. Washington, DC. National Academy Press.

Jackson, R.D., LaCroix, A.Z., Gass. M., Wallace, R.B., Robbins, J., Lewis, C.F. et al. (2006). Calcium plus vitamin D supplementation and the risk of fractures. New England Journal of Medicine, 354, 669 – 683.

Jarvis, J.K., & Miller, G.D. (2002). Overcoming the barrier of lactose intolerance to reduce health disparities. Journal of the national Medical Association, 94, 55 – 66.

Kass-Wolff, J.H. (2004). Calcium in women: Healthy bones and much more. Journal of Obstetric Gynecology of Neonatal Nursing, 33, 21 – 33.

Kerstetter, J.E., O'Brien, K. O., & insogna, K. L. (2003). Low protein intake: the impact on calcium and bone homeostasis in humans. Journal of Nutrition, 133, 855S – 861S.

Kinyamu, H.K., Gallagher, J.C., Balhorn, K.E., & Petranick, K.M. (1997). Serum vitamin D metabolism and calcium absorption in normal young and elderly free-living women and in women living in nursing homes. American journal of clinical nutrition, 65, 790 – 797.

Kitchin, B., & Morgan, S. (2003). Nutritional considerations in osteoporosis. Currect Opinions in Rheumatology, 15, 476 – 480.

Lanham-New, S.A. (2006). Fruit and vegetables: the unexpected natural answer to the question of osteoporosis prevention? American journal of Clinical Nutrition, 83, 1254 – 1255.

Matzko, M. (2002). Preventing osteoporosis. Lifelong nutrition and exercise habits are the most powerful weapons. ADVANCE for Nurse Practitioners, 10, 41 – 43, 76.

Moore, C., Murphy, M. M., Keast, D. R., & Holick, M. F. (2004). Vitamin D intake in the United States. Journal of the American Dietetic Association, 104, 980 – 983.

New, S.A. (2004). Intake of fruit and vegetables. Implications for bone health. Proceedings of the Nutrition Society, 62, 889 – 899.

Nieves, J. W., Komar, L., Cosman, F., & Lindsay, R. (1998). Calcium potentiates the effect of estrogen and calcitonin on bone mass: Review and analysis. American Journal of Clinical Nutrition. 67, 18 – 24.

North American Menopause Society. (2002). Management of postmenopausal osteoporosis: Position statement. Journal of the North American Menopause Society, 9, 84 – 101.

Prynne, C. J., Mishra, G. D., O"Connell, M. A., Muniz, G., Laskey, M. A., Yan, L. et al. (2006). Fruit and vegetable intakes and bone mineral status: A cross-sectional study in 5 age and sex cohorts American Journal of clinical Nutrition, 83, 1420 – 1428.

Rizzoli, R., Ammann, P., Chevalley, T., & Bonjour, J-P. (2001). Protein intake and bone disorders in the elderly. Joint Bone Spine, 68, 383 – 392.

Setchell, K. D. (1998). Phytoestrogens: the biochemistry, physiology, and implications for human health. American Journal of clinical Nutrition, 68, 1333S – 1346S.

Stear, S. (2000). The role of diet in reducing the risk of osteoporosis. Community Nurse, 6(10), S7 – S8.

Tucker, K.L. (2003). Dietary intake and bone status with aging. Current Pharmaceutical Design, 9, 2687 – 2704.

U.S. Department of Health and Human Services. (2004). Bone health and osteoporosis: a report of the surgeon general. Public Health Service, Office of the Surgeon general, Rockville, MD. Retrieved august 17, 2005, from http://www.surgeongeneral. Gov/library/bonehealth/

Welten, D. C., Kemper, H. C., post, G.B., & van Staveren, W.A. (1995). A meta-analysis of the effect of calcium intake on bone mass in young and middle aged females and males. Journal of Nutrition, 125, 2802 – 2813.



நூல் ஆசிரியர் டாக்டர் S. குமரவேல்,M.Ortho.,DNBortho., D.Orthoமற்றும் SASTRA பல்கலைக்கழகத்தில் இருந்து மருத்துவ இன்ஸ்ட்ருமென்டேஷனில் முனைவர் பட்டமும் பெற்றுள்ளார். இவர் அரசு தஞ்சாவூர் மருத்துவக் கல்லூரி மருத்துவமனை, தமிழ்நாடு, எலும்பியல் அறுவைசிகிச்சைபிரிவில் பேராசிரியராக பணிபுரிந்து வருகிறார். இவர் NPHRI, தஞ்சாவூர்என்ற இடத்தில் மருத்துவ ஆலோசனைகள்வழங்கி வருகிறார். அவரது அறிவியல் கட்டுரை நூல் வெளியீடுகள் 1989ல் நிகழ்ந்தது. 1995 ல் இவரது முதல் மேடை அறிவியல் கட்டுரை வழங்கல் நிகழ்ந்தது. அவரது பரந்தஅனுபவம் மற்றும் நல்ல மருத்துவ ஆராய்ச்சிகளை 100க்கும் மேற்பட்ட அறிவியல் கட்டுரைகள்மூலம் அறியலாம். 56-60 indexedவெளியீடுகள்அடங்கும். இவர் இந்திய எலும்பியல் சங்கத்தின் சிறந்த ஆராய்ச்சிகான விருது மற்றும் தமிழகடாக்டர் எம்.ஜி.ஆர். மருத்துவப்பல்கலைக்கழகம் சிறந்த மருத்துவர் விருது உட்படபல விருதுகளை பெற்றவர்.

அவர் தென் ஆசியசமுகம் தொழில்நுட்ப மற்றும் ஆராய்ச்சி சமூக பத்திரிகை, பயன்படுத்தப்படும் அறிவியல் மற்றும் கணித கோட்பாடு மற்றும் எலும்பியல் மேலாண்மை ஜர்னல் உட்பட பல பத்திரிகைகளின் ஆசிரியர் குழுவில் உள்ளார். டிஒய் படீல் பல்கலைக்கழக மருத்துவ இதழ், 'தமிழ்நாடு டாக்டர் எம்.ஜி.ஆர் மருத்துவ பல்கலைக்கழக மருத்துவ இதழ் உட்படபல பத்திரிகைகளின் விமர்சகராக(Reviewer)உள்ளார். 2015-16 ஆண்டு , எலும்பியல் மீளுருவாக்கம் / 26/2014" மற்றும் வெளியீடு, இந்திய-அமெரிக்க கூட்டு ஆர்&டி நெட்வொர்க் -வழங்கப்பட்டது அவர் 3 வது ஆண்டு உலககாங்கிரஸ் KINTEX, Goyang-சி தென்கொரியாவில் (WOCRT-2016) எலும்பு 2016ல் பாதம் மற்றும் கணுக்கால் பிரச்சினைகள்பற்றி விரிவுரையாற்ற அழைக்கப்பட்டார். அவர் தமிழ்நாடு டாக்டர் எம்.ஜி.ஆர் மருத்துவ Unversity.Center இளநிலைமாணவர்கள் வழிகாட்ட ஆய்வு நெறியாளராக நியமிக்கப்பட்டுள்ளார். இவர் மில்வாக்கி, அமெரிக்கா உள்ள Rocky

mountain உயிரி பொறியியல் கருத்தரங்குகளில் எலும்புமுறிவுகள் சரி செய்யமின்சாரதூண்டுதல் பற்றி விளக்கம் வழங்கினார்.அவருக்கு யுஜிசி இருந்து மானியம் வழங்கப்பட்டது. இவர் 7 CMEs நடத்தியுள்ளார். ஒரு சர்வதேசமாநாடு &மூன்று மாநில மாநாடுகள் மற்றும் ஒரு இந்திய எலும்பியல் சங்கம் மாநாடு நடத்தியுள்ள குழுவில் இடம் பெற்று உள்ளார்.

ஜேபீ (jaypee ) வெளியீட்டாளர்கள் மூலமாக 2013 ல் 'Short cases in Orthopaedics for PGpractical examination' என்ற புத்தகம் முதுகலை மருத்துவ மாணவர்களுக்காக வெளியிடப்பட்டது.2017ல் OSCE in Orthopedics என்ற புத்தகம் முதுகலை மருத்துவ மாணவர்களுக்காக ஜேபீ வெளியீட்டாளர்கள்மூலமாக வெளியிடப்பட உள்ளது.
இது இவரது முதல் தமிழ் நூல் .

இவரது வலைத்தள அடையாளங்கள்:

LIVEDNA ID http://live dna.org/91.12367

SCOPUS I D 35210912900

ORCID orcid.org/0000-0003-1248-755X

Researcher ID E-2224-2013